

Der Trend in der dentalen Implantattherapie geht im nicht sichtbaren Bereich zu standardisierten, funktionellen und kostengünstigen Behandlungsmethoden. Mit den Fortschritten, die in den letzten Jahren in der Implantattherapie erreicht wurden, wachsen in gleichem Maße die Ansprüche der Zahnärzte wie auch die der Patienten an die Möglichkeiten einer funktionellen und ästhetischen prothetischen Versorgung.



Standardisierte Implantatprothetik mit Konzept

Autoren: Dr. Steffen Kistler, ZTM Ricarda Eiterer

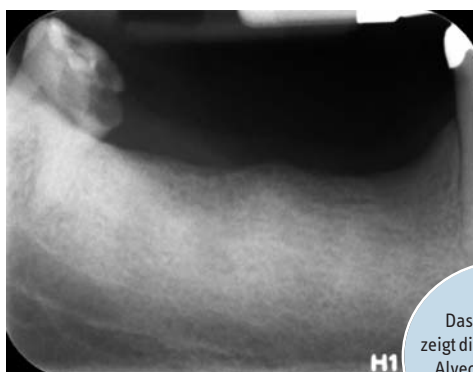

Abb. 1:
Das Röntgenbild zeigt die reossifizierten Alveolen und einen angemessen hohen Kieferknochen.

die daraus resultierenden Erfolge bieten uns viele Möglichkeiten, standardisierte Eingriffe deutlich einfacher und schneller umzusetzen. Neue Implantatkonzepte oder kurze und dünnere Implantatvarianten erlauben bei bestimmten Indikationen Implantationen ohne aufwendige chirurgische Eingriffe, wie zum Beispiel den Knochenaufbau. Im nachfolgenden Artikel beschreiben wir das einfache und schonende Behandlungskonzept im Unterkieferseitenzahnbereich mit dem iSy Implantatsystem von CAMLOG.

Das Therapiekonzept

Aufgrund der verbesserten Mundgesundheits nimmt der Anteil der Einzelzahnversorgungen in allen Altersgruppen zu. Der Trend geht weg von der Präparation gesunder Zahnschubstanz für Brückenversorgungen hin zum Einzelzahnimplantat. Unseren Patienten ist eine gute zahnmedizinische Versorgung sehr wichtig. Sie entscheiden sich immer öfter für eine festsitzende Implantattherapie. Unsere erlangten umfassenden Erfahrungen und

In unserer Praxis wird die Zahl der chirurgischen Eingriffe während der Implantatbehandlung so gering wie möglich gehalten. Zum einen sind diese Konzepte schonender und zum anderen für uns und den Patienten mit weniger Zeitaufwand verbunden, was die Behandlung für alle Beteiligten auch kostengünstiger

macht. Unter Einhaltung der erforderlichen Kriterien ist die transmukosale Einheilung der Implantate im nicht sichtbaren Bereich in unserer Praxis State of the Art.^{1,2} Die stabile periimplantäre Weichgewebssmanschette fungiert bei der offenen Einheilung als Barriere für darunter liegende Strukturen und reduziert das Risiko einer mikrobiellen Kontamination, unter der die Implantateinheilung direkt nach dem chirurgischen Eingriff leiden würde. Das transmukosale Attachment ist eine essenzielle Grundvoraussetzung für die erfolgreiche Implantatversorgung. Hierbei unterstützt uns das iSy Implantatkonzept. Denn bei der Einhaltung des Konzepts verbleibt die Implantatbasis bis zum Einsetzen der definitiven prothetischen Versorgung im Mund. Der Gingivaformer und die Multifunktionskappe – für den Scan oder zur Abformung – werden auf die Implantatbasis aufgesteckt. Somit wird ein häufiger Abutmentwechsel vermieden und die Adhäsion des Kollagenfasernetzes wird nur einmal, beim Einsetzen der Versorgung, aufgelöst.³

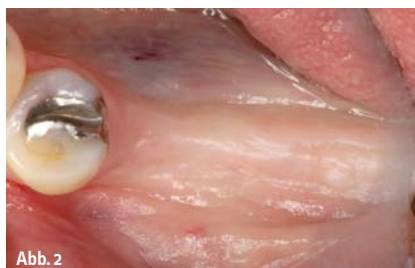

Abb. 2

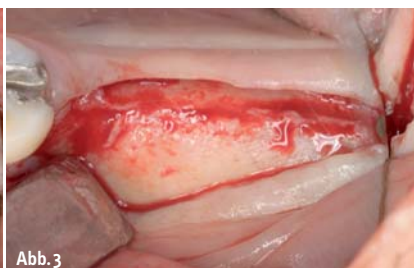

Abb. 3

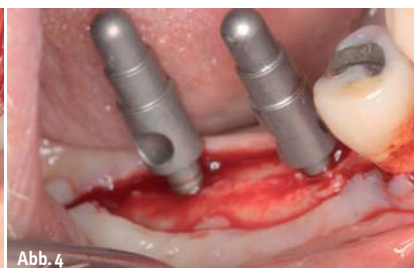

Abb. 4

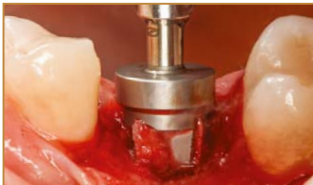Abb. 2: Das Operationsgebiet in Regio 46, 47 stellt sich mit ausreichend keratinisierter Gingiva dar. – **Abb. 3:** Durch eine krestale Schnittführung und eine Entlastungsinzision nach mesial wurde der Kieferknochen freigelegt. – **Abb. 4:** Die Implantatpositionen und -angulation wurden nach der Pilotbohrung mit Richtungsindikatoren kontrolliert.

Aurea®

phibo^φ

Aurea®: Design. Funktionalität. Ästhetik.

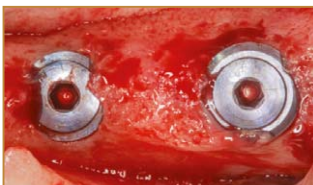
We decode nature.



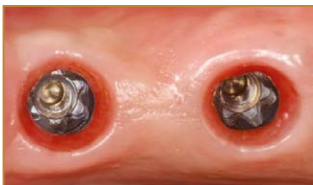Tiefen- / Anschlagstop



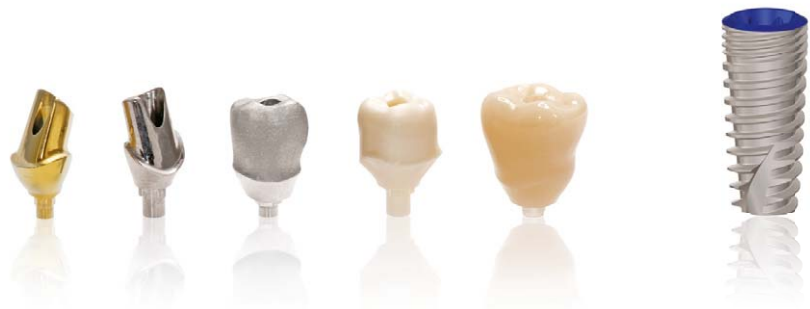Mehrfachbohrer mit Sammelkammer für autologes Knochenmaterial



Innenliegende Deckschraube und Knochenüberlagerung an der Implantatschulter bei Freilegung



Konische Innensechskantverbindung mit einer basalen parallelwandigen Torxverbindung



“Aufgrund meiner langjährigen Erfahrung mit unterschiedlichen Implantatsystemen, knochenerhaltenden Maßnahmen und augmentativen Verfahren stelle ich fest, dass dieses System hervorragende Resultate zeigt.”

*Dr. med. dent. Jörg Munack, M.Sc.,
ZahnMedizinischesTeam am Aegi (www.zmtaa.de),
Hannover*



“Darüber hinaus bietet das System sowohl im implantologischen als auch prothetischen Bereich komplette Lösungen für das Labor und die Praxis.”

*Dr. med. dent. Jens Becker, M.Sc.,
ZahnMedizinischesTeam am Aegi (www.zmtaa.de),
Hannover*



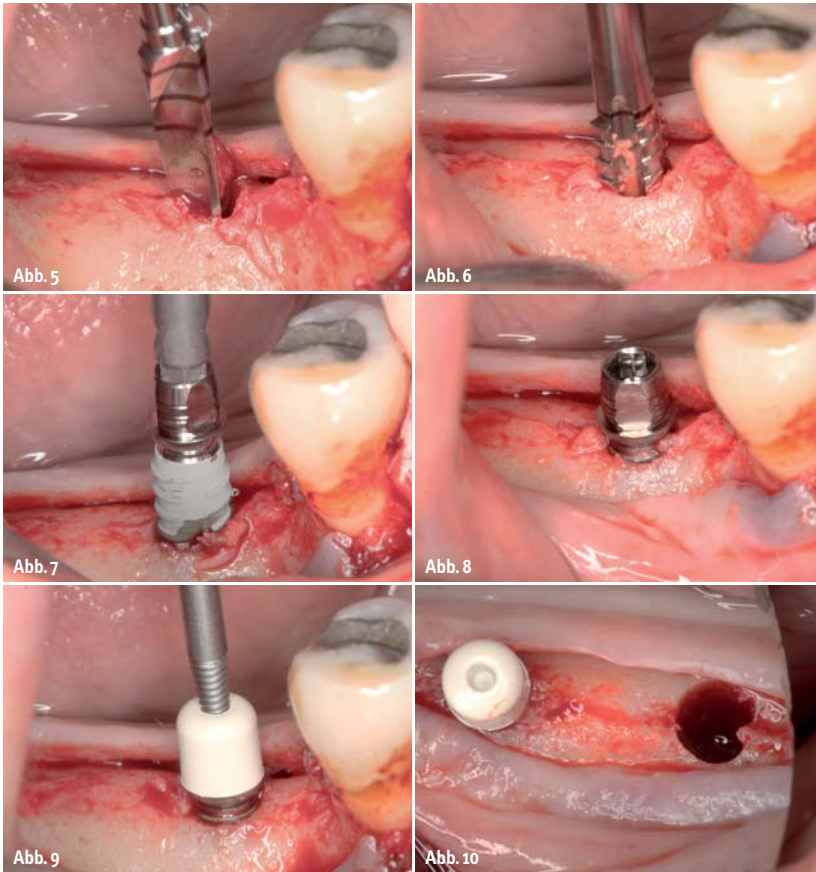
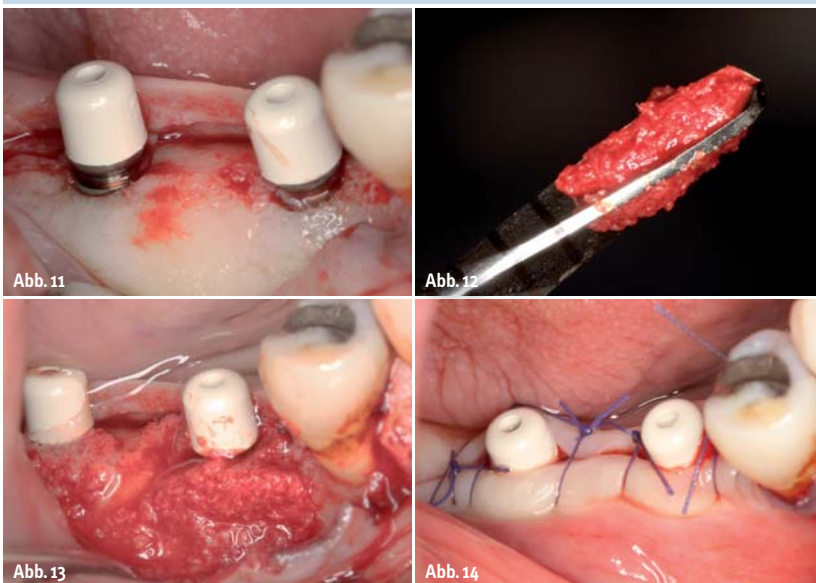


Abb. 5: Nach der Pilotbohrung wurde das Implantatbett mit dem Einpatienten-Finalbohrer auf die gewünschte Tiefe von 11 Millimeter aufbereitet. – **Abb. 6:** Der Gewindeschneider wurde eingesetzt, um den Eindrehwiderstand im dichten Knochen zu verringern. – **Abb. 7:** Das iSy Implantat, vormontiert auf der Implantatbasis, wurde mithilfe des Eindrehinstruments inseriert. – **Abb. 8:** Das Implantat wurde vestibulär epi-krestal platziert und eine Fläche der Implantatbasis nach bukkal ausgerichtet. – **Abb. 9:** Der Gingivaformer wurde aus der Verpackung genommen und auf die Implantatbasis aufgeklippt. – **Abb. 10:** Die Aufsicht zeigt das auf 4,4 Millimeter aufbereitete Implantatlager in Regio 47. – **Abb. 11:** Der Platform-Switch der epikrestal platzierten Implantate ist gut zu erkennen. – **Abb. 12:** Die Knochenspäne, die sich beim Aufbereiten des Implantatlagers in den Spiralen des Formbohrers sammeln, ... – **Abb. 13:** ...wurden zur lateralen Auflagerung verwendet. – **Abb. 14:** Mit Einzelknopfnähten wurde das Weichgewebe dicht um die Gingivaformer geschlossen.



Der Befund und die Planung

Ein 59-jähriger Patient wurde in unserer Praxis aufgrund einer Wurzelfraktur des ersten Molaren im vierten Quadranten vorstellig. Der allgemeinmedizinische und zahnmedizinische Befund war ansonsten unauffällig. Nach der Extraktion des Zahnes 46 und dem vorangegangenen Verlust des zweiten Molaren 47 musste die Kaufunktion wiederhergestellt werden. Sein Wunsch war eine festsitzende Versorgung auf Implantaten. Die Alternative eines herausnehmbaren Zahnersatzes lehnte er ab, da er bereits mit Implantaten an anderer Stelle versorgt ist und sehr gut damit zu recht kommt. Die Option der verkürzten Zahnreihe wurde wegen der Elongationsproblematik der Gegenzähne nicht in Erwägung gezogen. Circa ein Jahr nach der Extraktion von 46 evaluierten wir anhand einer DVT-Aufnahme die Knochenhöhe und -breite im Operationsgebiet. Zur korrekten prothetischen Positionierung der Implantate ließen wir von unserem Zahntechniker eine Orientierungsschablone anfertigen. Geplant wurden zwei iSy Implantate, eines in Regio 46 mit 11 Millimeter Länge und 3,8 Millimeter Durchmesser und eines in Regio 47 (9 Millimeter Länge, 4,4 Millimeter Durchmesser).

Die Implantatinnenkonfiguration ist ein 75°-Konus mit einem Sechskant zum Rotationschutz. Die Versorgung erfolgt beim iSy Implantatsystem mit Platform-Switching-Abutments.⁵

Die Implantation

Schonendere Schnittführungen und kleinere Inzisionen sind einer Flapless-Implantatinsertion überlegen, da der Knochen gut dargestellt wird und ein kontrolliertes Arbeiten gewährleistet ist. Zum Zeitpunkt des chirurgischen Eingriffs lag ein Klasse III-Defekt nach Cawood und Howell vor.⁶ Die Höhe und Breite des Knochenkamms war angemessen, die Alveolen waren reossifiziert und der Kieferkamm leicht abgerundet (Abb. 1 und 2). Durch einen krestalen Schnitt wurde die Attached Gingiva im Operationsgebiet mittig geschlitzt, sodass lingual und vestibulär mindestens ein Millimeter fixierte Schleimhaut vorhanden war. Das ist sowohl für den späteren dichten Wundverschluss als auch für eine langzeitstabile Rekonstruktion und eine gute Hygienefähigkeit notwendig. Nach einer Entlastungsinzision nach mesial um Zahn 45 präparierten wir

Knochenersatzmaterial

GUIDOR®
easy-graft

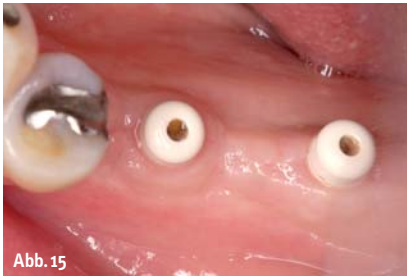

Abb. 15

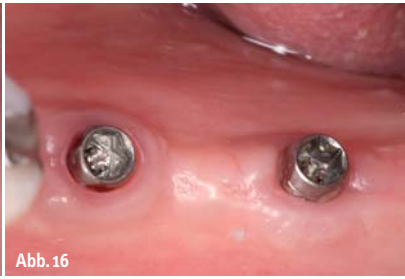

Abb. 16

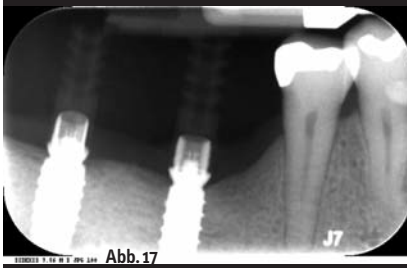


Abb. 17

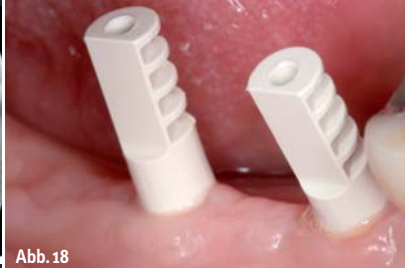

Abb. 18

Abb. 15: Zehn Wochen nach Operation zeigte sich eine gesunde und stabile Weichgewebssituation. – **Abb. 16:** Zur Abdrucknahme wurden die Gingivaformer von den Implantatbasen entfernt... – **Abb. 17:**... und die Multifunktionskappen aufgesteckt. – **Abb. 18:** Die Kontrolle der exakten Positionierung erfolgte mithilfe eines Röntgenbildes.

einen Mukoperiostlappen nach vestibulär und lingual, um den Kieferknochen darzustellen (Abb. 3). Die Orientierungsschablone wurde über die Restbeziehung im Unterkiefer lagestabil fixiert und die Pilotbohrung mit dem 2,8 Millimeter iSy Pilotbohrer auf die gewünschte Implantationstiefe, in Regio 46 auf 11 Millimeter und in Regio 47 auf neun Millimeter, durchgeführt. Wir entfernten die Schablone und kontrollierten die prothetisch orientierte Position der Implantatlager mit den Tiefen- und Richtungsindikatoren (Abb. 4).

Die Implantatinsertion

Im iSy Implantatset sind unter anderem das Implantat und ein Einpatienten-Formbohrer enthalten. Das Bohrprotokoll beim iSy System ist bewusst reduziert gehalten. Durch die besondere Bohrerkonfiguration wird nach der 2,8 Millimeter Pilotbohrung sofort der Finalbohrer des jeweiligen Implantatdurchmessers verwendet. Die steril verpackten Bohrer wurden mit dem Winkelstückberührungsfrei aus dem Halterentnommen und das Implantatbett in Regio 46 auf



Abb. 19

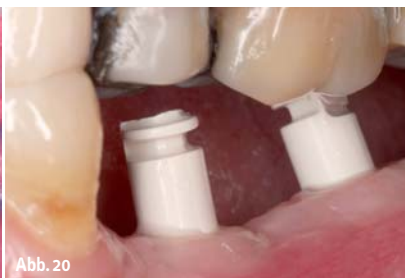

Abb. 20

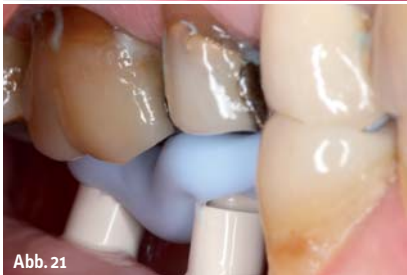

Abb. 21



Abb. 22

Abb. 19: Die Multifunktionskappen von basal nach geschlossener Abformung mit Polyether. – **Abb. 20:** Die im Implantatset beinhalteten zusätzlichen Multifunktionskappen wurden der Okklusion entsprechend gekürzt. – **Abb. 21:** Die gekürzten Multifunktionskappen dienen zur Abstützung der Freisituation bei der Bissnahme. – **Abb. 22:** Die iSy Laborkomponenten wurden zusammengesraubt (Bildausschnitt unten)...

Besuchen Sie unseren
 Pre-Congress Workshop im
 Rahmen des ICOI Weltkongresses
 in Berlin am 15. Oktober 2015,
 16:15 – 18:15 Uhr.

- 100 % alloplastisches Knochenersatzmaterial
- Soft aus der Spritze
- Im Defekt modellierbar
- Härtet in situ zum stabilen Formkörper

www.easy-graft.com

Verkauf:

Sunstar Deutschland GmbH
 Aiterfeld 1 · 79677 Schönau
 Fon: +49 7673 885 10855
 Fax: +49 7673 885 10844
 service@de.sunstar.com

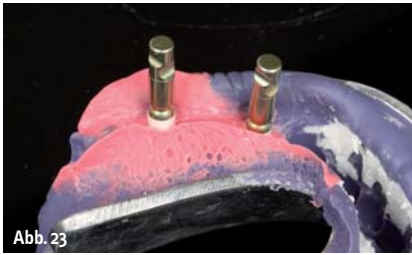

Abb. 23

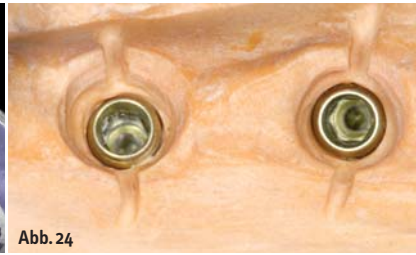

Abb. 24



Abb. 25

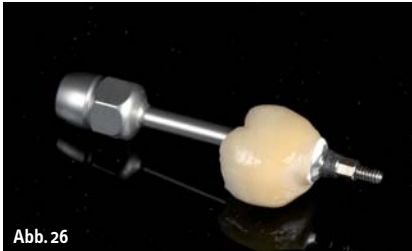

Abb. 26

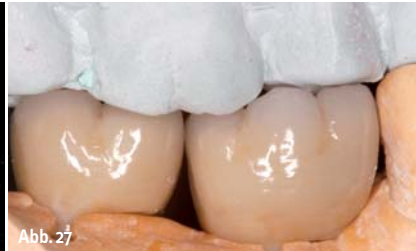

Abb. 27

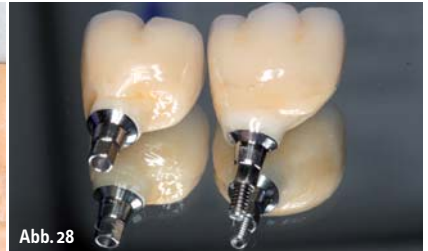

Abb. 28

Abb. 23: ... und in die Multifunktionskappen im Abdruck reponiert. – **Abb. 24:** Nach der Herstellung des Meistermodells wurden die Kronendurchtrittsprofile angelegt und Rillen zur visuellen Kontrolle eingefräst. – **Abb. 25:** Zum Verkleben der Hybridabutmentkrone wurden die iSy Titanbasen CAD/CAM mit einem Laboranalog verschraubt und silanisiert. – **Abb. 26:** Die verklebte Hybridabutmentkrone wurde abgenommen, der Kleberüberschuss entfernt und die Übergänge poliert. – **Abb. 27:** Nach dem Verkleben der Kronen wurde die Okklusion final überprüft. – **Abb. 28:** Die sterilisierten Hybridabutmentkronen wurden mit neuen Abutmentschrauben in die Praxis geliefert.

3,8 Millimeter und in Regio 47 auf 4,4 Millimeter final aufgeweitet (Abb. 5). Da der kortikale Knochen im vorliegenden Patientenfall einer Knochen-dichte 2 entsprach, benutzten wir einen Gewindeschneider, um den Eindrehwiderstand zu verringern und dadurch einer Nekrose entgegenzuwirken (Abb. 6). Das iSy Implantat wird vormontiert auf der Implantatbasis geliefert. Das Implantat wurde mit dem Eindrehinstrument, das mit leichtem Druck in die Implantatbasis einrastet, aus der Sterilverpackung entnommen, in den Operationsbereich übertragen und inseriert (Abb. 7). Wegen des vorgeschrittenen Gewindes musste darauf geachtet werden, dass die Positionen der Gewindeansätze in der Kortikalis und am Implantat übereinstimmen. Die Implantatschulter wurde epikrestal platziert und eine Fläche des Sechskants nach bukkal ausgerichtet. Zur optischen Kontrolle der korrekten Ausrichtung dient eine Fläche an der Implantatbasis, die mit der Fläche des Sechskants korrespondiert (Abb. 8). Der zylindrische Gingivaformer aus PEEK, enthalten im Implantat-Set, wurde mithilfe des Handgriffs für Gingivaformer auf die Implantatbasis geklickt (Abb. 9). Anschließend wurde das Implantat in Regio 47 auf die gleiche Weise inseriert und der Gingivaformer aufgesteckt (Abb. 10 und 11). Die in den Spiralen der Formbohrer gewonnenen Knochenspäne (Abb. 12) verwendeten wir zur lateralen Knochenanlagerung (Abb. 13). Mit nicht resorbierbaren Einzelknopfnähten (RESORBA 5,0) verschlossen wir den OP-Bereich und ließen die Implantate, dem iSy Konzept folgend, offen einheilen (Abb. 14).

Die Abformung und prothetische Versorgung

Da der Patient keine provisorische Versorgung wünschte, begannen wir mit der definitiven prothetischen Versorgung zehn Wochen nach dem chirurgischen Eingriff. Zum Zeitpunkt der Abformung zeigte sich eine ausreichend stabile Attached Gingiva (Abb. 15). Wir entfernten die PEEK Gingivaformer von der Implantatbasis und steckten die Multifunktionskappen, die im Implantat-Set enthalten sind, auf die Basis auf (Abb. 16 bis 18). Mit einem Polyether-Abformmaterial (Impregum™ Plus, 3M ESPE) und einem geschlossenen Löffelformten wir die Implantatsituation ab. Die Retentionen der Multifunktionskappen sind optimal gestaltet, sodass sie exakt und ohne Verzug im Abformmaterial gehalten werden (Abb. 19). Die beiden weiteren Multifunktionskappen aus den Implantat-Sets verwendeten wir als Bissregistrierhilfen. Sie wurden entsprechend der Gegenkieferbe-zahnung gekürzt, aufgesteckt und anschließend ein Bissregistrator in statischer Okklusion gemacht (Abb. 20 und 21). Diese Abstützung verhindert ein Absinken des Modells bei der Artikulation. Im Labor verschraubte der Zahntechniker die iSy Laboranaloge mit den Laborimplantatbasen, reponierte diese in die Multifunktionskappen im Abdruck, stellte das Meistermodell her und artikulierte die Modelle ein (Abb. 22 bis 24). Bis zur Fertigstellung der Versorgung wurden die Gingivaformer wieder aufgesteckt. Im Labor wurden im CAD/CAM-Verfahren die anatomisch verkleinerten Hybridabutmentkro-

nen konstruiert, aus Zirkongefräst (Zirkonzahn) und anschließend individuell verblendet, wobei wir immer darauf achten, dass die Schraubenzugangskanäle zur Vermeidung von Chipping oder Frakturen in Zirkon gefasst werden. Der marginale Anteil der Hybridabutments ist bis zur gingivalen Grenze konkav gestaltet. Die Kronenaustrittsprofile entsprechen dem Austritt natürlicher Zähne und fügen sich harmonisch in die Zahnreihe ein. Die Interdentalräume sind so gestaltet, dass sie problemlos zu reinigen sind. Die Hybridabutmentkronen wurden unter Zuhilfenahme der Klebehilfen mit den iSy Titanbasen CAD/CAM verklebt. Dafür wurde das Abutment silanisiert, der Kleberbereich der Zirkonkrone zur Basis aktiviert und beides miteinander verklebt (Abb. 25 und 26). Die Kleberüberschüsse wurden entfernt und die Übergänge zur Basis poliert. Nach einer finalen Okklusionskontrolle im Labor (Abb. 27) wurden die Hybridabutmentkronen sterilisiert und in die Praxis geliefert (Abb. 28).

Das Eingliedern der definitiven Versorgung

Vor dem Eingliedern der Hybridabutmentkronen wurden die Gingivaformer entfernt (Abb. 29) und zum ersten Mal die Implantatbasen abgenommen.⁷ Die Abbildung 30 zeigt die leicht blutenden Weichgewebeanteile, hervorgerufen durch das Lösen der am Abutment angelagerten Kollagenfasern. Diese Abbildung veranschaulicht die gute Abdichtung zum peri-implantären Hart- und Weichgewebe durch die

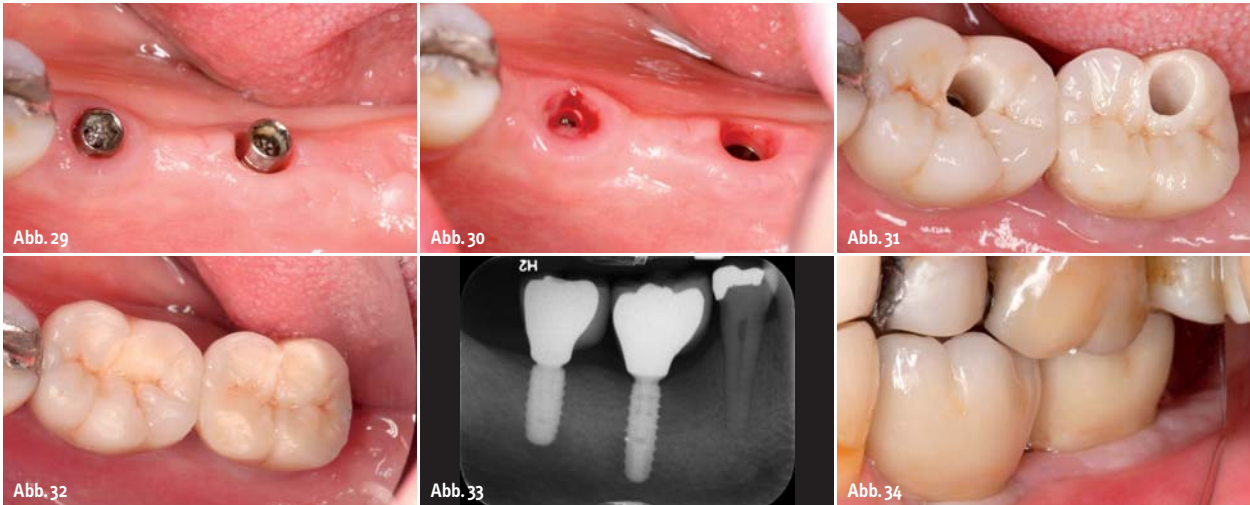


Abb. 29: Zum Eingliedern der Hybridabutmentkronen wurden die Gingivaformer entfernt. – **Abb. 30:** Zum ersten Mal nach dem chirurgischen Eingriff wurden die Implantatbasen abgenommen. Das Lösen der anhaftenden Kollagenfasern rief eine leichte Blutung hervor. – **Abb. 31:** Die Hybridabutmentkronen wurden eingesetzt und die Schrauben mit 20 Ncm angezogen. Gut zu erkennen sind die in Zirkon gefassten Schraubenzugangskanäle. – **Abb. 32:** Die Schraubenzugangskanäle wurden mit Komposit verschlossen. – **Abb. 33:** Das Röntgenkontrollbild zeigt vier Monate nach dem Eingliedern der definitiven Versorgung einen stabilen periimplantären Knochen. – **Abb. 34:** Die funktionelle, standardisierte Rekonstruktion der Freundsituation vier Monate nach der Eingliederung.

stabile Gingivamanschette und der Adhäsion der Fasern an das Abutment.⁵ Wir spülten das Implantatinterface mit einer Chlorhexidinlösung, setzten die Hybridabutmentkronen ein und verschraubten sie mit 20 Ncm im Implantat (Abb. 31). Wir bevorzugen direktverschraubte Konstruktionen. Sie sind zum einen einfach und schnell eingesetzt, zum anderen muss kein Zementüberschuss aus dem Sulkus entfernt werden. Nicht entfernte Zementreste könnten eine Periimplantitis initiieren.^{7,8} Wir kontrollierten die Okklusion und zogen nach weiteren fünf Minuten die Abutmentschrauben erneut mit 20 Ncm nach. Die Schraubenzugangskanäle verschlossen wir zunächst mit temporärem Kunststoff, machten eine Röntgenkontrolle, um den exakten Sitz der Rekonstruktion zu überprüfen, und kontrollierten die laterale Schlussbissposition (Abb. 32 und 33). Vier Monate nach der Eingliederung der beiden Hybridabutmentkronen zeigten sich stabile periimplantäre Verhältnisse bei der standardisierten Implantatversorgung im Unterkiefer (Abb. 34).

Fazit

Der demografische Wandel wird die Anforderungen an die zahnmedizinische Versorgung weiter verändern. Implantatgetragene Restaurationen gehören zu den gängigen und bewährten Versorgungsmöglichkeiten. Durch die hohe Stabilität und gute knöchernen Integration ermöglichen Implantate die Umsetzung fest-sitzender Therapiekonzepte, die meist eine hö-

here Lebensqualität für die Patienten darstellen. Jedoch können oder wollen Patienten nicht mehr so viel Geld in die Versorgung ihrer Zähne investieren. Es obliegt dem behandelnden Zahnarzt, aus dem Gespräch mit dem Patienten, den Befunden und Diagnosen die geeignete Therapie hinsichtlich zumutbarem Eingriff, Zeit und Kosten-Nutzen-Faktor auszuwählen. Daher bieten wir im nicht sichtbaren Bereich einfache standardisierte Implantatkonzepte an. Das standardisierte iSy Behandlungskonzept reduziert sowohl den chirurgischen Aufwand als auch die Sitzungen mit dem Patienten. Durch die im Implantat-Set enthaltenen Komponenten, wie Gingivaformer, Multifunktionskappen und Finalbohrer, entfällt das sonst erforderliche Bestell- und Teilemanagement. Die Konzentration auf wenige Arbeitsschritte, das reduzierte Bohrprotokoll und die transgingivale Einheilung, reduzieren die Kosten. Mithilfe dieses durchdachten, transgingivalen Implantatkonzeptes belassen wir die Implantatbasis bis zum Einsetzen der definitiven Abutments in situ. Dies scheint den Erhalt von Weich- und Hartgewebe zu begünstigen und unsere Ergebnisse vorhersehbarer und stabiler zu machen, als dies früher möglich war. An Bedeutung gewinnen neue und auch kostengünstige, biokompatible Materialien, die mithilfe der CAD/CAM-Technik präzise herzustellen sind. Die Hybridabutmentkronen werden direkt nach der Entnahme der Implantatbasen im Mund verschraubt. Dabei entfallen die sonst erforderlichen Maßnahmen zur Zementierung der

Kronen auf den Abutments mit anschließender Entfernung der Zementüberschüsse im Sulkus. Im Falle einer Erweiterung der Versorgung können die Abutmentkronen einfach abgenommen und die Implantate problemlos in eine Brückenkonstruktion integriert werden. ◀



Kontakt

Dr. Steffen Kistler
Praxis für Zahnheilkunde
Landsberg am Lech
Dr. Georg Bayer, Dr. Frank Kistler,
Dr. Steffen Kistler, Dr. Alexandra
Elbertzhagen
Von-Kühlmann-Str. 1
86899 Landsberg am Lech
info@implantate-landsberg.de

ZTM Ricarda Eiterer
Kurfürstenallee 34
87616 Marktobendorf
Tel.: 08342 98323

Literaturliste

