

In der Ausgangssituation stellte sich eine 74-jährige Patientin mit Schmerzen am rechten oberen Eckzahn vor und beklagte zudem den schlechten Halt ihrer Oberkiefer-Teleskopprothese, die auf den Zähnen 13, 17 und 23 gelagert war. Die Teleskopkrone auf dem Zahn 13 war abgebrochen, durch die Fraktur das Pulpen-cavum eröffnet. Zahn 17 zeigte klinisch und radiologisch mesial nach vestibulär verlaufend kariöse Defekte auf. Die bisherige Versorgung, eine Teleskopprothese, stellte sich nach einer Tragedauer von etwa 18 Jahren als insuffizient dar.

Dr. Henrik-Christian
Hollay
[Infos zum Autor]



Beidseitige externe Sinusbodenelevation mit Implantation

Autor: Dr. Henrik-Christian Hollay

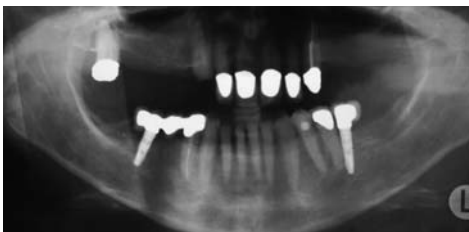

Abb. 1: Ausgangssituation, Orthopantomogramm, reduzierter Knochenbestand Regio 16 und 26 erkennbar.

Als Vorbereitung erfolgte zur Reduktion der pathogenen bakteriellen Mundflora eine ausführliche Dentalhygiene. In der Folge stellten wir die Funktion der Prothese als Langzeit-Provisorium wieder her, indem wir den Zahn 13 endodontisch vorbehandelten, mit einem Stiftaufbau stabilisierten und die alte Krone repositionierten. Der mesiale und vestibuläre Kronenrand des Zahnes 17 wurden exkaviert und provisorisch mit Komposit verschlossen. Nach ausführlicher Beratung folgten wir dem Wunsch der Patientin nach feststehendem Zahnersatz und entschlossen uns zu einer rein implantatgetragenen Neuversorgung mit dreigliedrigen Brücken. Aufgrund der verkürzten Zahnreihen im Unterkiefer entschied sich die Patientin gegen eine Vollbezahnung des Oberkiefers und einen Erhalt des Zahnes 17 über die Zeit des Provisoriums hinaus. Bereits das Orthopantomogramm der Ursprungssituation zeigte im ersten und zwei-

ten Quadranten ein vermindertes Knochenangebot, was eine beidseitige Sinusbodenelevation unumgänglich machte (Abb. 1).

Operationsvorbereitung

Um die Planung des Eingriffes so genau als möglich durchführen zu können, wurde zur eindeutigeren Diagnose der Knochenverhältnisse ein Dental-CT angefertigt.

Die Aufbereitung des Bildmaterials im DICOM-Format erfolgte mit der Software Simplant® Pro der Firma DENTSPLY Materialise® (Abb. 2). Die

Restknochenstärke lag Regio bei 5,4 mm bemessen, Regio 26 bei 4,4 mm. Während der Processus alveolaris im 1. Quadranten sich in seiner typischen, anatomisch korrekten Form darstellte, war im 2. Quadranten ein deutlich ausgeprägter Verbrauch der knöchernen Substanz insbesondere im Bereich der Crista alveolaris zu erkennen, welche Dachgiebelförmig zusammenlief und damit die Restknochenhöhe in der Planung weiter reduzierte. In den Bereichen 14 und 24 hingegen fand sich ausreichend Knochensubstanz für eine Implantation ohne weitere augmentative

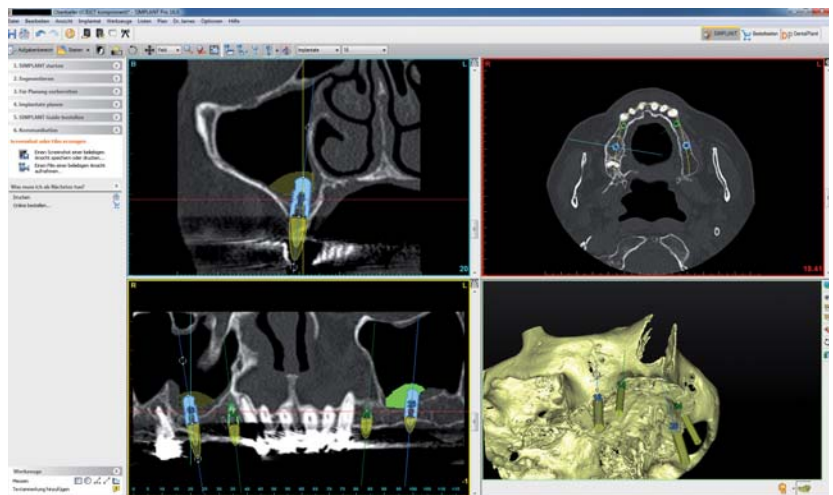



Abb. 2: Auswertung Dental-CT, Planung der Implantatpositionierung und der Sinusbodenelevationen.

PROFITIEREN SIE VON 50 JAHREN ERFAHRUNG!

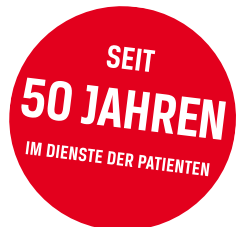Mit parallelwandigen Implantaten.

NobelParallel™ Conical Connection

Einzigartige Innovation nach dem Vorbild Per-Ingvar Brånemarks. Doppelläufiges, selbstschneidendes Gewinde. Deckschraube enthalten.



www.google.com/url?url=http://www.nobelbiocare.com/XcSm7K



Kontaktieren Sie uns
und rufen Sie 2 Implantate
für Ihre Probe-OP ab!

Einfach ausfüllen und per Fax an **02 21 500 85 333**
oder rufen Sie uns an unter **02 21 500 85 590**.

Name, Vorname _____

E-Mail/Telefon/Fax _____

Unterschrift/Stempel _____



nobelbiocare.com

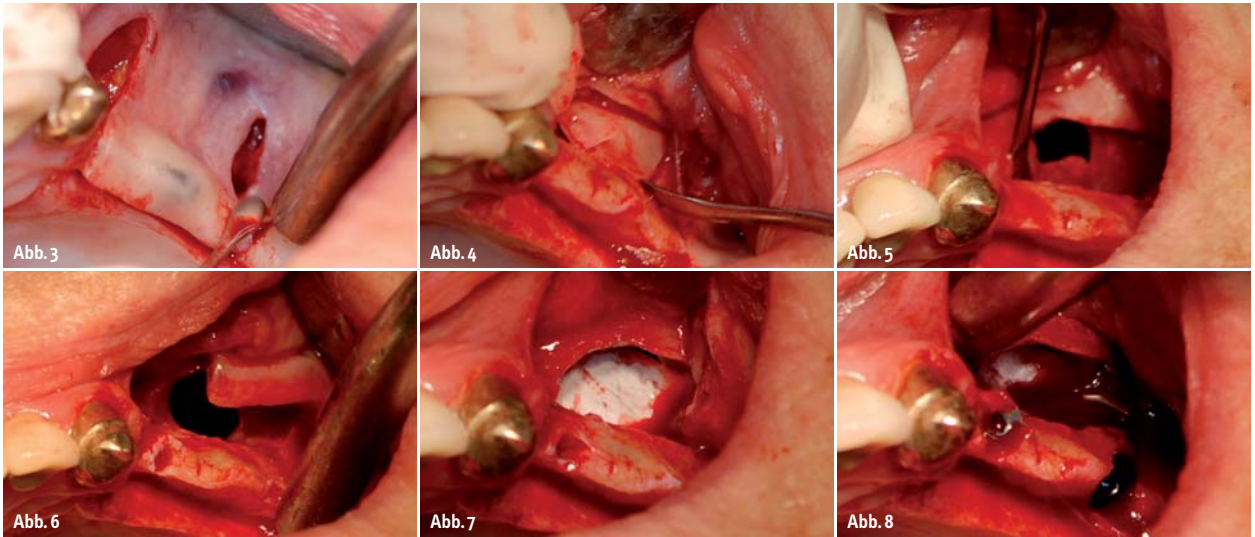


Abb. 3: Lappenbildung. – **Abb. 4:** Entfernen des Knochendeckels der vestibulären Wand des Sinus maxillaris 2. Quadrant. – **Abb. 5:** Präparation der Schneider'schen Membran 2. Quadrant. – **Abb. 6:** Ruptur der Schneider'schen Membran 2. Quadrant. – **Abb. 7:** Einlegen einer Kollagenmembran zur Abdeckung des Risses in der Schneider'schen Membran 2. Quadrant. – **Abb. 8:** Einbringen der Implantate Regio 24 und 26.

Maßnahmen. In beiden Nasennebenhöhlen war eine diskrete Schwellung der Schneider'schen Membran erkennbar. Obwohl die Patientin angab, keine Beschwerden zu haben, der Palpationstest des N. infraorbitalis beidseits negativ war, baten wir sie um eine Abklärung durch ihren behandelnden Hals-, Nasen- und Ohren-Arzt. Der Abstrich in Regio des Ostium naturale ergab keine pathogene bakterielle Belastung, der Ultraschallbefund bestätigte die diskrete Schwellung, zeigte allerdings keine Flüssigkeitseinschlüsse oder polypösen Wucherungen, die Verdickung war somit als unkritisch einzustufen.

Operationsverlauf

Der Eingriff erfolgte in Lokalanästhesie und im Verlauf auf beiden Seiten beinahe identisch. Zunächst bildeten wir mittels eines nach palatinal verlagerten Krestalschnittes mit vertikalen Entlastungsinzisionen einen Mukoperiostlappen (Abb. 3). Die Fenestrierung durch die vestibuläre Knochenwand des Sinus maxillaris, kranial der Regio 14 und 16 bzw. 24 und 26, erfolgte mit dem SL1-Aufsatz für das Piezotome® (ACTEON Satelec®) (Abb. 15), wir legten die Schnitfführung dabei in vertikaler und horizontaler Richtung mit gegeneinander zur Raute versetzten Linien.

Mit dem SL3-Aufsatz (Elefantenfuß) lösten wir die Schneider'sche Membran vorsichtig zirkulär von den Schnittkanten ab und lösten den freipräparierten Knochendeckel von der Schleimhaut ab (Abb. 4). Die Schleimhautdeckel wurden von Weichgeweberesten befreit und in Kochsalzlösung gelagert. Die Elevation der Membran erfolgte mit piezoelektrischen Aufsätzen und Handinstrumenten (Abb. 5, 16, 17). Obwohl durch die oszillierende Schwingung der Aufsätze, welche sowohl die Membran bewegen kann als auch den Kavitationseffekt durch Vernebeln der eingesetzten Kühlflüssigkeit auslöst, ein sanftes Ausstreichen genügt, um die Membran sehr

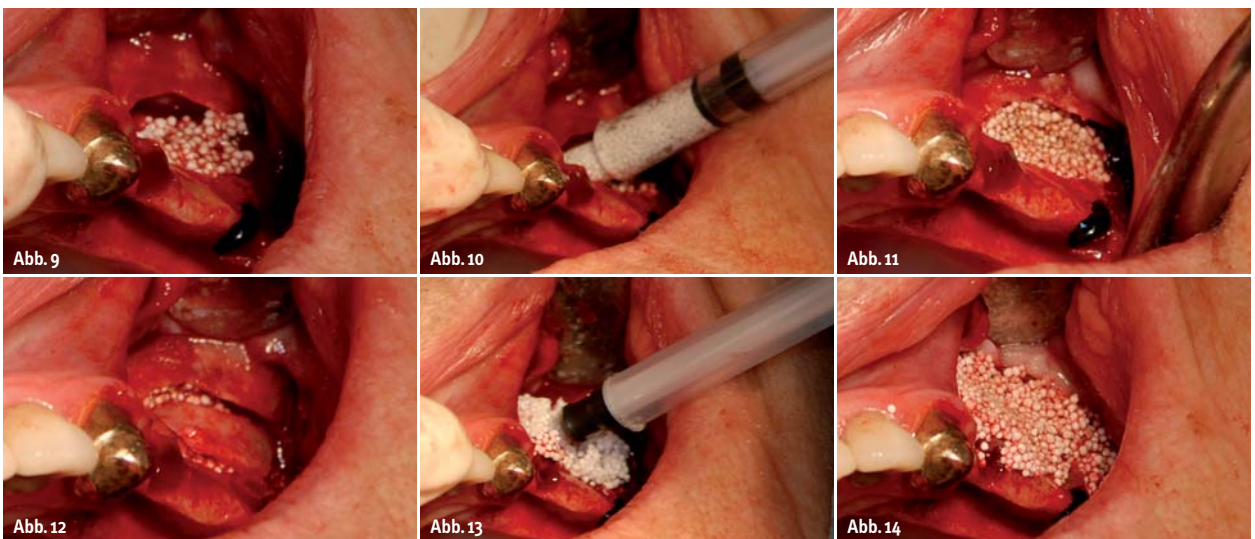


Abb. 9, 10: Einbringen von BioLinker aktiviertem GUIDOR easy-graft® CRYSTAL über den geschaffenen Zugang in den Hohlraum 2. Quadrant. – **Abb. 11:** Stabilisiertes Knochenersatzmaterial 2. Quadrant. – **Abb. 12:** Aufsetzen des Knochendeckels 2. Quadrant. – **Abb. 13, 14:** Abdecken des Augmentationsfeldes und des Knochendeckels mit GUIDOR easy-graft® CLASSIC als Resorptionsschutz und Membran 2. Quadrant.

leicht bewegen und einen Hohlraum schaffen zu können, kam es zu einer Ruptur der Schleimhaut im linken Sinus maxillaris (Abb. 6).

Der im Durchmesser etwa 8 bis 9 mm große Riss wurde mit einer Bilayer-Kollagenmembran (Geistlich® Biomaterials, Bio-Gide® Membran, 30 x 40 mm) abgedeckt (Abb. 7). Auch im rechten Sinus maxillaris legten wir eine Kollagenmembran desselben Typs ein, sie dient als Schutz vor den scharfen Kanten der Implantate und dem Druck des eingefüllten Ersatzmaterials (Abb. 18).

Um die Dichtigkeit der gedeckten Schneider'schen Membran zu überprüfen, befüllten wir den geschaffenen Raum drucklos mit Kochsalzlösung. Die Vorbohrungen für die zu inserierenden Implantate konnten so begünstigt durch die vestibuläre Fenestrierung und die schützende Aufdoppelung der Schneider'schen mit einer Kollagenmembran unter Sicht gesetzt werden (Abb. 19). Tiefenmessungen waren leicht mit den dem Implantat-Set beiliegenden Sonden oder einer Parodontalsonde möglich. Wir inserierten Implantate der Größe 3,75 x 9 mm Regio 14 und 24 sowie 4,75 x 9 mm Regio 16 und 26 (Nemris® Aesthura® Classic). Die Primärstabilität des Implantates konnte trotz einer reduzierten Restknochenstärke von nur etwa 3,5 mm durch die intakte und stabile Kompakta bei etwa 30 Ncm als gut bewertet werden (Abb. 8, 20).

Wir befüllten jeden Hohlraum mit zwei Applikationskanülen à 400 ml GUIDOR easy-graft® CRYSTAL der Körnunggröße 500 bis 1.000 µm, der mit BioLinker aktiviert wurde und somit einen festen, stabilen, unbeweglichen Verbund erreichte (Abb. 9, 10, 21). Das Befüllen erfolgte direkt aus den Applikationskanülen und somit vollkommen steril; durch sanftes Ausstreichen in den Hohlraum erreichten wir während der vorgegebenen Verarbeitungszeit eine gute Verteilung, ohne die Schneider'sche Membran dabei zu verletzen (Abb. 11, 22).

Ein vollständiges Auskleiden des geschaffenen Hohlraumes mit Ersatzmaterial wird häufig diskutiert, ist allerdings nach heutigem Wissensstand nicht notwendig, da die Einblutungen aus dem umgebenden Operationsfeld die Hohlräume ausfüllen und in der Folge zu Knochen umgebaut werden.

Nach wenigen Minuten war das GUIDOR easy-graft® 400 CRYSTAL vollständig durchgehärtet und nicht mehr beweglich. Diese Stabilisierung des Augmentationsbereiches bringt etliche Vorteile. Neben der Umfassung der inserierten Implantate und der festen Lagerung der Schneider'schen Membran reduzieren sich auch die bekannten Risiken in den ersten Wochen des Heilungsverlaufes, die mithilfe des MAV-Protokolls vermieden werden sollen. Vor allem durch auf die Nasennebenhöhlen ausgeübten Druck, wie zum Beispiel durch heftiges Niesen oder versehentliches Schnäuzen, kann es zu postoperativen Rupturen der Nebenhöhlenschleimhaut kommen. Durch die flächige Verteilung eventuell auftretender Kräfte auf dem in sich stabilen Ersatzmaterial, statt punktueller Belastung auf dem Implantat-Apex bei beweglichen Granulaten oder Eigenknochenspänen, kann dieses Phänomen vermieden werden.

Den vestibulären Knochendeckel legten wir an seine ursprüngliche Position zurück (Abb. 12, 23). Zur Stabilisierung und als Resorptionsschutz wurde jeweils eine Applikation GUIDOR easy-graft® 400 CLASSIC auf den Knochendeckel aufgebracht und fein verstrichen (Abb. 13, 14, 24). Zur besseren Durchhärtung wurde der BioLinker aktiv mit in Kochsalzlösung getränkten Tupfern entzogen (Abb. 25). Das Ersatzmaterial wirkte in diesem Fall also eher wie eine Membran und nicht als Matrix zur Osteoneogenese. Der größte Teil des Materials wird in

Geringer Bedarf an Sterilisationsverpackungen?

Dann sind die selbstklebenden und validierbaren Sterilisationsbeutel PeelVue+ für Sie eine sichere, einfache und preiswerte Alternative zum Einschweißen. So sparen Sie Kosten, Zeit und Arbeitsaufwand!

PeelVue+ selbstklebenden Sterilisationsbeutel

- machen ein sperriges, arbeits- und kostenintensives Schweißgerät überflüssig
- standard mit integrierten äußeren und inneren Prozessindikatoren
- ausgestattet mit praktischer Farbkodierung der einzelnen Größen
- praktisch in der Handhabung
- in 12 Größen erhältlich, für alle Arten von Sterilgut
- mit Validierungssystem gemäß ISO 11607-2
- erfüllen die RKI Anforderungen

Steril und sicher, geht auch ohne Aufwand!



Testen Sie PeelVue+

Erfahren Sie die Vorteile der PeelVue+ Sterilisationsbeutel für Ihre Praxis und fordern Sie jetzt gratis Ihr PeelVue+ Kit an: info@dux-dental.com.

Sie erhalten eine PeelVue+ Probepackung mit 16 Beuteln und Beutelschablone, einen Leitfaden zur Validierungsanleitung, einen Validierungsplan und die Konformitätserklärung.

DUX Dental

Zonnebaan 14 • NL-3542 EC Utrecht • The Netherlands
Tel. +(31) 30 241 0924 • Fax. +(31) 30 241 0054
Email: info@dux-dental.com • www.dux-dental.com



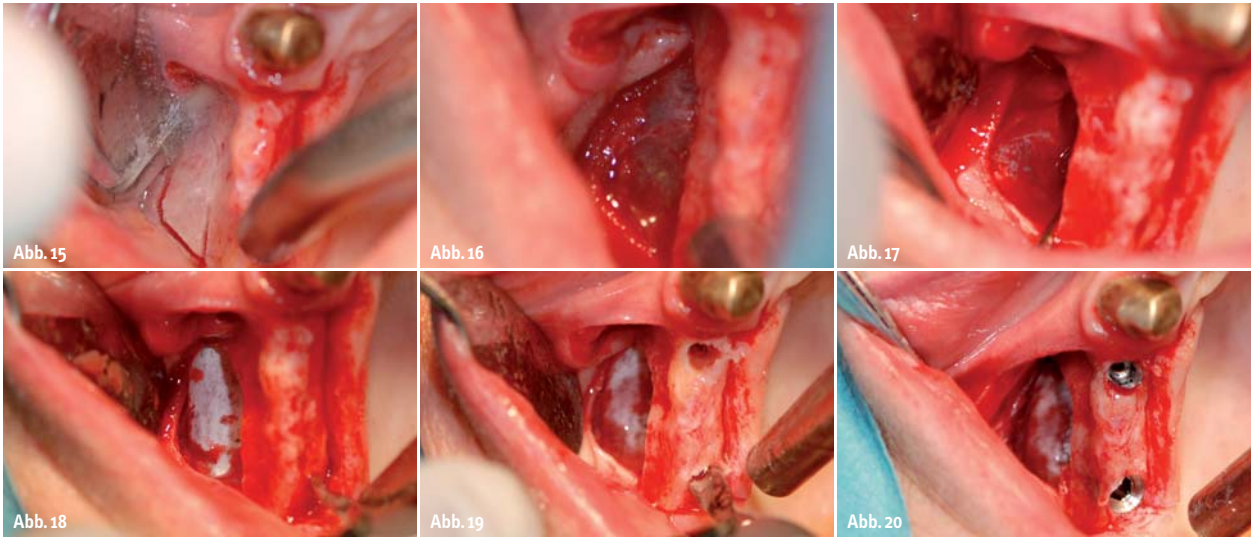


Abb. 15: Präparation des lateralen Zugangs zum Sinus maxillaris rechtsseitig. – **Abb. 16:** Intakte Schneider'sche Membran in situ 1. Quadrant. – **Abb. 17:** Sinusbodenelevation 1. Quadrant. – **Abb. 18:** Kollagenmembran zum Schutz der Schleimhaut vor Ruptur 1. Quadrant. – **Abb. 19:** Präparation der Implantatlager 1. Quadrant. – **Abb. 20:** Insetierte Implantate 14 und 16.

der Folge resorbiert werden oder sich in der anliegenden Schleimhaut einlagern. Durch das membranähnliche Verhalten wird jedoch die durch die Deperiostierung zu erwartende Resorption des ortsständigen Knochens abgedämpft bis verhindert.

Der gesamte Eingriffsbereich wurde in der Folge mit GORE-TEX®-Nähten der Stärke 5–0 spannungsfrei vernäht (Abb. 26). Direkt im Anschluss wurde als Schwellungsprophylaxe ein einmaliger Bolus von 200 mg Prednisolon, Jenapharm®, mibe® GmbH gegeben. Die abschließende radiologische Aufnahme zeigt das Ergebnis des gesamten Eingriffs (Abb. 27).

Nachbehandlung

Postoperativ verordneten wir dem Patienten ein zweiwöchiges Schnäuzverbot, als Begleitmedikation Antibiose (Clindamycin 600 mg) für sieben Tage und abschwellende Nasentropfen (nasic®) für insgesamt 14 Tage.

Prothetische Versorgung

Nach sechs Monaten Einzelzeit erstellten wir ein Kontroll-OPG (Abb. 28), wurden die Implantate mittels Diodenlaser freigelegt und Sulcusformer eingebracht. Dadurch, dass wir vermei-

den konnten, während des primären Augmentationsingriffes Narbenbildung im Bereich der keratinisierten Gingiva zu provozieren, blieb der Anteil der Attached Gingiva stabil.

Die Abformung erfolgte eine Woche später. Alle Implantate wurden mit Zirkonoxidkeramik-Abutments (Simedra®) auf Reintitan-Klebebasen (Nemris®) versorgt. Die Gerüste der Brücken wurden mit der Sirona CEREC® 3MC XL-Schleifeinheit aus VITA In-Ceram® YZ-Blöcken der Größe 40/19 im CAD/CAM-Verfahren ausgefräst, gesintert und anschließend mit VITA VM®9-Keramik verblendet. Die Zähne 13 und 23 wurden mit Vollkeramik-Kronen ver-

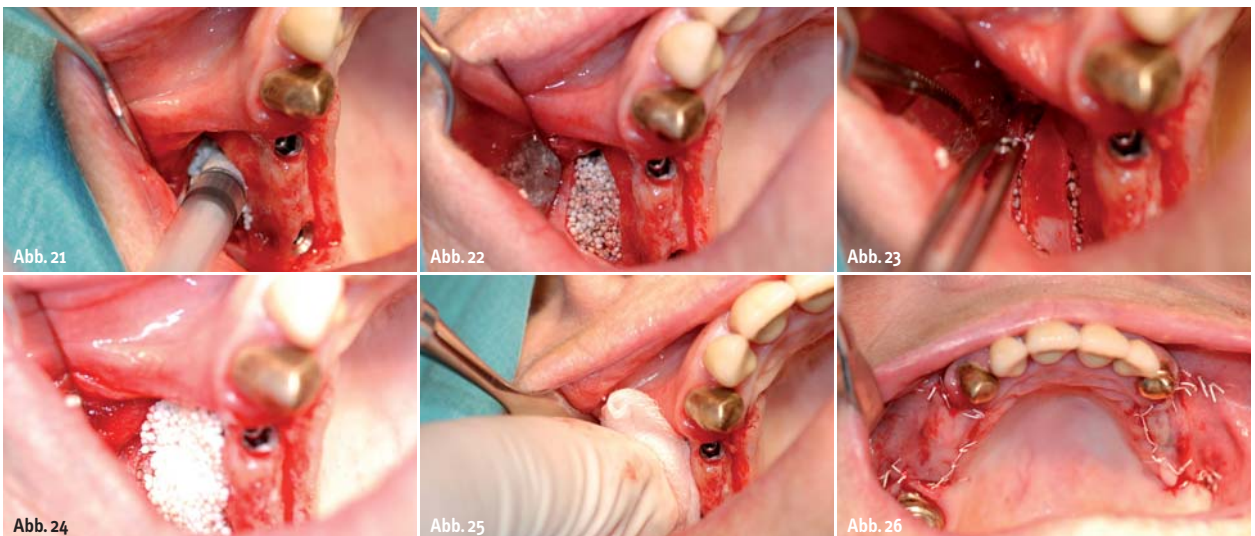


Abb. 21: Einbringen von BioLinker aktiviertem GUIDOR easy-graft® CRYSTAL über den geschaffenen Zugang in den Hohlraum 1. Quadrant. – **Abb. 22:** Stabilisiertes Knochenersatzmaterial 1. Quadrant. – **Abb. 23:** Aufsetzen des Knochendeckels 1. Quadrant. – **Abb. 24:** Abdecken des Augmentationsfeldes und des Knochendeckels mit GUIDOR easy-graft® CLASSIC als Resorptionsschutz und Membran 1. Quadrant. – **Abb. 25:** Entziehen des Biolinkers mit in Kochsalzlösung getränktem Mulltupfer 1. Quadrant. – **Abb. 26:** Wundverschluss mit Einzelknopfnähten, Nahtmaterial der Fadenstärke 5–0.

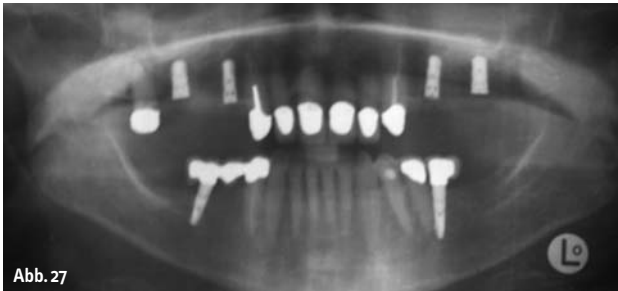


Abb. 27

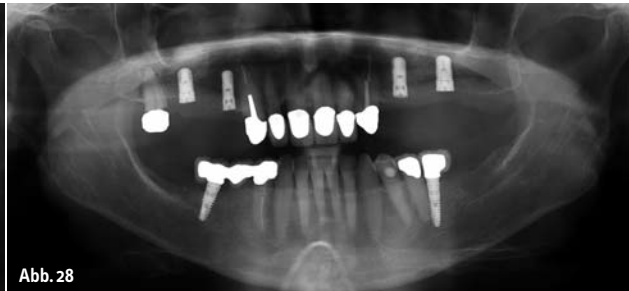

Abb. 28

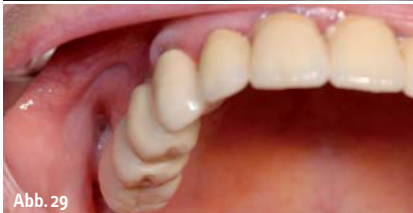

Abb. 29

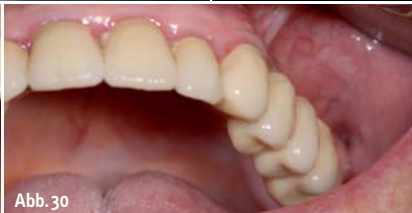

Abb. 30

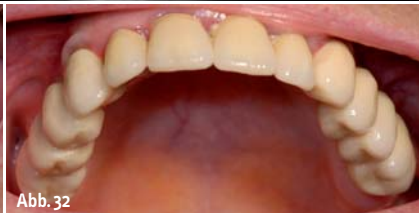

Abb. 32

Abb. 27: Orthopantomogramm zur radiologischen Kontrolle des Ergebnisses der Sinusbodenelevation. – **Abb. 28:** Orthopantomogramm zur radiologischen Kontrolle des Heilungsergebnisses nach sechs Monaten. – **Abb. 29:** Eingegliederte dreigliedrige Brücke auf Keramik-Abutments 1. Quadrant. – **Abb. 30:** Eingegliederte dreigliedrige Brücke auf Keramik-Abutments 2. Quadrant. – **Abb. 32:** Klinische Situation, 1,5 Jahre nach definitiver Versorgung.

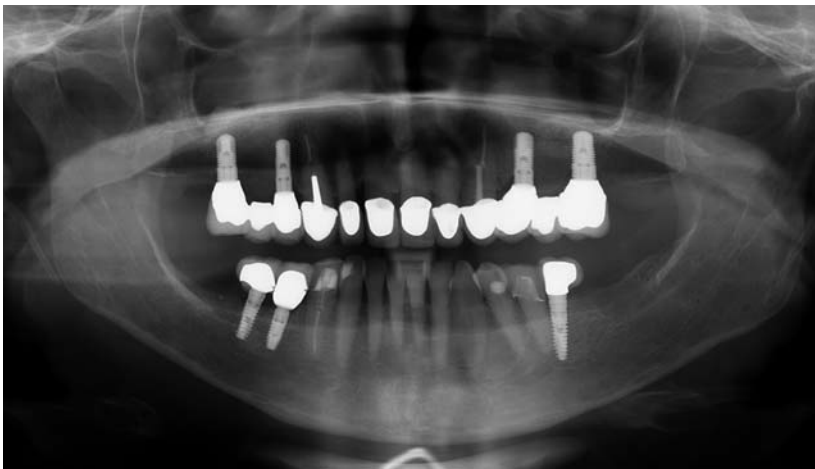

Abb. 31: Kontroll-OPG, 1,5 Jahre nach definitiver Versorgung.

sorgt. Der Zahn 17 konnte durch seine Vorschädigung und die außerordentlich lange Provisorientragezeit leider nicht erhalten werden. Die Kronen wurden mit PANAVIA® SA-Zement® (Kuraray®) definitiv eingegliedert (Abb. 29, 30).

Follow-up

Bei einer weiteren Implantation Regio 45 ergab sich die Gelegenheit einer Kontrolle des Resultates durch ein weiteres OPG nach etwa 1,5 Jahren Standzeit der definitiven Versorgung (Abb. 31). Hierbei zeigten sich stabile knöcherne Verhältnisse in beiden Augmentationsgebieten der Sinus maxillaris. Im radiologischen Vergleich lässt sich ein fortgeschrittener, wenn auch noch nicht vollständig abgeschlossener Umbau des Anteils an β -Trikalziumphosphat erkennen, während die Hydroxylapatitteile des easy-graft® 400 CRYSTAL nach wie vor körnig imponieren. Klinisch zeigte sich die Brückerversorgung stabil und gut gepflegt mit anliegendem reizlosem Gingivalsaum (Abb. 32). ◀

kontakt

Dr. Henrik-Christian Hollay
Albert-Roßhaupter-Str. 94
81369 München
info@dr-hollay.de
www.dr-hollay.de/zahnarztpraxis

Dr. Hollay & Neugebauer
Greinwaldstr. 1, 82327 Tutzing
www.zahnaerzte-tutzing.de

info

Verwendete Materialien

Sunstar® GUIDOR®:

easy-graft® 400 CRYSTAL
easy-graft® 400 CLASSIC

Nemris®:

Aesthura® Classic 3,75 x 9 mm,
4,75 x 9 mm

Geistlich® Biomaterials:

Bio-Gide® Membran, 30 x 40 mm

Gore®:

GORE-TEX® Nahtmaterial Stärke 5-0
CV-5 RT-16

Simeda®:

Zirkondioxidkeramik-Abutment mit
Reintitan-Kleebasis, individualisiert

VITA®: In-Ceram® YZ; VM®9

Kuraray®: PANAVIA® SA-Zement®

Medikation

Der Eingriff erfolgte in Lokalanästhesie vestibulär und palatinal mit etwa 6ml Ultracain® DS forte (Aventis®).

Postoperativ wurde als Schwellungsprophylaxe ein einmaliger Bolus von 200 mg Prednisolon, Jenapharm®, mibe® GmbH, verabreicht.

Als antibiotische Abdeckung für den Eingriff verwendeten wir Clindamycin 600 mg, Gesamtmedikation über 7 Tage, 2 Tabletten pro Tag.

Zusätzlich wurden nasico® – abschwellende Nasentropfen der Firma Klosterfrau® Healthcare Group über einen Zeitraum von 14 Tagen verordnet.

Als Analgetikum wurde Ibuprofen 600 mg, einzunehmen bei Bedarf, verschrieben.