

Im Sinne der minimalinvasiven Zahnheilkunde stellen knapp bemessene Zugangskavitäten und die Instrumentierung mit kleinen Größen einen offensichtlich neuen Trend in der endodontischen Aufbereitung dar. Wie aber können Wurzelkanalbehandlungen in immer kleiner werdenden Dimensionen durchgeführt werden, ohne die Behandlung unnötig zu verkomplizieren oder gar die Langzeitprognose zu gefährden? Die beiden folgenden Patientenfälle illustrieren, wie neue endodontische Materialien und Arbeitshilfen eine schnelle und souveräne Behandlung unterstützen und so den Erfolg einer endodontischen Behandlung maßgeblich beeinflussen. Zu jenen neuen Materialien gehört beispielsweise die jüngste Generation von Nickel-Titan-Feilen mit kontrolliertem Rückstelleffekt.

Abb. 1: Endo-Ice Kältespray zur Durchführung des Vitalitätstests.



Exakt dimensionierte, apikale Aufbereitung schwer zugänglicher Wurzelkanäle

Autor: Dr. Eugenio Pedullà

Dr. Eugenio Pedullà
[Infos zum Autor]



Das oberste Ziel der minimalinvasiven Zahnheilkunde ist der Erhalt einer gesunden Zahnstruktur. Grundlage dafür ist ein möglichst substanzschonender Eingriff durch den Behandler. Technische Innovationen sowie die jüngsten Fortschritte im Bereich der Materialforschung eröffnen dem Zahnarzt bislang ungeahnte Möglichkeiten. In der Endodontie bedeutet minimalinvasiv vor allem

eine geringe Ausdehnung der Zugangskavität bei gleichzeitig kleinstmöglicher Kanalausformung. Der größtmögliche Erhalt ungeschädigter Dentinmasse minimiert einerseits effektiv die Gefahr einer späteren Zahnfraktur, andererseits kann ein solch minimalistischer Ansatz die einzelnen Behandlungsschritte von der Aufbereitung über das Spülprotokoll bis hin zur Obturation zusätzlich erschweren.

Akute Pulpitis bei hohem Frakturrisiko

Ein 44-jähriger, männlicher Patient kam mit nicht lokalisierbaren Schmerzen im rechten Oberkiefer in meine Praxis. Die Beschwerden traten besonders beim Genuss kalter Getränke auf. Der Patient berichtete von einer vor einem Monat durchgeführten direkten Restauration an Zahn 16, ferner neigte er zu nächtlichem Bruxismus. Die klinische Untersuchung ergab eine Perkussionsempfindlichkeit des betroffenen Zahnes. Der entsprechende Vitalitätstest mit Endo-Ice Kältespray fiel ebenfalls persistierend positiv aus (Abb. 1). In der anschließenden periapikalen Röntgenkontrolle wurde die unmittelbare Nähe der vorangegangenen direkten Restauration mittels Komposit zur Pulpakammer von Zahn 16 sichtbar (Abb. 2). Somit bestätigte sich die Diagnose einer akuten Pulpitis.

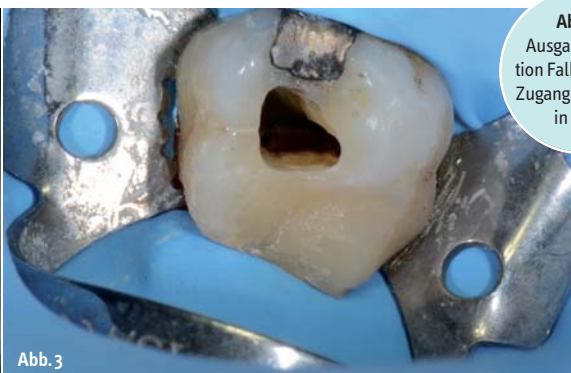
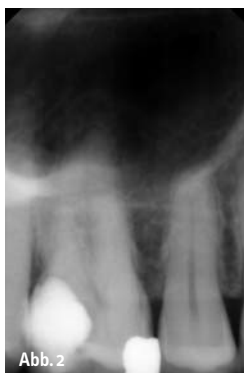
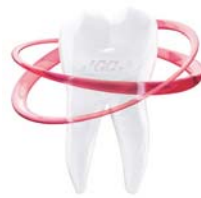Abb. 2: Ausgangssituation Fall 1. – **Abb. 3:** Zugang zu Zahn 16 in Fall 1.

Das **innovative** Glas-Hybrid-Restorationssystem von **GC**

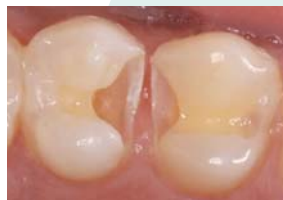EQUIA FORTE



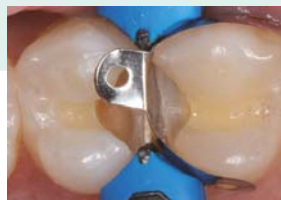EQUIA Forte führt den bewährten Ansatz von EQUIA auf die nächste Ebene

- **Optimal für Bulk-Fill-Restorationen:** schnell und einfach anzuwenden
- **Erhöhung der Oberflächenhärte** um knapp 35% und der **Verschleißfestigkeit** um mehr als 40% im Vergleich von EQUIA Coat zu EQUIA Forte Coat
- **Sehr gute Adhäsion** an allen Oberflächen
- Mit der **neuen Glashybrid-Technologie** wird die Empfehlung zur Verwendung von EQUIA® Forte auf den Einsatz in Kavitäten der Klasse II (ohne Höcker) ausgeweitet*

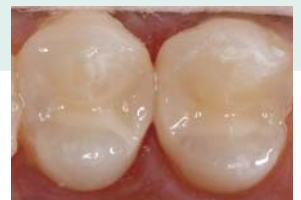* Daten auf Anfrage



Nach Kavitätenpräparation



Nach Matrizenvorbereitung



Finale Restauration mit EQUIA Forte

GC Germany GmbH
Seifgrundstrasse 2
61348 Bad Homburg
Tel. +49.61.72.99.59.60
Fax. +49.61.72.99.59.66.6
info@gcgermany.de
<http://www.gcgermany.de>

GC




Abb. 4a: Vorgebogener Hyflex EDM Orifice Opener. – Abb. 4b: NiTi-Feilen aus der HyFlex EDM Sequenz.

Generell absorbieren Molare sowohl vertikalen Druck als auch Okklusionsdruck. Das Vorliegen gleich zweier Restaurationen (mesial und distal) im konkreten Falle erhöhte jedoch das Frakturrisiko signifikant, sobald die Zahnstruktur beim Legen der notwendigen Zugangskavität weiter geschädigt werden würde. Nach Anlegen des Kofferdams wurde die Pulpakammer unter dem Operationsmikroskop mit einem DiaDent Diamant-Instrument ISO 856 mit Taper .014 auf einem Hochgeschwindigkeitswinkelstück bei laufender Wasserkühlung geöffnet. Der Zugang erfolgte gemäß den Kriterien einer konservativen Eröffnung: Es wurde so wenig intakte Zahnstruktur wie möglich entfernt, um die Frakturresistenz zu erhöhen. Die Kavität im mesialen Viertel der zentralen Fossa erstreckte sich sowohl apikal als auch distal, wobei das Pulpakammerdach teilweise unversehrt blieb (Abb. 3). Befunde dieser Art erschweren die korrekte Aufbereitung zusätzlich: Ein gekrümmter Zugang zum Wurzelkanal stellt selbstverständlich deutlich höhere Ansprüche an die Biegeweichselfestigkeit rotierender NiTi-Instrumente. Aus diesem Grund kam bei der Instrumentierung auch die neuartige HyFlex EDM des Schweizer Dentspezialisten COLTENE zum Einsatz. Die Abkürzung „EDM“ steht dabei für ein spezielles Herstellungsverfahren namens „Electrical Discharge Machining“, welches eine einzigartige Oberflächenstruktur schafft. Dank ihrer besonderen Legierung sind sie äußerst bruchstabil. Alle Feilen dieser Serie sind durchgängig vorbiegbar, sogar der größer dimensionierte Orifice Opener mit einer 25er Spitzengröße und einem .12 Taper (Abb. 4). Diese

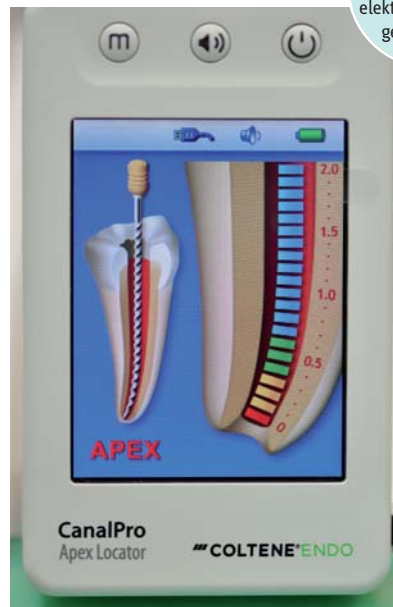
clevere Eigenschaft erleichtert das Einführen der NiTi-Feile in den Wurzelkanal erheblich, selbst unter schwierigen Bedingungen wie beispielsweise einer kleinen Zugangskavität – wie im vorliegenden Fall – oder einer reduzierten Zugänglichkeit bei den hinteren Molaren in Kombination mit eingeschränkter Mundöffnung. Darüber hinaus sind Feilen mit dem kontrollierten Rückstelleffekt (englisch: „Controlled Memory“) flexibler und weisen bekanntlich eine höhere Ermüdungsbeständigkeit als herkömmliche NiTi-Feilen auf.

Zunächst wurde der Orifice Opener 25/.12 zur Eröffnung des endodontischen Zugangs genutzt, um die Biegespannung für die folgenden zur Aufbereitung eingesetzten Instrumente zu reduzieren. Auf diese

Weise kann gleichzeitig die genaue Arbeitslänge besser ermittelt werden, wie im oben beschriebenen Fall mithilfe des CanalPro Apex Locator und einer K-Feile Größe 10. Vorbereitet wurde die eigentliche Aufbereitung in der Single-Length-Technik mit der entsprechenden HyFlex EDM Gleitpfadfeile. Die 10/.05 Feile wurde bei 300 rpm mit einem niedrigen Drehmoment von 1,6 Ncm in einem Endomotor mit Torquekontrolle verwendet. Anschließend erfolgte die Instrumentierung mit der HyFlex EDM OneFile (Größe 25 mit variablem Taper) in langsamen, tupfenden Bewegungen von ca. zwei Millimetern. Die Einstellungen betragen 400 rpm für die Geschwindigkeit und 3,0 Ncm für die Drehmomentbegrenzung. Nach maximal drei Bewegungen wurde die OneFile aus dem Kanal entfernt. Zur Reinigung wurde die in Gegenrichtung rotierende Feile danach mit leichtem Druck gegen eine mit EDTA-Lösung getränkte Watterolle gedrückt (Abb. 6). Jene Aufbereitungsschritte wurden für jeden einzelnen Wurzelkanal bis auf zwei Drittel der Arbeitslänge wiederholt. Nun reichte selbst eine nicht vorgebogene K-Feile aus rostfreiem Stahl bequem bis zum jeweiligen Apex herunter. Im nächsten Schritt wurde die OneFile auf volle Arbeitslänge eingesetzt. Begleitet wurde die Aufbereitung nach jedem Entfernen der Feile aus dem Kanal mit 2 ml sechsprozentigen Natriumhypochlorit (NaOCl).


Zu guter Letzt kamen die Finishing Files aus dem HyFlex EDM-Baukastensystem zum Einsatz. Konkret wurde eine 40/.04 Feile auch mit 400 rpm und 3.0 Ncm zum Erreichen des Apex in allen Kanälen eingesetzt.

Abb. 5: Lokalisierung des Apex mithilfe elektronischer Längenmessung.



Während der visuellen Inspektion der Feilenspitze wiesen Spuren sauberer Debris in den Spiralen auf eine vollständige Reinigung des mesiobukkalen und distobukkalen Kanals hin, im Gegensatz zum palatalen Kanal (Abb. 7). Aus diesem Grunde wurde die Reinigung der bukkalen Kanäle abgeschlossen, während die Aufbereitung des palatalen Kanals mit der Sequenz 50/.03 und 60/.02 fortgesetzt wurde. Eine solche Instrumentierung in Apexnähe scheint auf den ersten Blick vielleicht ein wenig exzessiv und sogar im Widerspruch zu den Prinzipien der minimalinvasiven Zahnheilkunde zu stehen, dem ist allerdings nicht so. In Wahrheit besitzt die HyFlex EDM-Sequenz aufgrund ihrer aufsteigenden Längen bei gleichzeitig sinkender Konizität

Abb. 6a, b:
Feilenreinigung
mittels in EDTA-
Lösung getränkter
Watterolle.



(40.04, 50.03, 60.02) genau die richtigen Dimensionen für ein gezieltes Finish der letzten zwei bis drei Millimeter des Kanals. Zudem empfiehlt die Fachliteratur, die Aufbereitung von Wurzelkanälen bei Molaren stets bei einem apikalen Durchmesser von mindestens 35 mm abzuschließen, um zu gewährleisten, dass die eingesetzte Spüllösung auch bis in den apikalen Bereich vordringt. Fernersollte unbedingt beachtet werden, dass die Wurzelkanalspitze meist oval geformt ist. Die korrekte mechanische Präparation und

Wundreinigung dieses Abschnitts gelingt folglich nur, wenn die weiteste Stelle des Apex vorab entsprechend instrumentiert wurde. Die visuelle Untersuchung des zuletzt eingesetzten Instruments auf saubere Debrisspuren hilft bei der richtigen Bestimmung der apikalen Aufbereitungsgröße. Nach finaler Spülung mit 17% EDTA-Lösung sowie 6% Natriumhypochlorit, beide für circa eine Minute per Ultraschall aktiviert, wurden die präparierten Wurzelkanäle mit dem 2-in-1-Füllsystem GuttaFlow 2 obturiert (Abb. 8).

Schnelle, apikale Aufbereitung

Analog zum ersten Fall wurde wenig später ein 23-jähriger, männlicher Patient mit nicht lokalisierbaren Schmerzen im rechten Unterkiefer in unserer Praxis vorgestellt. Die Anamnese zeigte eine tiefe Kariesläsion distal an Zahn 46, welche ebenfalls auf eine akute Pulpitis schließen ließ (Abb. 9). Die endodontische Eröffnung erfolgte wie in Fall 1 minimalinvasiv per Diamant-Instrument. Aufgrund der extrem langen und gekrümmten Kanalverläufe fiel die Wahl der pas-

ANZEIGE

Referent | Dr. Thomas Lang/Essen

Kursreihe Endodontie

Bis zu

17
TAGES

Für Einsteiger, Fortgeschrittene und Profis

1

Basiskurs

Sichere und professionelle Lösungen für Standardfälle – Ein kombinierter Theorie- und Demonstrationskurs

19. Februar 2016 Unna | 03. Juni 2016 Warnemünde | 16. September 2016 Leipzig |
11. November 2016 Essen | 02. Dezember 2016 Baden-Baden

inkl. DVD
Teil I

2

Fortgeschrittenenkurs

Sichere und professionelle Lösungen auch komplexer endodontologischer Probleme – Ein kombinierter Theorie- und Demonstrationskurs

20. Februar 2016 Unna | 04. Juni 2016 Warnemünde | 17. September 2016 Leipzig |
12. November 2016 Essen | 03. Dezember 2016 Baden-Baden

inkl. DVD
Teil II

3

Die Masterclass

Aufbaukurs für Fortgeschrittene

05. März 2016 Essen |
19. November 2016 Essen

Online-Anmeldung/
Kursprogramm



www.endo-seminar.de

Nähere Informationen zu den Kursinhalten und den Allgemeinen Geschäftsbedingungen finden Sie auf unserer Homepage www.oemus.com

Faxantwort

0341 48474-290

Bitte senden Sie mir das Programm zur **Kursreihe Endodontie** zu.

Titel | Vorname | Name

E-Mail-Adresse (Bitte angeben!)

Praxisstempel

ZWP spezial 12/15

Veranstalter

OEMUS MEDIA AG
Holbeinstraße 29
04229 Leipzig
Tel.: 0341 48474-308
Fax: 0341 48474-290
event@oemus-media.de
www.oemus.com



Abb. 7: Saubere Debris in den Spiralen indiziert Abschluss der apikalen Aufbereitung. – **Abb. 8:** Postoperative Röntgenkontrolle in Fall 1.



tem Rückstellereffekt die Behandlung schwer zugänglicher Wurzelkanäle im Gegensatz zur herkömmlichen, konservativen Eröffnung sehr. Darüber hinaus erlaubt der Einsatz einer NiTi-Feilensequenz mit aufsteigenden Größen der Spitzen bei gleichzeitig sinkender Konizität der Feile eine exakt dimensionierte, apikale Aufbereitung ohne übertriebene Erweiterung der darüber liegenden Wurzelkanalabschnitte. So kann durch eine kleine Zugangskavität ein vergleichsweise hoher Anteil Dentinmasse erhalten werden – für eine erfolgreiche endodontische Behandlung im besten minimalinvasiven Sinne. ◀

senden Feilensequenz erneut auf die HyFlex EDM. Die Ausformung erfolgte auf zwei Dritteln der Arbeitslänge mit anschließender Prüfung der Gängigkeit mit einer nicht vorgebogenen H-Feile der Größe 15. Jene Feile erreichte den Apex im mesiolingualen und distalen Kanal, nicht jedoch im mesiobukkalen Kanal. Wiederrum kam in den beiden zuerst genannten Kanälen die OneFile in tupfenden Bewegungen zum Einsatz. Die visuelle Inspektion der Feile suggerierte den Abschluss der apikalen Aufbereitung mit Größe 40/04. Eine periapikale Röntgenkontrolle während der Operation bestätigte zudem den richtigen Sitz der jeweiligen Feilen: die korrekte Passform der OneFile im mesiolingualen Kanal, die Erreichung des Apex im distalen Kanal mithilfe der 40/04-Feile sowie die fehlende Durchgängigkeit der 15er H-Feile im

mesiobukkalen Kanal (Abb. 10). Aus diesem Grunde wurde eine klassische HyFlex CM-Feile 20.04 zum Erreichen des Apex im mesiobukkalen Kanal verwendet, bevor die Instrumentierung mit dem Einsatz der OneFile bis auf Apexlänge abgeschlossen werden konnte. Ein prüfender Blick auf die Spiralen an der Wurzelspitze bestätigte diese Vorgehensweise zusätzlich. Nach der erfolgreichen Durchführung des Standardspülprotokolls wurde der gereinigte Kanal mit GuttaFlow 2 versiegelt. Die postoperative Röntgenkontrolle zeigt eindrücklich die diversen Seitenkanäle (Abb. 11).

Zusammenfassung

Dank ihrer hohen Flexibilität erleichtern vorbiegbare Nickel-Titan-Feilen mit kontrollier-

kontakt

Dr. Eugenio Pedullà
Via Cervignano, 29
95129 Katanien, Sizilien
Italien
eugenio pedulla@gmail.com

Coltène/Whaledent
GmbH + Co. KG
Raiffeisenstraße 30
89129 Langenau
Tel.: 07345 805-0
Fax: 07345 805-201

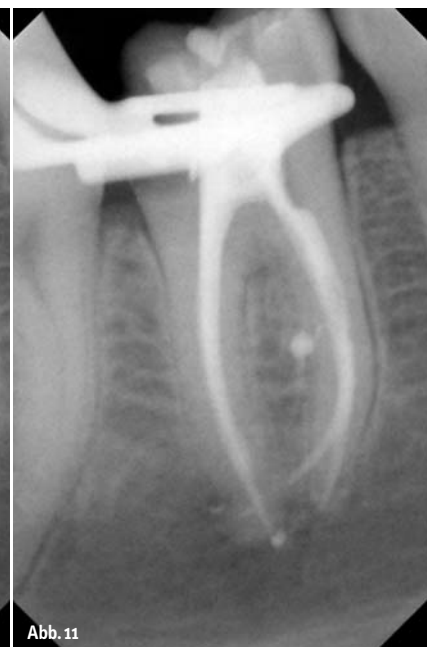
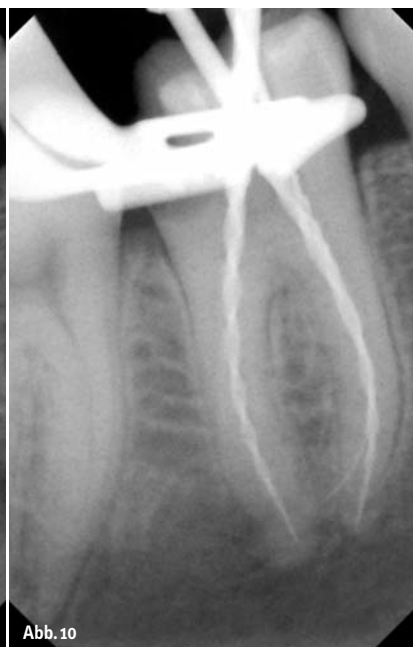
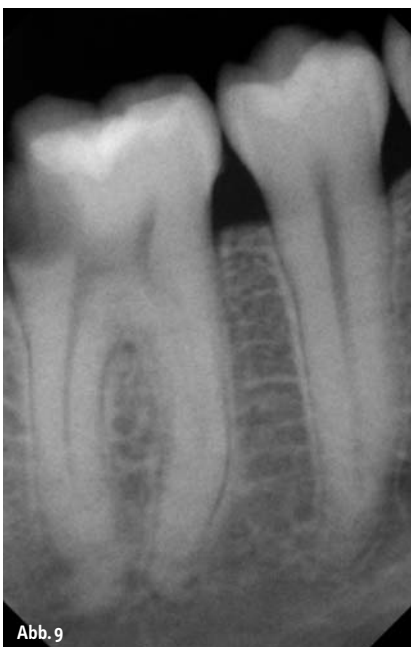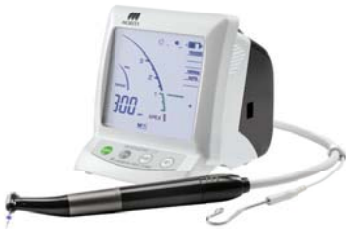Abb. 9: Ausgangssituation Fall 2. – **Abb. 10:** Intraoperatives Röntgenbild zeigt Lage der Feilen: HyFlex EDM OneFile am Apex des mesiolingualen Kanals, HyFlex EDM 40/04 am Apex des distalen Kanals, 15 H-Feile ohne Durchgang zum Apex im mesiobukkalen Kanal. – **Abb. 11:** Periapikale Röntgenkontrolle von Fall 2 nach erfolgreicher Obturation.

Thinking ahead. Focused on life.



Intuitiv. Sicher. Schonend. Für wirklich jeden Patienten.



Mit dem neuen DentaPort ZX OTR behandeln Sie jetzt auch komplexe Wurzelkanäle schonend, schnell und präzise. Da die Zähne ein besonders wertvolles Gut sind, ist es umso wichtiger, sie bei der Behandlung maximal zu schonen und dennoch effizient und wirtschaftlich zu arbeiten. Möglich wird das durch das intuitiv bedienbare Aufbereitungssystem mit Optimum-Torque-Reverse-Funktion (OTR). Es verhindert Microcracks zuverlässig und erleichtert Ihnen die Arbeit spürbar. Das Ergebnis: ein optimaler Behandlungserfolg – bei einfach jedem Patienten. www.morita.com/europe

