

Keramikveneers – 100 Prozent Ästhetik im Frontzahnbereich

| Prof. Dr. Jürgen Manhart

Bei großen Teilen der Bevölkerung besteht mittlerweile ein ausgeprägter Wunsch nach ästhetisch möglichst perfekten Zähnen. Parallel hierzu bevorzugen informierte Patienten aber auch minimalinvasive Therapieformen und wünschen in vielen Fällen keine komplette Überkronung entsprechender Zähne. Sie fordern zahnhartsubstanzschonende Verfahren, welche andererseits zugleich keine Kompromisse hinsichtlich des ästhetischen Potenzials aufweisen. Adhäsiv befestigte Keramikveneers erlauben eine substanzschonende medizinische und ästhetische Therapie von verfärbten, kariösen, frakturierten, dysplastischen oder fehlgestellten Zähnen im Frontzahnbereich und können oftmals die Präparation von Vollkronen ersetzen.

Das Therapiespektrum der modernen Zahnheilkunde bietet heute vielfältige Methoden, die Ästhetik der Zähne im Frontzahnbereich mit minimalinvasiven Verfahren wiederherzustellen bzw. zu optimieren. Vollkeramische Veneers in Verbindung mit der adhäsiven Klebtechnik erlauben in geeigneten Fällen eine substanzschonende medizinische und gleichzeitig ästhetische Therapie und können in vielen Situationen die Präparation von Vollkronen im Frontzahnbereich ersetzen (Abb. 1 und 2). Die Abgrenzung des Einsatzbereiches zu direkten Kompositrestaurationen ist andererseits gegeben durch sehr große Frontzahndefekte, anspruchsvolle Farb- und Textursituationen und durch hohe ästhetische Ansprüche der Patienten. Veneers ermöglichen eine herausragende Ästhetik mit einer Lichtführung in der Keramik, welche von der natürlichen Zahnhartsubstanz nicht zu unterscheiden ist (Abb. 3), bei gleichzeitig besonders schonendem Umgang mit gesunder Zahnhartsubstanz. Für die Aufnahme einer herkömmlichen metallkeramischen Krone oder einer ästhetischen Krone aus Vollkeramik muss zirkulär im Bereich der marginalen Stufe bzw. Hohlkehle 1 mm und im Bereich des Zahnäquators bis zu 1,5 mm

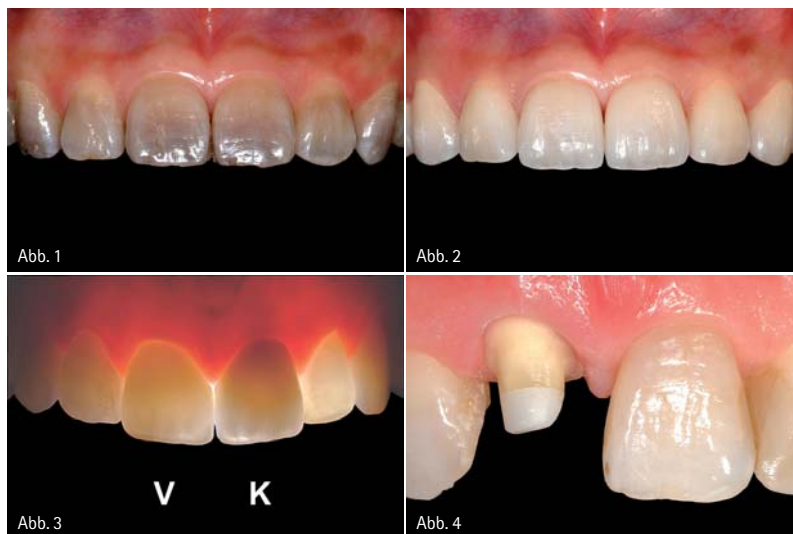

Abb. 1: Dunkel und unästhetisch wirkende Frontzähne im Oberkiefer aufgrund von Tetracyclineinlagerungen in die Zahnhartsubstanz. Die Zähne weisen weder kariöse Defekte noch Füllungen auf. – Abb. 2: Die adhäsiv befestigten Keramikveneers bewirken eine deutliche Verbesserung der Ästhetik (Zahntechnik: Hubert Schenk, München). – Abb. 3: Vergleich verschiedener Zahnrestaurationen im Durchlicht: Keramikveneer an Zahn 11 (V), Zirkonoxidkrone an Zahn 21 (K), restliche Zähne ohne Behandlung. – Abb. 4: Präparation für eine Vollkeramikkrone mit 1 mm umlaufender Stufe.

an Zahnhartsubstanz abgetragen werden. Untersuchungen zeigen, dass bis zu 72 % der Hartsubstanz einer natürlichen Zahnkrone durch Präparation abgetragen werden, um die notwendigen Materialstärken für die künstliche Krone zu erhalten (Abb. 4). Der Substanzabtrag für ein Veneer beträgt dagegen je nach Präparationstyp lediglich

zwischen 3% und 30%, im günstigen Einzelfall kann bei entsprechender Stellung der betroffenen Zähne im Zahnbogen sogar auf die Präparation komplett verzichtet werden (sogenannte „No Prep“-Veneers). Die dünnen Veneers haben Schichtstärken von 0,3 mm bis ca. 0,5–0,7 mm (Abb. 5), im Einzelfall auch bis zu circa 1 mm.

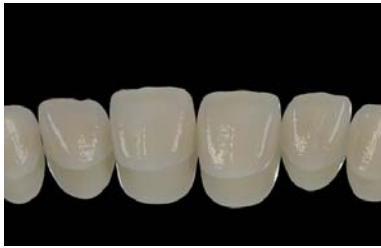

Abb. 5: Vollkeramische Veneers für die Restauration von Oberkieferfrontzähnen. Die Schichtstärke beträgt circa 0,7 mm.

Die Präparation findet normalerweise überwiegend auf der labialen Seite statt. Der deutlich reduzierte Abtrag an Zahnhartsubstanz hat für den Patienten erhebliche Vorteile: Neben der Schonung gesunder Zahnhartsubstanz ist das Risiko von postoperativen Problemen ebenso deutlich reduziert wie die Gefahr eines Vitalitätsverlustes (kurz- und langfristig) des betroffenen Zahnes infolge eines Präparationstraumas.

Gemäß der neuesten Stellungnahme der Deutschen Gesellschaft für Zahn-, Mund- und Kieferheilkunde aus dem Jahr 2007 zu zahnfarbenen Restaurationen aus Keramik sind Keramikveneers wissenschaftlich anerkannte definitive Versorgungsmöglichkeiten mit entsprechender Verankerung in der wissenschaftlichen Literatur. Sie können für die Anwendung in der Praxis empfohlen werden.

Indikation und Planung

Die Indikation für Veneers kann aus ästhetischen bzw. medizinischen, das heißt funktionellen und zahnprotektiven Gründen, gestellt werden. In vielen Fällen kann man bei einer primär medi-

zinischen Behandlungsnotwendigkeit aber gleichzeitig eine Verbesserung der Ästhetik erzielen (Abb. 6 und 7):

Indikationen für Keramikveneers

Verbesserung der Ästhetik

- Interne Verfärbungen oder Abänderung einer störenden Zahnfarbe
- Fluorotische Veränderungen
- Große ästhetisch mangelhafte Kompositfüllungen
- Verbesserung der Oberflächentextur

Korrektur der Zahnform

- Dysplastische Frontzähne
- Hypoplastische Frontzähne
- Zustand nach Zahnfraktur
- Zahnverlängerungen

Korrektur der Zahnstellung

- Schließen von Lücken (kongenital fehlende Zähne) bzw. einzelner oder multipler Diastemata
- Zahndrehungen, -kippungen und Achsenkorrekturen

Funktionelle Korrekturen

- Palatinale Veneers zur Rekonstruktion von funktionellen Führungsflächen (z.B. OK-Eckzahn) zum Aufbau/zur Wiederherstellung einer Front-Eckzahn-Führung

Schutz der Zahnhartsubstanz

- Erosionen, Abrasionen
- Versorgung entsprechender kariöser Defekte

Neben den Indikationen gibt es auch Situationen, bei denen eine Versorgung mit Veneers problematisch oder nicht angezeigt ist:

Kontraindikationen für Keramikveneers

- Ungenügende Schmelzquantität und -qualität
- Zervikale Ränder der Veneers nicht schmelzbegrenzt bzw. zu geringe Schmelzretention
- Zirkuläre kariöse Läsionen am Übergang zur Gingiva
- Tief subgingivale Präparationen
- Sehr stark verfärbte Zähne können nur ungenügend maskiert werden
- Sehr breite Lücken zwischen den Zähnen
- Sehr große Verlängerung der Zähne notwendig
- Patienten mit sehr starken Parafunktionen (Bruxismus, Knirschen)
- Kleine Defekte („Overtreatment“)
- Patienten mit ungenügender Mundhygiene bzw. hoher Kariesaktivität

Planung und ästhetische Analyse

Bei jeder Veneersversorgung steht eine sorgfältige Planung am Beginn der Therapie. Hierzu gehört die Ursachenanalyse von Verfärbungen und gegebenenfalls die vorherige Aufhellung starker Diskolorationen mittels Bleichtherapie ebenso, wie die Möglichkeit einer kieferorthopädischen Vorbehandlung zur Verbesserung der Zahnstellung oder eine primäre Bisshebung im Seitenzahnbereich bei manifestem vertikalen Höhenverlust. Auch eine begleitend eventuell notwendige Korrektur eines unregelmäßigen, disharmonischen Verlaufs der marginalen Gingiva durch einen parodontalchirurgischen Eingriff sollte sorgfältig erwogen werden.

Die Realisierung des für jeden Patienten individuellen funktionellen und ästhe-

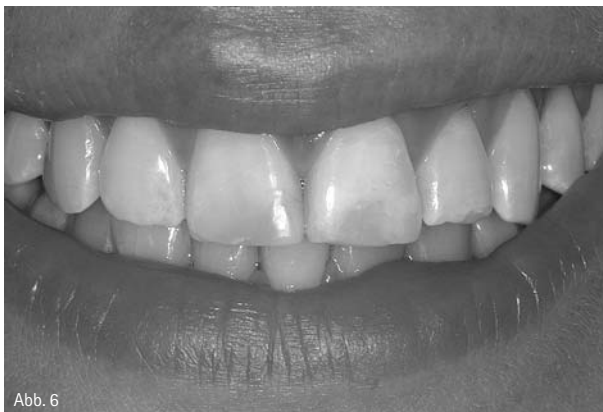

Abb. 6

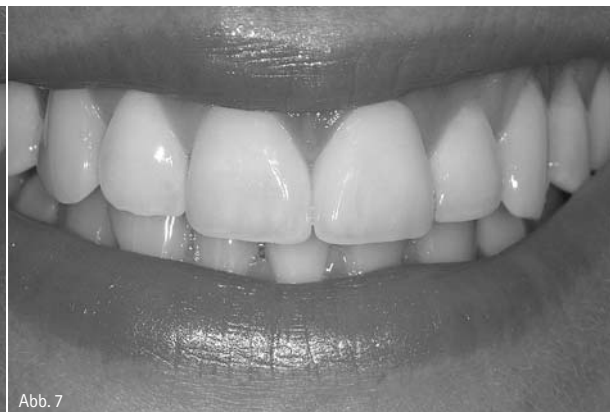

Abb. 7

Abb. 6: Lippenbild einer Patientin vor der Restauration der beiden mittleren Schneidezähne im Oberkiefer.– Abb. 7: Lippenbild nach Abschluss der Behandlung mit einem Veneer (Zahn 11) und einer Vollkeramikkrone (Zahn 21) (Zahntechnik: Hubert Schenk, München).

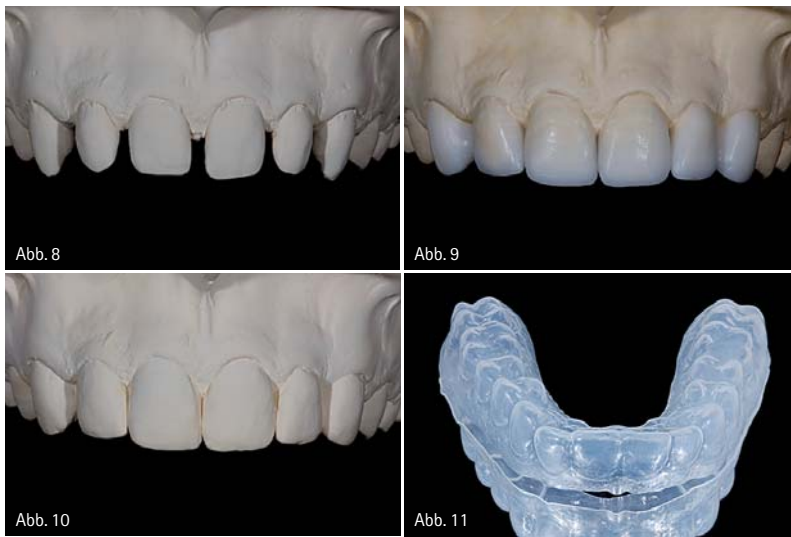


Abb. 8: Planungsmodell für die Anfertigung von Veneers bei einem Patienten mit multiplen Diastemata. – Abb. 9: Präoperativ angefertigtes Wax-up zur Behandlungsplanung und Visualisierung. – Abb. 10: Doubliertes Wax-up als Grundlage für die Herstellung einer diagnostischen Schablone. – Abb. 11: Diagnostische Schablone aus einer tiefgezogenen, transparenten Folie.

tischen Optimums erfordert bereits von Anfang an in der Phase der Behandlungsplanung eine enge Zusammenarbeit mit dem spezialisierten Zahntechniker. Im Rahmen der vor Behandlungsbeginn stattfindenden ausführlichen ästhetischen Analyse wird die Verteilung der verschiedenen Farbschattierungen und der transluzenten/opaken Zahnbereiche im zu restaurierenden Gebiet ebenso ermittelt, wie der altersentsprechende Aufbau der Restaurationen mit entsprechenden individuellen Charakteristika (z.B. Schmelzrisse, White Spots) und die korrekte Ausge-

staltung der Oberflächentextur. Eine für den jeweiligen Patienten spezifische, optimale Zahnstellung und Form der Veneers wird angestrebt. Die Dokumentation der Ausgangssituation mit digitaler Fotografie und schädelbezüglich einartikulierten Planungsmodellen ist unbedingt zu empfehlen. Bei geplanten größeren Veränderungen ist zudem eine sorgfältige Modellanalyse unverzichtbar. Die Kombination aus Wax-up, Mock-up und Tiefenmarkierungen ist nachfolgend in der Umsetzung der Präparation von unschätzbarem Wert und sichert einen

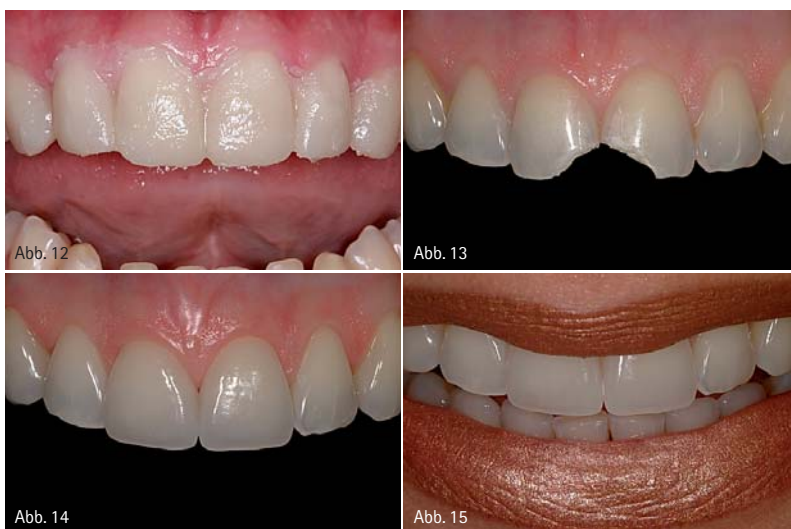

Abb. 12: Mit der diagnostischen Schablone werden die Konturen des Wax-up in das intraorale Mock-up (mit Provisoriumkunststoff) übergeführt. – Abb. 13: Patientin mit unfallbedingten Frakturen an beiden mittleren Schneidezähnen im Oberkiefer. – Abb. 14: Auf Wunsch der Patientin erfolgte die Restauration mit Keramikveneers (Zahntechnik: Hubert Schenk, München). – Abb. 15: Lippenbild nach Behandlungsabschluss.

ökonomischen, minimalinvasiven Umgang mit der Zahnhartsubstanz. Ein im Dentallabor hergestelltes präoperatives Wax-up (Abb. 8–10) und die Anfertigung einer daraus abgeleiteten diagnostischen Schablone (Abb. 11), i.d.R. durch eine transparente Tiefziehschiene, liefern wichtige Grundlagen, um die Vorhersagbarkeit des Behandlungserfolges zu steigern und somit eine größere Sicherheit für alle beteiligten Parteien (Zahnarzt, Zahntechniker, Patient) zu garantieren. Um das Wax-up ideal durch den Techniker erstellen zu lassen, ist es – bei komplizierten Fällen – hilfreich, diesem anhand der einartikulierten Planungsmodelle die spätere Präparation bereits am Gipsmodell vorzugeben. Letztendlich trägt der Zahnarzt die Verantwortung für das Präparationsdesign und das Ausmaß an Zahnhartsubstanzabtrag.

Mit diesen vorbereitenden Maßnahmen werden im Sinne eines „Backward Planning“ die Stellung, die Ausrichtung, die Konturen und der Platzbedarf der späteren definitiven Restaurationen unter funktionellen und ästhetischen Aspekten bestimmt. Dies hat zum einen Einfluss auf die Materialauswahl, z.B. individuell geschichtete Veneers bei geringeren Dimensionen der Restaurationen oder in der Presstechnik – gegebenenfalls reduziert und mit Verblendkeramik modifiziert – angefertigte Veneers bei größeren Dimensionen, wie z.B. Frontzahnsteilkronen. Zum anderen kann die diagnostische Schablone mit provisorischem Komposit gefüllt und somit die Situation des Wax-up in ein intraorales Mock-up am Patienten übertragen werden (Abb. 12). Dies hilft, dem Patienten das Behandlungsergebnis und das Veränderungspotenzial durch die Verblendschalen vor Beginn der Präparation zu visualisieren und erleichtert so oftmals bei unsicheren Patienten die Entscheidungsfindung für die geplanten Behandlungsmaßnahmen; es kann somit auch als „Verkaufshilfe“ eingesetzt werden. Weiterhin erlaubt das Mock-up dem Behandler ein minimalinvasives Vorgehen bei der Präparation, da der für das jeweilig gewählte Restaurationmaterial notwendige Zahnhartsubstanzabtrag von den Außendimensionen der späteren Versorgung und

Materialien, Zähne, Laborausstattung.

Der Versand.

Preiswert, praktisch, prima: Alles, was das Labor täglich braucht.

1

finden

Sie finden in unserem umfassenden Sortiment an Labormaterialien alles, was Sie brauchen.

2

bestellen

Sie faxen Ihre Bestellung kostenlos: 0800-4973279
oder rufen zum Ortstarif an: 0180-4973279.

3

haben

Wir liefern bundesweit, in der Regel
am 1. Werktag nach Ihrer Bestellung.

NEU

Lohrmann Dental
Jetzt bundesweiter
Versand!

**LOHR
MANN** dental

Lohrmann Dental GmbH, Brückenstr. 33, D-71554 Weissach
Tel. +49 (0) 7191-4953930, Fax +49 (0) 7191-4953959
info@lohrmann-dental.de, www.lohrmann-dental.de

So einfach ist das.

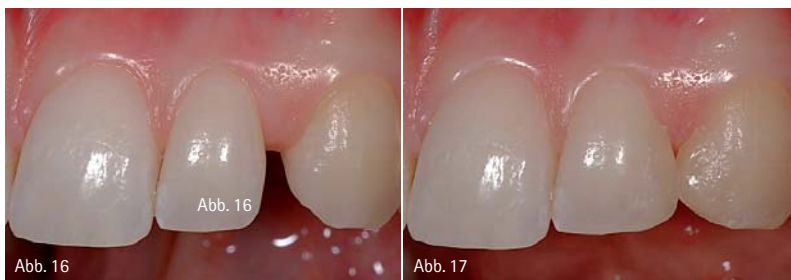

Abb. 16: Ausgangssituation: Zahnücke im Oberkiefer zwischen seitlichem Schneidezahn und Eckzahn. – Abb. 17: Fertiggestelltes Mock-up: Mit einem plastischen Komposit wird vom Zahnarzt direkt am Patienten die Behandlung mit Veneers simuliert.

nicht von der augenblicklichen Zahnstellung determiniert wird. Der Abtrag erfolgt kontrolliert durch den Einsatz von Tiefenmarkierungen, welche die Außenkontur des Mock-ups im zervikalen, mittleren und inzisalen Zahndrittel berücksichtigen. Die Präparation findet ausschließlich an den dafür notwendigen Stellen statt und sichert somit einen ökonomischen Umgang mit gesunder Zahnschubstanz. Hierdurch ergibt sich in Fällen mit Veränderung der Zahndimensionen (Form, Stellung) ein großer Vorteil gegenüber der Methodik, bei welcher der Substanzabtrag allein durch die Verwendung von Tiefenmarkierungsdiamanten ohne zusätzlichen Schabloneneinsatz bestimmt wird.

Das oben genannte Vorgehen bietet sich an bei geplanten additiven Maßnahmen und größeren Veränderungen der Zahnstellung und -formen. Liegen die Dimensionen der derzeitigen Zahnformen und -stellung an einigen Positionen außerhalb der Außenkonturen des Wax-ups, so müssen die entsprechenden Bereiche in der Schablone zur reinen Visualisierung für den Patienten entfernt werden. Zusätzlich findet die Schablone zur Herstellung des direkten Provisoriums Anwendung. Für ein Ein-

zelzahnveneer ist normalerweise nicht der komplette, oben beschriebene Planungsprozess nötig, da hier die Außenkonturen der Restauration durch die Form, Größe und Stellung der Nachbarzähne determiniert werden. Der Planungsaufwand wird hier auf die notwendigen Aspekte reduziert (Abb. 13 bis 15).

Zu unterscheiden ist der Einsatz von einzelnen Veneers vom kompletten „Smile Design“ oder „Smile Makeover“. Bei letzterem, vor allem in Nordamerika sehr beliebten Verfahren, wird in der Regel der komplette Frontzahnbereich – teilweise sogar bis in den Seitenzahnbereich extendiert – mit Veneers überzogen und somit zumeist eine deutliche Veränderung im Aussehen des Patienten erreicht. Hierbei ist allerdings darauf zu achten, ein weitgehend natürlich wirkendes Erscheinungsbild zu erhalten und nicht ein in Mitteleuropa eher befremdlich wirkendes „Hollywood-Smile“ zu schaffen.

Für ein Optimum an Ästhetik und Funktion ist somit eine gute Kommunikation und Zusammenarbeit zwischen Zahnarzt und Zahntechniker eine unabdingbare Grundvoraussetzung. Kleinere Veränderungen können dem Patienten durch temporäre intraorale ad-

ditive Modellation mit Kompositmaterialien auf den unbehandelten und nicht präparierten Zähnen auch direkt vom Zahnarzt gezeigt werden (intraorales Mock-up) (Abb. 16 und 17).

Ein reales Wax-up oder Mock-up hat aufgrund seiner Dreidimensionalität einen deutlich höheren Informationswert als ein lediglich durch digitale Bildbearbeitung („Computer Imaging“) am Computermonitor virtuell erzeugtes Mock-up.

Präparation

Generell unterscheidet man drei verschiedene Präparationstypen für Veneers. Neben der klassischen, rein vestibulären Schmelzreduktion, welche die Inzisalkante in orovestibulärer Ausdehnung bis circa zur Hälfte einbezieht („Kontaktlinseneveer“), differenziert man noch zwischen Varianten mit zusätzlicher inzisal-horizontaler Reduktion der Schneidekante (inzisale Stufe) bzw. zusätzlicher inzisal-horizontaler Reduktion und oraler Einfassung der Schneidekante (inzisale Überkuppelung). Bei den beiden letztgenannten Varianten ist der Übergang zu Frontzahnteilkronen fließend. Zusätzlich finden sogenannte 360°-Veneers, orale Veneers zur Rekonstruktion von Führungsflächen und „Additional“ zum Ersatz von Zahnteilbereichen Einsatz in der restaurativen Therapie.

Die Referenzfläche zur Bestimmung des Zahnhartsubstanzabtrags wird durch die Außendimensionen der späteren Versorgung bestimmt. Sollen mit der Therapie größere Veränderungen der Zahnform und -stellung erreicht werden, ist die Anfertigung einer diagnostischen Schablone unbedingt zu empfehlen (siehe oben). Ist mit der Behandlung keine Veränderung der Di-

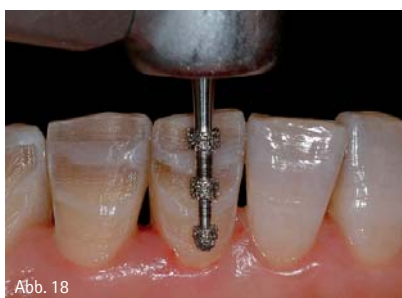

Abb. 18

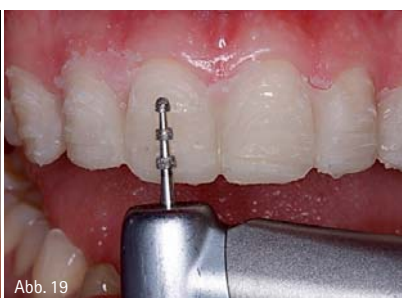

Abb. 19

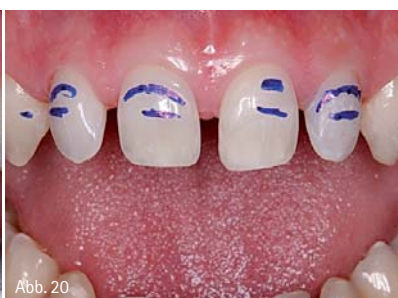

Abb. 20

Abb. 18: Spezieller Schleifkörper zum Anlegen von exakt definierten Tiefenmarkierungen. – Abb. 19: Mit dem Tiefenmarkierer wird die notwendige Präparationstiefe auf das intraorale Mock-up übertragen. – Abb. 20: Mit einem wasserfesten Stift werden die das Mock-up perforierenden Tiefenmarkierungen verdeutlicht. Diese Tiefe muss durch die weitere Präparation erreicht werden.

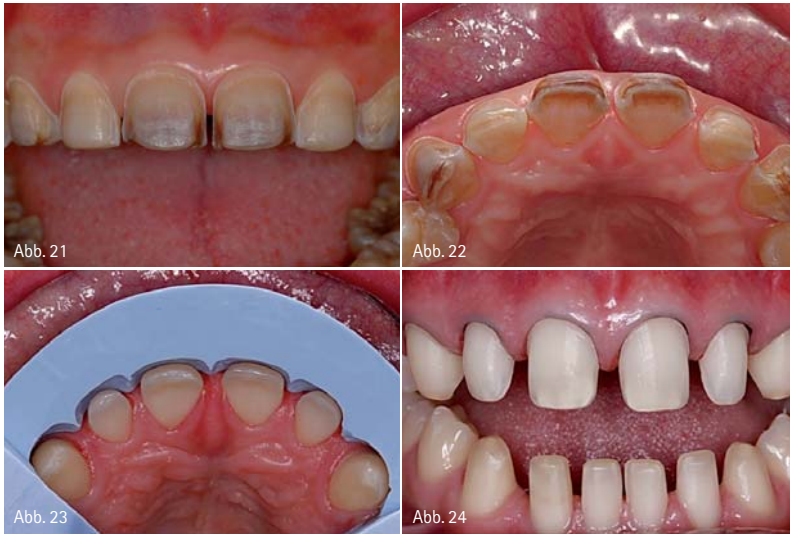

Abb. 21: Veneerpräparationen für verfärbte Zähne im Oberkiefer. Die Präparationen erstrecken sich im Approximalbereich etwas weiter nach oral und der Abtrag ist generell um ca. 0,2 mm tiefer im Vergleich zu unverfärbten Zähnen. – Abb. 22: Ansicht von inzisal. – Abb. 23: Mit dem am Wax-up angefertigten Silikonschlüssel wird der Präparationsabtrag kontrolliert. – Abb. 24: Die Veneerpräparationen zum Schließen von Diastemata erfordern die Einbeziehung der Approximalfächen, um dem Techniker die Möglichkeit zu geben, die Approximalräume neu zu gestalten.

mensionen verbunden, z.B. lediglich eine Korrektur der Oberflächenmorphologie oder der Zahnfarbe, kann der notwendige Abtrag gleich mit speziellen Tiefenmarkierungs-Diamantschleifern festgelegt werden (Abb. 18). In manchen Fällen kann komplett auf eine Präparation des Zahnes verzichtet werden. Diese speziellen Fälle eignen sich zur Anfertigung sogenannter „No Prep“-Veneers. Es handelt sich hierbei meist um kariesfreie Zähne, welche entweder in Relation zu ihren Nachbarn in retrudierter Position stehen, oder aber um entsprechend geeignete dysplastische Zähne. Die Möglichkeit für ein präparationsloses Vorgehen ist am besten in der Planungsphase durch ein Wax-up zu prüfen. Gleichzeitig ist darauf zu achten, dass durch eine derartige Veneerversorgung nicht eine positive Stufe am gingivalen Rand erzeugt wird, welche Ursprung für Plaqueakkumulation und Entzündungsreaktionen des marginalen Parodonts sein kann. Im Folgenden wird das Vorgehen bei der Veneerpräparation näher beschrieben: Nach dem Abschleifen der Zahnbereiche, die gegebenenfalls die Außenkonturen der diagnostischen Schablone überschreiten, wird intraoral der spannungsfreie Sitz der Schablone kontrolliert. Sollte dieser noch nicht gegeben sein, so befindet sich weiter Zahnschmelz außerhalb der Außen-

kontur der späteren Versorgung und es muss an den Störstellen solange nachkorrigiert werden, bis eine völlig spannungsfreie Positionierung der Tiefziehschiene möglich ist. Nachfolgend wird die diagnostische Schablone im Bereich der zu therapierenden Zähne mit Provisoriumskunststoff gefüllt und korrekt über dem entsprechenden Zahnbogen positioniert. Dadurch werden die Dimensionen des Wax-up in das intraorale Mock-up übergeführt (Abb. 12). Es ist vorteilhaft, zuvor an den jeweiligen Zähnen in der Mitte der Labialfläche eine Punktätzung vorzunehmen und ein Adhäsiv aufzutragen, damit sich das Mock-up bei der anschließenden Präparation nicht ungewollt von den Zahnoberflächen löst. Der Patient hat jetzt nochmals die Möglichkeit, die Dimensionen der späteren Versorgung zu beurteilen. Nach dem Anlegen von 0,3–0,5 mm tiefen horizontalen Rillen (in das Mock-up bzw. in den labialen Schmelz) mit entsprechenden Tiefenmarkierungsdiamanten erkennt man deutlich die Bereiche, an denen die Präparation rein innerhalb der labialen Ausdehnung des Mock-ups zu liegen kommt, d.h. es ist an diesen Arealen kein Hartschmelzabtrag notwendig, bzw. jene Bereiche, in denen der Tiefenmarkierer das Mock-up komplett durchgeschnitten hat und bis in den Zahnschmelz durchgedrungen

Polistar Weiß



Zügiges Glanzpolieren von Klammern mit Polistar Weiß auf CoCrMo

Polistar Beige



Sehr feine Polierpaste mit Hartwachs Hochglanzpolitur von PMMA

Polistar Diamant



Poliercreme diamantgefüllt Hochglanzpolitur von Keramik

Polistar Emulsion



Sehr feine Hochglanzemulsion für alle Dentalwerkstoffe

HATHO GmbH
www.hatho.de

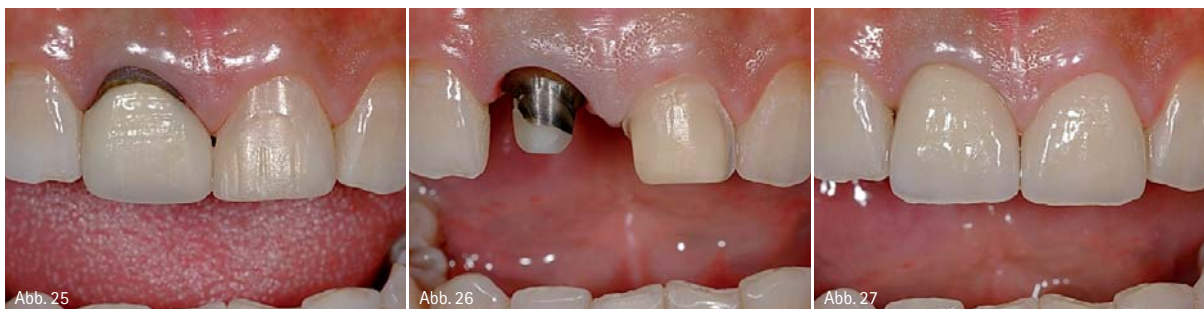

Abb. 25: Patient mit unästhetischen Versorgungen der mittleren Schneidezähne im Oberkiefer. – Abb. 26: Sehr stark verfärbte Zähne (hier: Zahn 11) werden besser durch eine Vollkrone therapiert, um ein „Durchscheinen“ zu verhindern. Zahn 21 wurde für ein Veneer präpariert. – Abb. 27: Durch die Zirkonoxidkrone an Zahn 11 und das Keramikveneer an Zahn 21 wurde die Funktion und Ästhetik der Zähne wiederhergestellt (Zahntechnik: Hubert Schenk, München).

ist (Abb. 19). Anschließend werden die Kunststoffreste entfernt und zur besseren Visualisierung des weiter durchzuführenden Hartschubabtrags der Grund der Tiefenmarkierungen im Schmelz mit einem wasserfesten Stift markiert (Abb. 20). Dieses Vorgehen nach dem Prinzip des „Backward Planning“ erlaubt einerseits den schonenden Umgang mit natürlicher Zahnschmelz und garantiert andererseits einen der jeweiligen Materialauswahl entsprechenden Abtrag zur Sicherstellung der Restaurationsstabilität. Die vestibuläre Zahnfläche wird unter Beibehaltung der anatomischen Form auf dieses hiermit bestimmte Niveau reduziert. Eine Veneerschichtstärke unter 0,3 mm ist nicht zu empfehlen, da ansonsten die Restauration zu bruchgefährdet ist. Bei dunklen Zähnen ist ein zusätzlicher labialer Abtrag von 0,2 mm anzuraten, um die Verfärbungen ausreichend zu maskieren (Abb. 21 und 22). Ein Silikon-

ANZEIGE

LASERSINTERN - UNENDLICHE WEITEN UND INDIKATIONEN...

NEM GERÜSTE IN VOLLENDUNG.
Garantiert exzellente und konstante Ergebnisse. Gute Konditionen mit dem Plus an Service. Info: 040/86 60 82 23
www.flussfisch-dental.de

FLUSSFISCH

vorwall, der am Wax-up-Modell hergestellt wurde, erleichtert die Kontrolle der labialen Präparationsgeometrie (Abb. 23) und liefert wichtige Informationen über Bereiche, an denen die notwendige Schichtstärke noch nicht erreicht ist. Ein fächerartiges horizontales Segmentieren des Silikonsschlüssels erlaubt die separate Kontrolle der Präparation an verschiedenen Höhen (inzisales, mittleres, zervikales Drittel) der gingival-inzisalen Schliff-Fläche und ermöglicht eine gleichmäßige Präparationstiefe. Liegen mehr als 50% der labialen Anschliff-Fläche im Dentin, so ist das Frakturrisiko für die Verblendschale deutlich erhöht. Die gegebenenfalls aus funktioneller oder ästhetischer Sicht zu präparierende inzisale Reduktion sollte aus Stabilitätsgründen circa 1 bis 2 mm betragen, eine zusätzliche orale Einfassung (Überkuppelung) beispielsweise von Oberkieferfrontzähnen soll nicht im Bereich der statischen Okklusionskontakte zu liegen kommen. Der gingivale Präparationsrand hat die Form einer Hohlkehle und sollte komplett schmelzbegrenzt sein. Im Bereich der Oberkieferfrontzähne verläuft die Präparationsgrenze äquigingival oder max. 0,5 mm subgingival. Die maskierende Funktion der Unterlippe erlaubt prinzipiell einen Präparationsverlauf oberhalb der marginalen Gingiva, allerdings sollte man bei einer Farbkorrektur von dunklen Zähnen auch im Unterkiefer lieber einen äquigingivalen Randverlauf anstreben. Zur Schonung der marginalen Gingiva empfiehlt es sich, vor Beginn der Präparation einen dünnen Retraktionsfaden in den Sulkus einzubringen. Die proximale Präparationsgeometrie wird durch die Zahnstellung und

eventuell vorhandene Verfärbungen determiniert. Bei regulärer Zahnstellung wird lediglich bis kurz vor den Approximalkontakt heranpräpariert, dieser bleibt weiterhin im natürlichen Schmelz erhalten. Hier eignet sich zum Schutz der Nachbarzähne der Einsatz von oszillierenden Präparationssystemen. Muss der Approximalraum neu gestaltet werden, beispielsweise beim Diastemaschluss (Abb. 24), oder liegt eine Zahnverfärbung vor, so erweitert man die Präparation durch den Approximalkontakt nach oral, um eine optimale proximale Gestaltung durch den Zahntechniker zu ermöglichen bzw. die Verfärbungen maximal zu maskieren. Das Veneer muss eine klar definierte Endposition haben, da es sonst beim Einsetzen zu Problemen bei der Positionierung kommen kann. Dieses Problem tritt i.d.R. nur beim reinen Kontaktlin-senveneer auf. Eventuell vorhandene Füllungen sollten durch die Veneerpräparation möglichst vollständig abgedeckt werden und müssen gegebenenfalls vorher erneuert werden. Die gesamte Veneerpräparation erfolgt nach dem Anlegen der Tiefenmarkierungen am besten komplett mit Feinkorndiamanten. Um verfärbte Zähne mit Veneers ästhetisch zu korrigieren, sollte man die Präparation, ausgehend von den vorgenannten Dimensionen, um ca. 0,2 mm vertiefen, um dem Techniker die Möglichkeit zu geben, durch eine dickere Keramiksicht eine bessere Maskierungswirkung zu erzielen (Abb. 21 und 22). Gleichzeitig kann für solche Fälle eine opakere Keramik für die Schichtung verwendet werden, wobei allerdings vermieden werden muss, dass

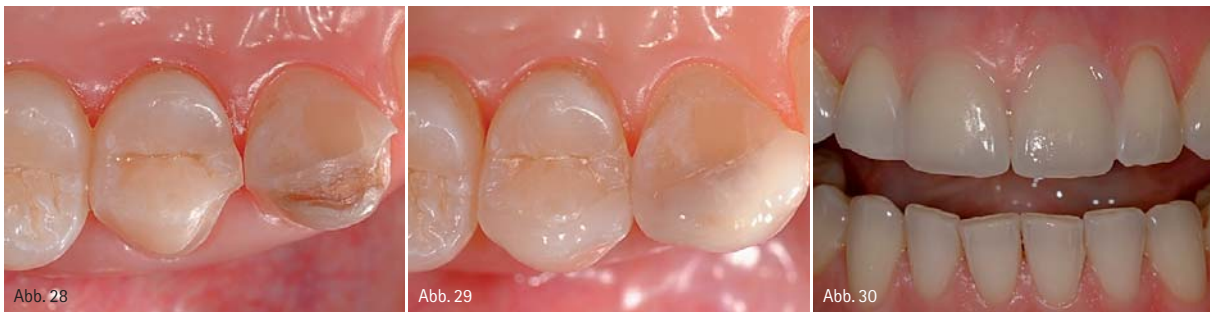

Abb. 28: Präparation für ein Veneer an einem ersten Prämolaren. – Abb. 29: Adhäsiv befestigtes Keramikveneer am ersten Prämolaren. Situation nach drei Monaten (Zahn-technik: Hubert Schenk, München). – Abb. 30: Ästhetische Einprobe von Keramikveneers an den Zähnen 11 und 21 mit Try-in-Paste.

der Gesamteindruck künstlich und „fliesenartig“ wirkt. Generell sollten sehr stark verfärbte Zähne besser mit einer Krone beispielsweise aus Zirkonoxidkeramik (opakeres Kronenkäppchen zur Maskierung und darüberliegende natürliche Schichtung mit transluzenter Verblendkeramik) versorgt werden (Abb. 25–27). Ist der stark verfärbte Zahn endodontisch behandelt, so kann hier die Präparation für die Krone im Randbereich, zumindest im ästhetisch wichtigen labialen Areal, etwas ausgeprägter als die sonst empfohlenen 1,0 mm durchgeführt werden. In diesem Fall kann eine Präparationstiefe von etwa 1,2 bis 1,3 mm ohne Gefahr für die Pulpa angestrebt werden. Dies gibt dem Zahntechniker die Möglichkeit, eine ausreichend opake Zirkonoxidkappe von 0,5 bis 0,6 mm Schichtstärke anzufertigen und gleichzeitig immer noch genügend Platz für eine lebendig wirkende Verblendung zu haben.

In Fällen, in denen die Präparation nur auf den Zahnschmelz limitiert ist, handelt es sich normalerweise um eine schmerzfreie Behandlung und das Beschleifen kann ohne Anästhesie erfolgen. Im Anschluss an die Präparation erfolgen Abformungen des betroffenen Kiefers und des Gegenkiefers, welche an das Zahntechniklabor zur Modellherstellung und Anfertigung der Veneers weitergereicht werden. Bei mehreren Veneers empfehlen sich immer eine Registrierung der Kieferrelation und eine schädelbezügliche Registrierung. Zur Herstellung von Provisorien, v.a. bei mehreren Veneers, kann erneut die diagnostische Schablone verwendet werden. Dies hat den großen Vorteil, dass der Patient mit temporären Restaurationen versorgt wird, welche in

Form und Stellung bereits das Endergebnis repräsentieren. Die temporäre Versorgung einzelner Veneerpräparationen kann auch in der direkten Technik mit Punktätzung erfolgen.

Veneers im Seitenzahnbereich

Ist es notwendig, an Prämolaren oder gar bis zu den ersten Molaren im Oberkiefer (abhängig von der ästhetischen Analyse: Sichtbarkeit der Zähne beim Sprechen und Lachen) bukkal Veneerschalen anzufertigen, so ist die Präparation analog zu Frontzähnen auszuführen (Abb. 28 und 29). Der okklusale Rand darf nicht an einem zentrischen Stopp oder im Bereich von Funktionsbahnen liegen. Existiert keine Fronteckzahn-Führung, sondern liegt eine Gruppenführung im Seitenzahnbereich vor, so ist es vorteilhaft, den okklusalen Rand bis in die Zentralfissur zu extendieren; hierbei wird der bukkale Höcker mind. 2 mm okklusal reduziert. An Unterkieferseitenzähnen sollten aus Gründen der Statik und Frakturprophylaxe keine Veneers, sondern eher Keramikteilkronen an den bukkalen Stützhöckern angefertigt werden.

Herstellung

Für die technische Herstellung der keramischen Verblendschalen im Labor gibt es mehrere Möglichkeiten. Komplette aus sinterkeramischen Massen auf feuerfesten Stümpfen hergestellte Veneers verfügen über das höchste ästhetische Potenzial, da sie die beste Farbtiefe besitzen. Allerdings kann die Festigkeit durch den Einschluss beispielsweise von Mikrobläschen reduziert sein. Presskeramische Veneers werden voll-anatomisch aufgewachst und dann im Lost-wax-Verfahren in Keramik umgesetzt. Die Verwendung unterschiedlich eingefärbter und in der Transluzenz variierender Rohlinge erlaubt zusammen mit einer Bemalung und Oberflächen-glasur ebenfalls eine exzellente Ästhetik bei relativ hoher Festigkeit.

Eine weitere Möglichkeit der Veneerherstellung besteht im Pressen einer im labialen Ausmaß reduzierten Schale, welche sekundär mit verblendkeramischen Massen anatomisch komplettiert und ästhetisch individualisiert wird. CAD/CAM-Veneers (zum Beispiel CEREC) erfüllen im Allgemeinen nicht die hohen ästhetischen Ansprüche,

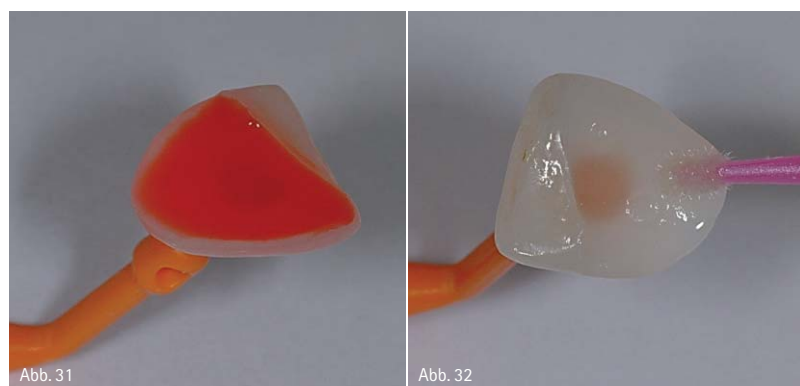


Abb. 31: Ätzung eines Veneers mit Fluss-Säure und nachfolgendes, sorgfältiges Absprühen. – Abb. 32: Vorbehandlung des getrockneten Veneers mit Silan.

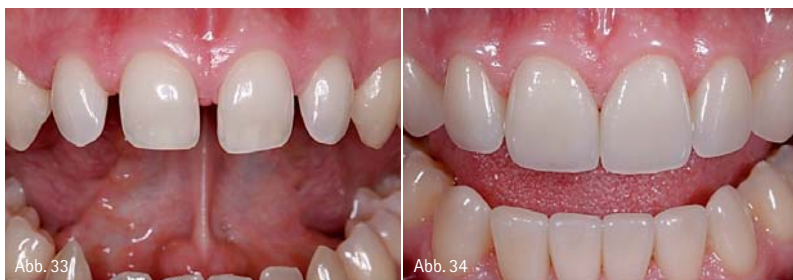

Abb. 33: Junger Patient mit multiplen Diastemata an karies- und füllungs-freien Zähnen. – Abb. 34: Mit den adhäsiv befestigten Keramikveneers konnte auf minimalinvasive Weise eine deutliche Verbesserung der Ästhetik erzielt werden (Zahntechnik: Hubert Schenk, München).

welche man von Keramikveneers erwarten darf.

Adhäsive Befestigung

Veneers sind vor Abschluss der adhäsiven Befestigung aufgrund ihres filigranen Designs deutlich bruchgefährdeter als vollkeramische Kronen. Sie erlangen ihre endgültige Festigkeit erst durch die kraftschlüssige Verbindung mit der Zahnhartsubstanz durch den adhäsiven Klebevorgang.

Nach Abnahme der Provisorien und Reinigung der Zähne wird als Erstes die Farbe des Einsetzkomposits an den noch feuchten, nicht ausgetrockneten Zähnen bestimmt. Für die Überprüfung der Farb- und Transparenzgestaltung („ästhetische Einprobe“) wird mit wasserlöslichen Try-in-Pasten (Abb. 30), welche in ihrer Einfärbung dem gehärteten Kompositzement entsprechen, die Luft im Zementspalt eliminiert, die aufgrund der Änderung des Lichtbrechungsverhaltens zu einem falschen Eindruck führen würde.

Kleinere Farbkorrekturen des Veneers können durch unterschiedlich intensiv eingefärbte Kompositzemente erzielt werden. Man muss sich allerdings bewusst machen, dass die Farbe des adhäsiv befestigten Veneers durch drei Faktoren bestimmt wird, welche eine unterschiedliche Gewichtung aufweisen:

- Farbe des beschliffenen Zahnstumpfes → großer Einfluss bei transluzenter Keramik, geringerer Einfluss bei opaker Keramik
- Farbe der Veneerkeramik → großer Einfluss bei transluzenter Keramik, sehr großer Einfluss bei opaker Keramik
- Farbe des Kompositklebers → geringster Einfluss, v.a. bei opaker Keramik

Die geringe Schichtstärke des Kompositklebers im Vergleich zur Veneerkeramik erlaubt bei einer deutlichen Farbabweichung der Veneerkeramik von der Sollfarbe im Regelfall keine perfekte Korrektur, lediglich geringe Abweichungen können optimiert werden. Andererseits besteht aber die Gefahr, ein im Labor in Farbe und Transluzenz perfekt hergestelltes Veneer durch die Wahl des falschen Einsetzkomposits (z.B. weiß-opake Farben) ästhetisch zu ruinieren. Die „ästhetische Einprobe“ mit Try-in-Pasten zum richtigen Zeitpunkt ist somit eine unabdingbare Voraussetzung für einen gelungenen Abschluss der Behandlung. Um eine Austrocknung der Zähne und die damit verbundene reversible Aufhellung zu vermeiden, muss diese Kontrolle selbstverständlich vor dem Anlegen von Kofferdam vorgenommen werden.

Nach dem erneuten Reinigen von Zähnen und Veneers von der Try-in-Paste erfolgt anschließend die intraorale Kontrolle der Passung jedes einzelnen Veneers. Bei mehreren Verblendschalen wird noch eine gemeinsame Einprobe sämtlicher Veneers vorgenommen, um die approximale Kontaktsituation zu prüfen und eine Einsetzreihenfolge festzulegen. Nach Trockenlegung werden sowohl die Veneers (Abb. 31 und 32) als auch die Zahnoberflächen gemäß den Regeln der Adhäsivtechnik vorbereitet und dann die Verblendschalen mit einem niedrigviskosen Kompositkleber befestigt. Die dünnen Veneers erlauben bei Benutzung einer lichtstarken Polymerisationslampe die Verwendung eines rein lighthärtenden Kompositklebers. Erst durch die Verklebung mit den Zähnen erlangen die dünnen Veneers ihre maximale Festigkeit (kraftschlüssige Verbindung) (Abb. 33 und 34).

Schlussfolgerung

Vollkeramische Veneers haben mittlerweile einen sehr hohen Qualitätsstandard erreicht und sind für die moderne konservierende und prothetische Zahnheilkunde zu einem unverzichtbaren therapeutischen Instrument geworden. Eine ausgezeichnete Ästhetik und ein im Vergleich zu Vollkronen zumeist deutlich geringerer Zahnhartsubstanztanzabtrag zeichnen diese Therapieform aus. Daten aus klinischen Studien zeigen hervorragende klinische Überlebensdaten, wenn zu Beginn der Behandlung eine korrekte Indikation gestellt wird und neben der korrekten zahntechnischen Herstellung eine präzise Präparations- und geeignete Befestigungstechnik zum Einsatz kommen.

autor.

Prof. Dr. Manhart studierte und promovierte in München. 1997/1998 schloss er einen Aufenthalt an der University of Texas, Houston, für den Bereich Werkstoffkunde, interdisziplinäre Therapieplanung und ästhetische Behandlungskonzepte an. Schwerpunkt seiner Arbeit ist die klinische Tätigkeit im Bereich der ästhetischen Zahnheilkunde und die Durchführung von komplexen prothetischen Gesamtrehabilitationen. Prof. Dr. Manhart ist ein national und international renommierter Referent für den Bereich ästhetische Zahnheilkunde (Komposite, Vollkeramik).

tipp.

Der Autor bietet Seminare und praktische Arbeitskurse im Bereich der ästhetisch-restaurativen Zahnmedizin (Komposit, Vollkeramik, ästhetische Behandlungsplanung, Teamkurse ZA und ZT) an.

kontakt.

Prof. Dr. Jürgen Manhart

Poliklinik für Zahnerhaltung
und Parodontologie
Goethestraße 70
80336 München
E-Mail: manhart@manhart.com
www.manhart.com