

Dysgnathie

Bisslageanomalien und Dysharmonien

| Bergen Pak, Dr. med. Dr. med. dent. Wolfgang Kater

Das Gesicht ist der Mittelpunkt von Kontaktaufnahme, Kommunikation und Emotion. Dysharmonien in diesem Bereich können besonders die psychosoziale Entwicklung des Patienten nachhaltig beeinträchtigen und damit seinen Lebensstil negativ beeinflussen.

Schon Leonardo da Vinci hat in seiner bekannten Dreiteilung des Gesichts das Idealbild des geraden harmonischen Profils beschrieben, das auch heute noch Gültigkeit besitzt. Bisslageanomalien betreffen das Unter- und Mittelgesicht und wirken damit auf die Harmonie des gesamten Gesichtes, wodurch die Patienten ein für die jeweilige Dysharmonie entsprechendes Gesichtprofil zeigen (Konkav/Konvex). Zahlreiche Studien beschreiben die Attraktivität bestimmter Gesichtszüge und Profile. Bereits eine der ersten kommt zu dem Ergebnis, dass das gerade Gesichtprofil im Gegensatz zum konkaven oder konvexen Profilbild am attraktivsten empfunden wurde (Woolnoth 1865).

Neben dem ästhetischen Missempfinden bei Vorliegen einer Dysgnathie klagen Patienten über multiple funktionelle Beeinträchtigungen. Zum einen haben sie keine regelrechte Okklusion vorzuweisen, dadurch sind die Kau- und Abbeißvorgänge (Mastikation) und die Phonetik eingeschränkt. Zum anderen ist die Parodontalgesundheit vermindert, da es durch Fehlbelastung und erschwerte Zahnreinigungen (Schachtelstand der Zähne) zu Schädigungen des Zahnhalteapparates kommt. Als Folge der Funktionsstörung (Kauen/Schlucken/Sprechen) versucht das stomatognathe System dies durch Gegenregulationsmaßnahmen des Zen-

tralnervensystems muskulär auszugleichen (Göbel 2004, Pak et al. 2009). Es findet eine Überbelastung statt, die zu Kiefergelenksymptomatik bei Öffnungs- und Schließbewegungen führen kann (Cascone et al. 2008). Bisslageanomalien haben somit multiple Auswirkungen.

Zusammenfassend werden sie als craniomandibuläre Dysfunktionen beschrieben: Die Kaumuskulatur ist unter ständiger Anspannung, was sich in einer Myopathie und Hypertrophie äußert. Das Kiefergelenk wird fehlbelastet, was zu Kopf- und Muskelschmerzen, Tinnitus, Vertigo und Degenerationserscheinungen im Kiefergelenk führen kann (Wyke et al. 1975, Fassbender et al. 1980, Biondi 2001, Perz 2003).

Die orthognathe Chirurgie hat sich zum Ziel gesetzt, diese Dysharmonien zu regulieren und die okklusalen Verhältnisse und faziale Ästhetik in Bezug zur Funktion zu verbessern, was eine Herstellung des Gleichgewichts im stomatognathen System mit regelrechter Okklusion, Mastikation und Phonetik bedeutet. Daraus folgt eine Entlastung des Kiefergelenks und des Zahnhalteapparates. Eine perfekte Okklusion führt nicht zwangsläufig zu einer adäquaten fazialen Ästhetik (Burstone 1958, Brons et al. 1979). Die Position der Zähne und der Kiefer müssen dabei mit den ästhetischen Einheiten des Gesichtes in Harmonie gebracht wer-

den. Alle Faktoren (Okklusion, Gelenk-, Zungen- und Atemfunktion sowie Gesichtsproportionen) müssen im gleichen Maße und für jeden Patienten individuell bewertet werden, um ein optimales und stabiles Ergebnis zu erzielen. Dies erfordert ein interdisziplinäres Team bestehend aus Kiefer- und Gesichtschirurgen, Kieferorthopäden, Zahnärzten und Physiotherapeuten (Watted et al. 2004). Je nach Ausprägung der Dysgnathie kommen unterschiedliche Therapien zum Einsatz.

Ätiologie und Formen der Dysgnathie

Die Häufigkeit des Vorkommens von behandlungsbedürftigen Kieferfehlstellungen wird in der mitteleuropäischen Bevölkerung mit 5,0 Prozent angegeben. Das Auftreten von Parafunktionen wie Bruxismus und craniomandibulären Dysfunktionen (CMD) ist bei ca. 60 Prozent der Patienten beschrieben (Hoffmann et al. 1992). Dysgnathien können aufgrund von multifaktoriellen Geschehen entstehen, dies sind entweder hereditäre oder erworbene Ursachen. Zu den erworbenen Ursachen zählen Umwelteinflüsse, Ernährungsstörungen (Vitamin D-Mangel) und ein frühzeitiger Zahnverlust. Weiterhin werden hormonelle Einflüsse, die das Wachstum nachträglich beeinflussen, und Habits (Daumenlutschen, Zungenpressen und Lippensau-

Tab. 1: Multifaktorielle Ätiologie

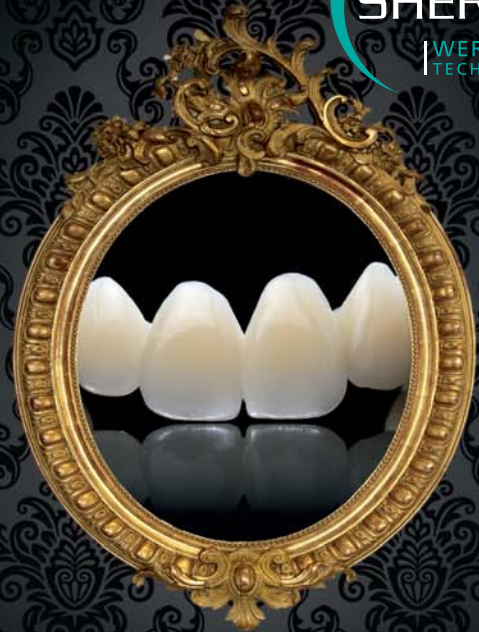Hereditär	Erworben/Exogen verursacht
Genetische Prädisposition	Habits
Aplasien	Stützzonenverlust
Wachstumsstörungen	Ernährungsstörungen
Syndrome	Hormonelle Einflüsse

Tab. 2: Einteilung der Dysgnathien

Diskrepanzen der Kiefergrößen	Makrognathie
	Mikrognathie
Sagittale Lageanomalien	Prognathie
	Retrognathie
Vertikale Lageanomalien	Offener Biss
	Tiefer Biss
Transversale Lageanomalien	Transversale Enge
	Transversale Weite
Gesichtsskoliosen/ Asymmetrien	Laterognathien

gen) genannt, die in der Wachstumsphase nicht abgestellt wurden (Schopf 2008) (Tab.1). Werden diese Habits im frühen Kindesalter nicht abgestellt, führen sie durch negative Beeinflussung des Wachstums zu dentoalveolären und/oder skelettalen Bisslageanomalien. Beispiele für das Daumenlutschen ist der „frontal lutschoffene Biss“ und für das Zungenpressen der „seitlich offene Biss“ (Kater et al. 2004, Schopf 2008). Der frontal offene Biss führt zu einem insuffizienten Lippenschluss und somit zu einem ästhetisch beeinträchtigten Gesichtsprofil, einer verminderten Abbeißfunktion und zu reduzierter Nasenatmung. Die Gruppe der hereditären Formen beschreiben eine Prädisposition der Eltern (Erlich et al. 2000) (z.B. die Habsburger Progenie), Wachstumsstörungen, Aplasien der Zähne (Nichtanlagen) oder Syndrome (z.B. Goldenhar-Syndrom). Dazu zählen der progene Formenkreis, Gesichtsskoliosen (Hemifaziale Mikrosomie), transversale (transversaler Engstand) und sagittale Missverhältnisse.

Die verschiedenen Formen der Dysgnathie haben unterschiedliche klinische und radiologische Ausprägungen und werden nach Veränderungen der Größe und der Lagebeziehungen der Kiefer zueinander und zum Ge-



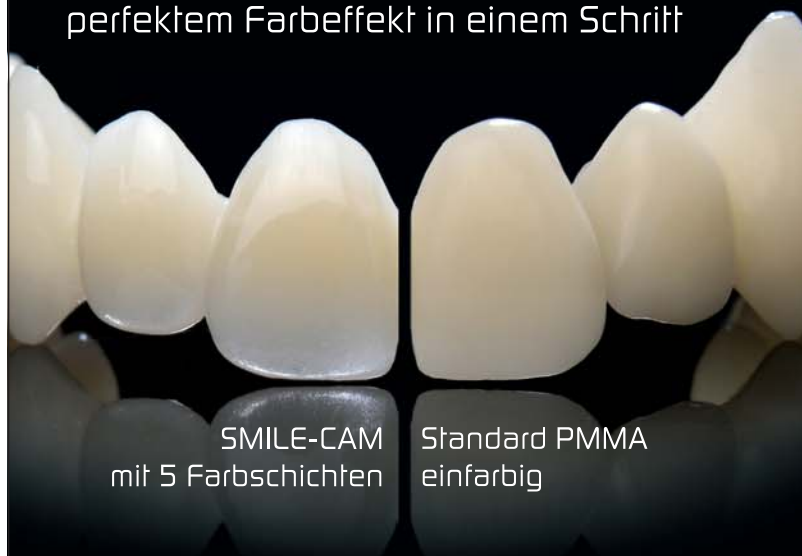Spieglein, Spieglein an der Wand,

welches ist das Schönste im ganzen Land? Wir finden Kunststoff-Provisorien aus SMILE-CAM mit natürlichem Farbverlauf sind in Sachen Ästhetik nicht zu toppen.

- für anspruchsvolle, ästhetische Provisorien
- Kunststoffblank aus 5 Farbschichten für CAD/CAM
- Langzeitprovisorien bis zu 5 Jahre tragbar

NEU: SMILE-CAM

Kunststoff für CAD/CAM Provisorien mit perfektem Farbeffekt in einem Schritt



SMILE-CAM
mit 5 Farbschichten

Standard PMMA
einfarbig

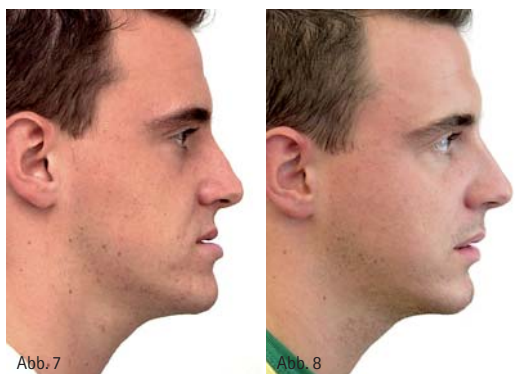
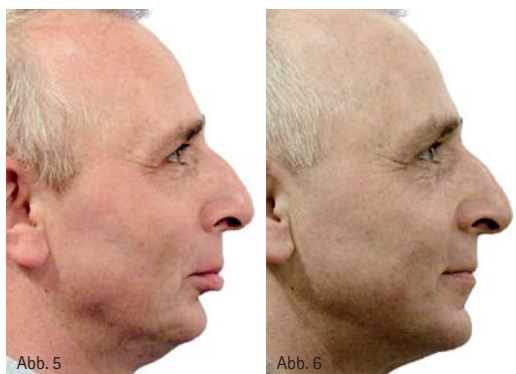
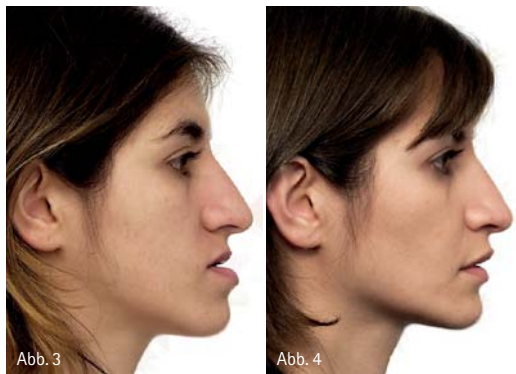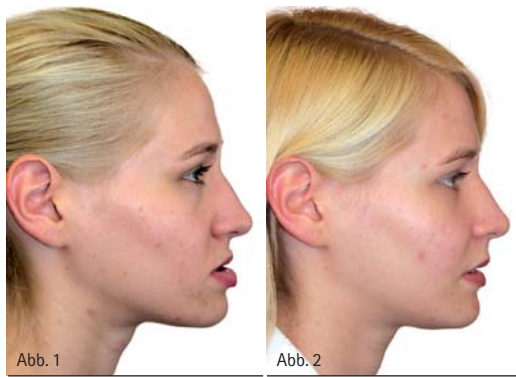Abb. 1 und 3: Ausgeprägte mandibuläre Prognathie mit dem typischen Gesichtssprofil. – Abb. 2 und 4: Post OP-Aufnahmen mit wesentlichem harmonischerem und weicherem Gesichtssprofil. – Abb. 5: Mandibuläre Retrognathie mit der typischen Unterkiefer-Rücklage. – Abb. 6: Post OP-Aufnahme mit deutlicher Profilharmonisierung. – Abb. 7: Ausgangsaufnahme einer maxillären Retrognathie (Pseudoprognathie), Mittelgesichtsabflachung mit Dysharmonie im Profilbild. – Abb. 8: Post OP-Aufnahme mit harmonischem Erscheinungsbild und geradem Profilverlauf.

sichtsschädel eingeteilt (Tab. 2). Diskrepanzen der Kiefergröße werden in Makro- oder Mikrognathien unterschieden. Lageanomalien werden in sagittale, vertikale und transversale Abweichungen unterteilt. Die sagittale Lage der Kiefer wird in Verbindung zum Gesichtsschädel als Pro- oder Retrognathie (Vor- bzw. Rücklage) bezeichnet (Abb. 1–8). Nomenklatorisch vorangestellt wird der jeweilige betroffene Kiefer, die Maxilla oder Mandibula (zum Beispiel mandibuläre Retrognathie). Vertikale Veränderungen werden in skelettal offene oder tiefe Bisse eingeteilt (auch das „Longface“ gehört in diese Gruppe), transversale Wachstumsabweichungen werden als transversale Defizite bzw. Exzesse bezeichnet. Gesichtsskoliosen und Asymmetrien werden als Laterognathien definiert (Abb. 9–10). Zusammengefasst ergibt sich folgende Einteilung:

- maxilläre Prognathie
- maxilläre Retrognathie (Pseudoprognathie)
- mandibuläre Prognathie (früher Prognathie)
- mandibuläre Retrognathie
- offener/tiefer Biss
- transversale Defizite/Exzesse
- Laterognathien.

Diese Einteilung klassischer skelettaler Anomalien wird häufig von dentoalveolären Kompensationsformen begleitet, die verschiedenen Dysgnathieformen treten somit oft kombiniert auf.

Therapie der Dysgnathien

Zu Beginn der Therapie steht die umfassende Aufklärung des Patienten. Sie müssen darüber informiert werden, dass der Gesamtumfang der Behandlung (Kieferorthopädie und Chirurgie) durchaus zwei Jahre beanspruchen kann.

Dies erfordert eine genaue interdisziplinäre Planung und hohe Compliance des Patienten. Geringfügige dentoalveoläre Dysharmonien lassen sich durch rein kieferorthopädische Kompensation lösen, ausgeprägte Deformitäten sind jedoch komplexer und erfordern eine kieferorthopädisch-kieferchirurgische Kombinationstherapie (De Massiac et al. 1998, Watted et al. 2004). Nach Aufklärung durch alle Behandler erfolgt

die Dokumentation des Istzustandes als Planungsgrundlage. Profilanalysen, Situationsmodelle aus Gips und Röntgenbilder (FRS+OPG bzw. DVT-Aufnahmen) werden angefertigt. Nach der Erstvorstellung wird ein vorläufiger Behandlungsplan erstellt.

Die präoperative Ausformung und Harmonisierung der Zahnbögen durch den Kieferorthopäden ist dabei die Voraussetzung für eine nachfolgende operative Korrektur. Bei einem ausgeprägten transversalen Defizit kann eine chirurgisch unterstützte Gaumennahterweiterung (GNE) im Oberkiefer durchgeführt werden (Bell et al. 1976, Mommaerts 1999). Ist ein Platzmangel in der transversalen Ebene des Unterkiefers vorhanden, kann das, analog zum Oberkiefer, durch eine Unterkiefer-Split-Osteotomie in der Medianen korrigiert werden (Guerrero et al. 1997, von Bremen et al. 2008). Beide Methoden haben das Ziel, das Platzangebot zu erweitern, die Ausformung der Zahnbögen zu erleichtern, und einer kieferorthopädischen Extraktionstherapie entgegenzuwirken (Bell et al. 1976). Die kieferorthopädische Harmonisierung der Zahnbögen dient der Dekompensation dentoalveolärer Fehlstellungen einer Dysgnathie (Brons et al. 1979, Watted et al. 2004). Erst nach Ausrichtung der dentoalveolären Strukturen entsprechend einer ausgewogenen Funktion des stomatognathen Systems lässt sich das komplette Ausmaß der skelettalen Diskrepanz von Oberkiefer zu Unterkiefer erkennen (Reuther 2000).

Nach Abschluss dieses ersten Abschnitts wird anhand von aktuellen Modellen, Profilanalysen und Röntgenbildern die eigentliche Operation geplant. Im Zuge der Modell-OP erfolgt die Simulation der mono- oder bimaxillären Korrektur mit beziehungsweise ohne Genioplastik. Die skelettale Dysharmonie wird chirurgisch korrigiert und die neue Position mittels Miniplatten-Osteosynthese fixiert (Lindorf 1988). Direkt im Anschluss beginnt die letzte Phase, das Einstellen der Okklusion in Neutralverzahnung mit Retention zur Rezidivprophylaxe und begleitender Physiotherapie zur Adaption des stomatognathen Systems an die neue Situation.



Tribune CME

Clinical Masters Program in Aesthetic and Restorative Dentistry

10-14 January 2013 and 24-27 April 2013 in Dubai, for a total 9 days

Dubai, UAE

2 on location sessions with **live patient treatment**
and **hands on** in each session!
+ online live and recorded lectures, **online mentoring**



Didier Dietschi



Francesco Mangani



Panos Bazos

Session I: 10 - 14 January 2013 (5 days)

- Direct/Indirect composite Artistry in the Anterior Segment
- Direct/Indirect composite Artistry in the Posterior Segment
- Photography and shade analysis

Clinical Masters:

Didier Dietschi, Francesco Mangani, Panos Bazos



Mauro Fradeani



Urs Brodbeck

Session II: 24 - 27 April 2013 (4 days)

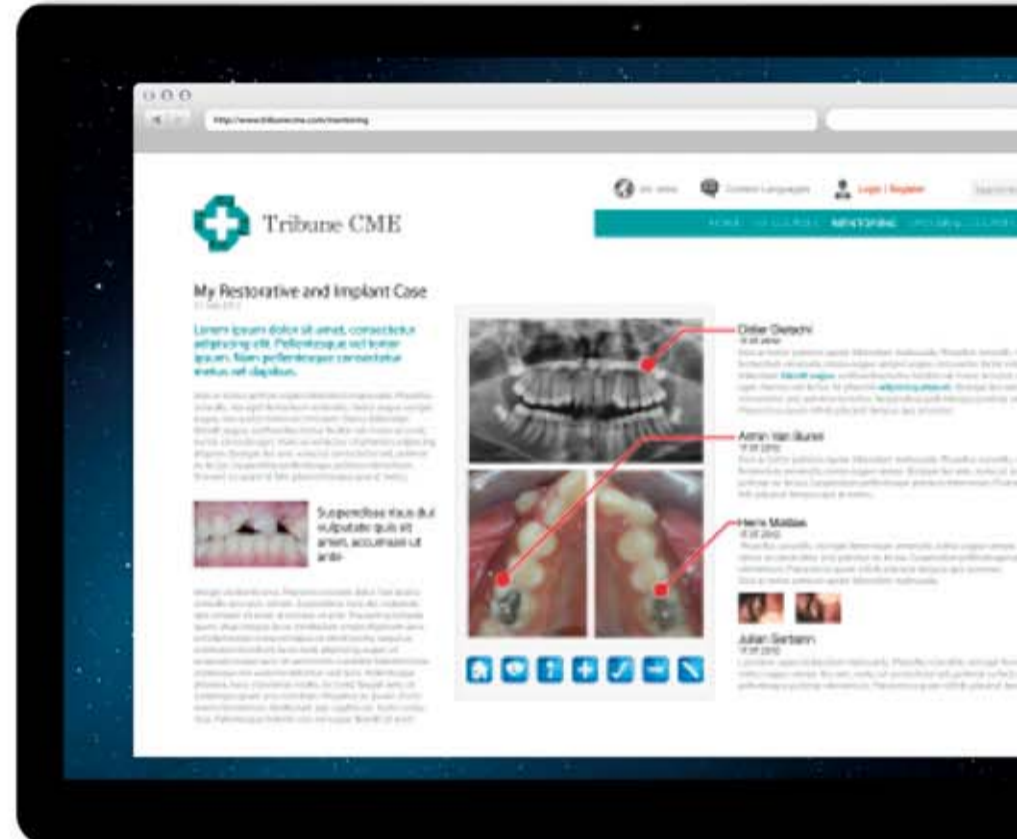
- Full coverage Anterior/Posterior Restoration
- Partial coverage Anterior/Posterior Restoration, Ceramic Restoration

Clinical Masters:

Mauro Fradeani, Urs Brodbeck

ADA CER-P® | Continuing Education
Recognition Program

Tribune America LLC is the ADA CER-P provider.
ADA CER-P is a service of the American Dental Association to assist dental professionals in identifying quality providers of continuing dental education. ADA CER-P does not approve or endorse individual courses or instructors, nor does it imply acceptance of credit hours by boards of dentistry.



Full access to our online learning platform:
hours of premium video training and live webinars
collaborate with peers and faculty on **your cases**

Registration info

Course fee: € 8,900

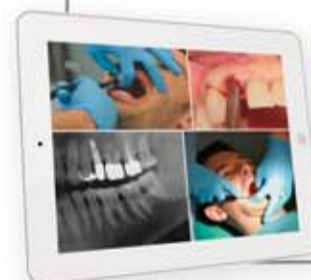Register by the end of October and you will receive a complimentary iPad preloaded with premium dental courses

Tribune CME

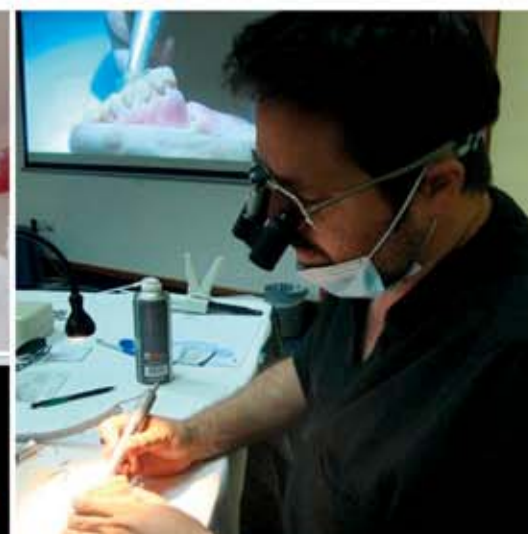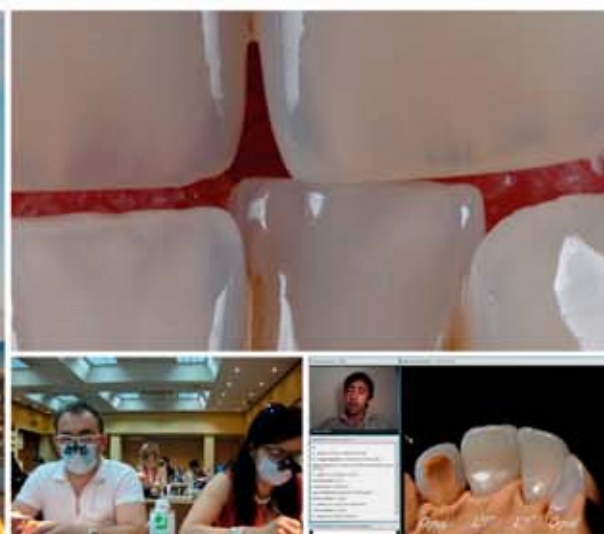Tel.: +49-341-48474-302

email: info@tribunecme.com

www.TribuneCME.com



Discover the Master's secrets and Dubai's superlatives



100
C.E. CREDITS

ADA CER-P® | Continuing Education
Recognition Program




Abb. 9




Abb. 10

Abb. 9: Ausgangsaufnahme einer Laterognathie mit deutlicher Asymmetrie des Ober- und Unterkiefers. Das En-face-Raster zeigt die Schiefelage der Kiefer zur Bipupillarlinie. – Abb. 10: Post OP-Aufnahme.

Somit ergeben sich drei Phasen der Therapie:

1. Phase

Die kieferorthopädische Ausformung und Harmonisierung der Zahnbögen

2. Phase

Die chirurgische Korrektur der skeletalen Dysharmonie nach Ästhetik und Funktion

3. Phase

Die postoperative kieferorthopädische Feineinstellung der Okklusion in Neutralverzahnung mit Retention

Die chirurgische Intervention

Das chirurgische Vorgehen richtet sich nach dem Ausmaß der ursächlichen Kieferfehlstellung. Nach Durchführung der Osteotomie und Einstellen der Kiefer in der gewünschten Position, ist das Ziel eine übungstabile Fixation der Fragmente mittels Osteosynthese (Lindorf 1988). Dies erlaubt dem Patienten eine unmittelbar postoperative Mobilisation, sodass er die Kiefer bewegen, sprechen und weiche Kost zu sich nehmen kann. Die Osteotomie kann mit rotierenden Instrumenten, der oszillierenden Säge oder mittels Piezosurgery durchgeführt werden. Es können alle drei Varianten in einer Operation für einzelne Abschnitte angewandt werden, wobei die Piezosurgery in der Nähe von Nerven- und Gefäßbündeln bevorzugt wird (Torrella et al. 1998, Vercellotti et al. 2005). Der Vorteil der oszillierenden Säge ist die kurze Osteotomiedauer und der minimale Osteotomiespalt. Jedoch sind Nachbarstrukturen durch die nicht selektive Schnittführung gefährdet

(Horton 1975). Weiterhin ist auch die Anwendung des Lasers in der Gesichtschirurgie beschrieben. Für Osteotomien können hauptsächlich zwei Typen angewandt werden. Einmal der Er:YAG-Laser (29.40 nm) und der CO₂-Laser (10.600 nm) (Martin 2004, Müller et al. 2006, Stübinger et al. 2007, Romanos et al. 2008).

Die Osteotomie des Oberkiefers

Der Zugang erfolgt von intraoral. In Höhe der Le Fort I-Ebene wird der Oberkiefer osteotomiert. Dabei müssen drei Gesichtspfeiler, der paranasale Pfeiler (lateral beidseits der Apertura piriformis), die Crista zygomaticoalveolaris und die Sutura pterygopalatina, geschwächt werden. Nach vollständiger Mobilisation (down-fracture) erfolgt das Einstellen des Oberkiefers in der gewünschten Position. Diese Position wird über vorgefertigte Splints definiert und mittels Osteosynthese fixiert. Dieses Vorgehen lässt eine Verlagerung des Oberkiefers in alle Richtungen des Raumes zu (Bell 1975, Carpenter et al. 1989). Die Bewegung ist jedoch durch das angrenzende Weichgewebe limitiert.

Die Osteotomie des Unterkiefers

Die bilaterale sagittale Split-Osteotomie des Unterkiefers (BSSO) wird über einen enoralen Zugang durchgeführt (Abb. 11–12). Sie kann durch unterschiedliche Methoden ausgeführt werden, die sich im Laufe der Geschichte entwickelt haben. Die in deutschen Kliniken am häufigsten durchgeführte Methode ist die Methode nach Obwegeser und Dal Pont (Obwegeser 1964), die auf der von Obwegeser (1953) erdachten Methode basiert. Weiterhin gibt es die Technik nach Epker und Hunsuck, wobei nicht die gesamte Breite des aufsteigenden Astes, sondern nur bis dorsal des Foramen mandibulare osteotomiert wird (Hunsuck 1968, Epker 1977). Abweichend von diesen beiden Methoden gibt es noch Variationen der ursprünglich von extraoral durchgeführten Osteotomietechniken, die z.B. auf Perthes und Schlössmann (1922) oder Lindemann (1938) zurückgehen und nun mit leichten Variationen von intraoral durchgeführt werden. Bei allen

ANZEIGE

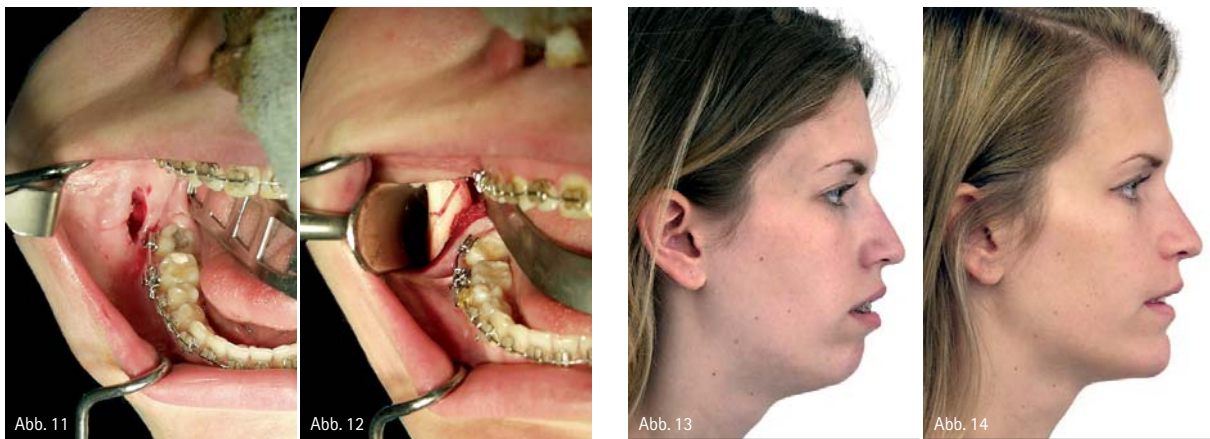


Abb. 11: Intraoraler Zugang für die bilaterale, sagittale Split-Osteotomie. – Abb. 12: Osteotomie des Unterkiefers nach Darstellung des Osteotomiegebietes. – Abb. 13: Typisches Profil eines „fliehenden Kinns“. – Abb. 14: Post OP-Aufnahme mit ästhetischer Korrektur des Profils, harmonisches Erscheinungsbild.

Varianten besteht immer eine Gefahr der Verletzung des Nervus alveolaris inferior, der diese Region kreuzt und den Unterkiefer, die Zähne und das Weichgewebe der Unterlippe und der Kinnregion sensibel versorgt. Über diese Gefahren muss gesondert aufgeklärt werden.

Die Genioplastik

Die Position des Kinns hat einen starken Einfluss auf die Beurteilung der Gesichtsharmonie (Abb. 13–14).

Die unterschiedlichen Varianten und Formen prägen das Erscheinungsbild. Die Ausprägung der Kinnpartie wird mit Charaktereigenschaften gleichgesetzt und bildet somit eine wichtige Komponente des Profils (Hofmann et al. 1992). Das „fliehende Kinn“ wird z.B. mit Schwäche gleichgesetzt, hingegen wird das markante, prominente Kinn mit männlichen Attributen wie Dominanz und Durchsetzungsvermögen in Verbindung gebracht. Diese Merkmale der Attraktivität sind geschlechtsspezifisch und variieren in den unterschiedlichen Kulturen (Brons 1998, Erlich et al. 2000, Morera Serna et al. 2008). In der westlichen Gesellschaft wird bei Frauen ein schmales und graziles Kinn bevorzugt, wohingegen bei Männern das prominente und ausgeprägte Kinn favorisiert wird (Brons 1998). Die Genioplastik zählt somit zu den konturverbessernden Maßnahmen (Trauner und Obwegeser 1957).

Nach enoraler Schnittführung erfolgt die obligate Darstellung des Nervus mentalis. Nach der Osteotomie wird

die Position der Kinnspitze entsprechend der vorherigen dreidimensionalen Planung umgesetzt. Dabei ist auf eine genaue Kontrolle des befestigten Weichgewebes zu achten, um die Entstehung einer zu stark ausgeprägten Supramentalfalte zu verhindern und ein harmonisches Gesichtprofil zu erreichen (Morris et al. 2007). In der Literatur wird die Scheiben-Osteotomie zur Reduktion und die Vor- bzw. Rückverlagerung zur Profilharmonisierung beschrieben (Morera Serna et al. 2008). Die neu bestimmte Position wird ebenfalls durch Osteosynthese fixiert (Lindorf 1988). Durch die chirurgische Korrektur der Kieferfehlstellungen kommt es somit zu funktionellen, phonetischen und ästhetischen Veränderungen, an die sich der Patient und das stomatognathie System postoperativ gewöhnen müssen. Dies wird durch eine unterstützende postoperative Physiotherapie der Muskulatur und des umliegenden Weichgewebes erreicht (Stelzenmüller und Wiesner 2004). Abschließend erfolgt die dritte Phase der Behandlung, die erneute Konsultation des Kieferorthopäden, der die Feineinstellung der Okklusion und die Langzeitretention des Ergebnisses vornimmt.

Ausblick

Die Orthognathie Chirurgie hat im letzten Jahrhundert technische Neuerungen erfahren, die zu Minimierung des operativen Aufwandes und neuen OP-Techniken geführt haben. Dazu zählen

unter anderem die Osteosynthese, Distractionsosteogenese und die Piezochirurgie. Zusätzlich sind Begleittherapien in den Fokus der Wissenschaft getreten, eine davon ist die präoperative Injektion von Botulinumtoxin in die Kaumuskulatur um ein postoperatives Rezidiv (z.B. bei mandibulärer Retrognathie) und evtl. Muskelverspannungen entgegenzuwirken (Al-Ahmad et al. 2006, Cascone et al. 2008, Pak et al. 2009). Weitere Neuerungen gibt es auf dem Gebiet der 3-D-Navigation und Planung. Die computerunterstützten Osteotomievarianten, Planungen und Weichgewebssimulationen sollen zusätzliche Sicherheit und höhere Vorhersagbarkeit liefern (Tsuji et al. 2006, Kater et al. 2006, Swennen et al. 2008, Bamgbose et al. 2008, Metzger et al. 2008). Forschungsdrang und Pioniergeist sind nach wie vor gefragt.



kontakt.

Bergen Pak,

Dr. Dr. Wolfgang Kater

Klinik für Mund-, Kiefer- und

Gesichtschirurgie

Bad Homburg

Chefarzt Dr. Dr. Kater

Hessenring 128

61348 Bad Homburg

Tel.: 06172 171060

E-Mail: Info@dysgnathie.de