

Premium-Zirkonoxid

# Neue Wege in der Versorgung eines Abrasiongebisses

| Dipl.-ZT Olaf van Iperen

Der vorliegende Beitrag beschreibt die Anfertigung einer umfassenden Kronenversorgung des Front- und Seitenzahnbereiches sowohl im Oberkiefer wie auch im Unterkiefer eines Abrasionsgebisses mit dem hochtransluzenten Premium-Zirkonoxid (Cercon ht, DeguDent, Hanau). Der Patientenfall zeigt, dass dank der multiindikativen Einsetzbarkeit trotz schwieriger Ausgangssituationen mit dieser Zirkonoxid-Generation höchstästhetische umfassende Restaurationen zum Anwendungsspektrum zählen.

**Redaktioneller Hinweis:** Die vollständige Bildergalerie finden Sie im Internet unter [www.zwp-online.info](http://www.zwp-online.info) oder über den unten stehenden QR-Code. Aus Gründen der Übersichtlichkeit und Vollständigkeit wurden die ursprünglichen Bildbezeichnungen in diesem Artikel beibehalten.



Bildergalerie

**D**er Werkstoff Zirkonoxid ist eine hochfeste und zähe Keramik, mit der sich umfassende metallfreie Restaurationen durchführen lassen (Beuer 2008, von Blanckenburg und Wüstefeld 2004). Immer wieder wird darauf hingewiesen, dass Gerüste aus Hochleistungskeramik eine ausreichend hohe Transluzenz besitzen, die einen harmonischen Übergang von der Restauration zum Zahn bewirkt (Langschwager 2003, Schärer 2002). Dank seiner natürlichen Ästhetik ist dieser Werkstoff deshalb heute aus der Zahnheilkunde nicht mehr wegzudenken. Neben den ästhetischen Möglichkeiten sprechen aber auch



Abb. 1b und c: Ausgangssituation. Insuffiziente Füllungen, Zahnhartsubstanzdefekte – der Patient ist mit dem äußeren Erscheinungsbild nicht zufrieden.

seine physikalischen Eigenschaften, seine Biokompatibilität und Wirtschaftlichkeit für Zirkonoxid (Bartsch 2012, Lasinski et al. 2003, Rudolph und Quass 2009, Strietzel und Lahl 2007). Im folgenden Beispiel handelt es sich um einen Patienten mit einer großen Zahl zu versorgender Zähne aufgrund einiger Füllungen bzw. hauptsächlich massiver Zahnhartsubstanzdefekte durch Säure usw. Dies betraf sowohl den Front- als auch den Seitenzahn-

bereich beider Kiefer, sodass im Laufe der Behandlung 24 Zähne überkront wurden.

Das hier verwendete Cercon ht basiert auf dem seit mehr als elf Jahren bewährten Yttriumoxid-stabilisierten Zirkonoxid Cercon base. Die Kombination aus feinen Zugaben  $Al_2O_3$ , einem modifizierten Produktionsprozess und einer spezifisch auf diese Anforderungen abgestimmten Sinter Temperatur schaffen eine besonders hohe Trans-

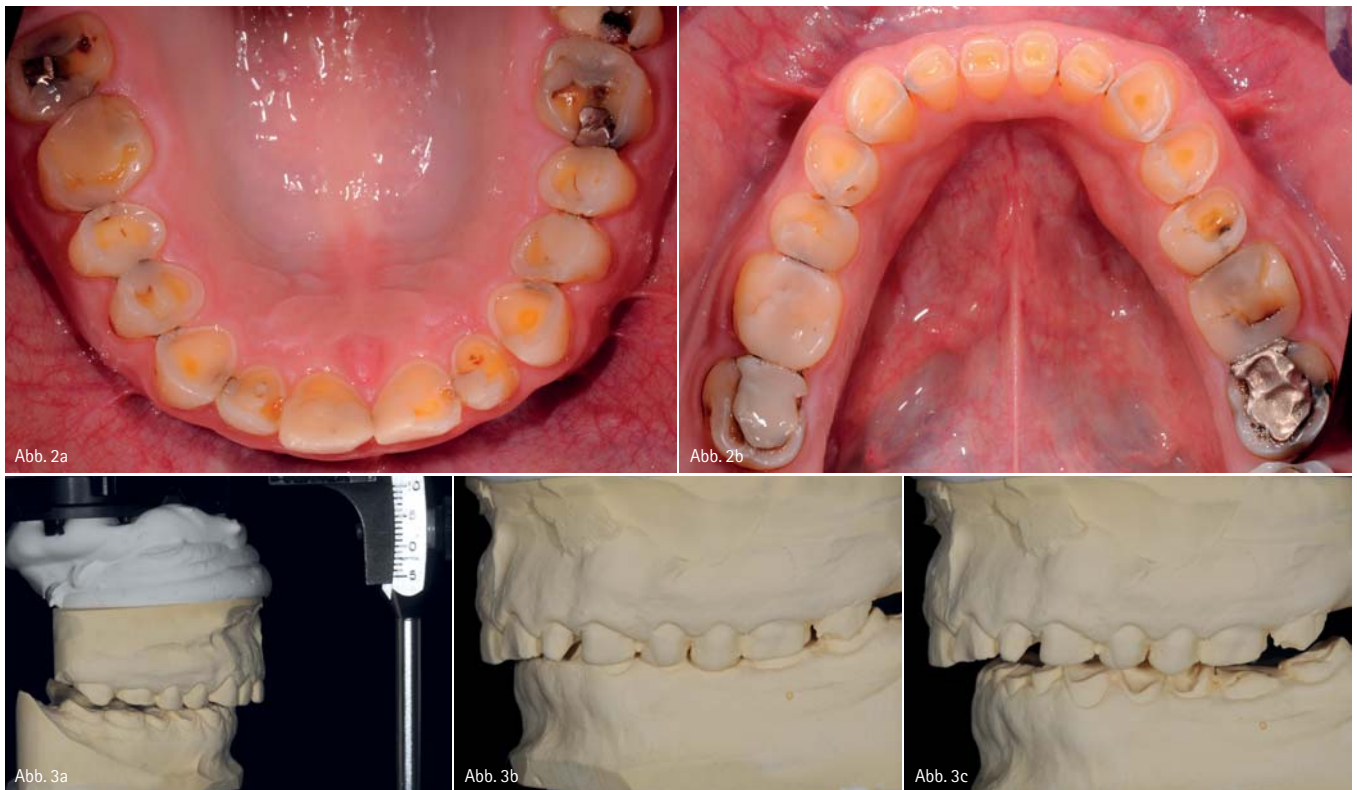

Abb. 2a: Situation vor der Behandlung (Oberkieferansicht). – Abb. 2b: Situation vor der Behandlung (Unterkieferansicht). – Abb. 3a bis c: Modellansichten, inklusive Interkuspidationsposition.

luzenz, und dies unter Bewahrung der über mehr als zehn Jahre in zahlreichen In-vitro- und In-vivo-Studien belegten Sicherheit.

Restaurationen aus Cercon ht können vollanatomisch substanzschonend ohne Schädigung des Antagonisten, teil- oder vollverblendet hergestellt werden. Für die optimale Herausarbeitung einer natürlichen Ästhetik stehen drei werksseitig eingefärbte Varianten zur Verfügung (klassisch

weiß, Cercon ht medium, Cercon ht light). Dazu bieten sich das Cercon ht-Verblendkonzept mit Cercon ceram love und kiss wie auch das Malkonzept mit den Cercon ht-Malrfarben an. Diese für vollanatomische Kronen und Brücken aus Cercon ht light und medium entwickelten Malrfarben zeichnen sich insbesondere dadurch aus, dass man in der entsprechenden Kombination mit Cercon ht treffsicher den gesamten Farbring der VITA-Farbe\*

erhält und darüber hinaus individuelle Akzente setzen kann.

Die in einem speziellen Verfahren hergestellten Malrfarben sind durch ihre Feinheit sehr ortstabil, das heißt, sie lassen sich einfach auf das Gerüst auftragen und bilden keine Pfützen. Alternativ zur klassischen Keramikschichtung und zum Bemalen ist auch der Einsatz der Liquidtechnik möglich, die allerdings im Folgenden nicht zum Tragen kommt.

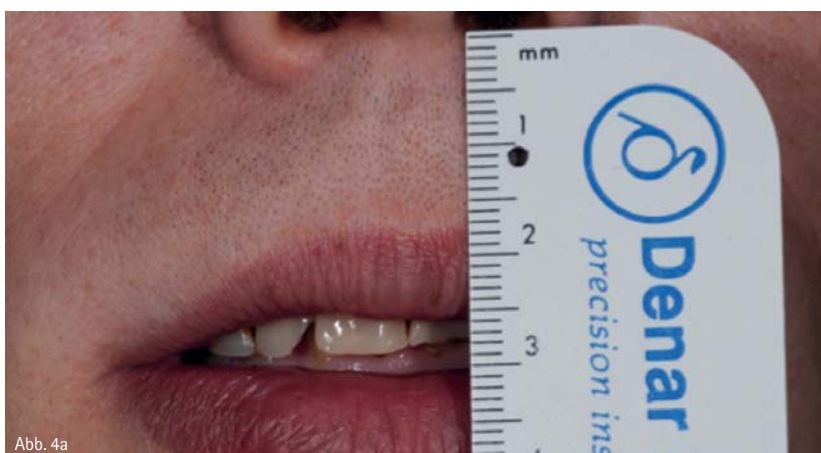

Abb. 4a




Abb. 4b

Abb. 4a und b: Der Verlust der optimalen vertikalen Dimension wird deutlich.



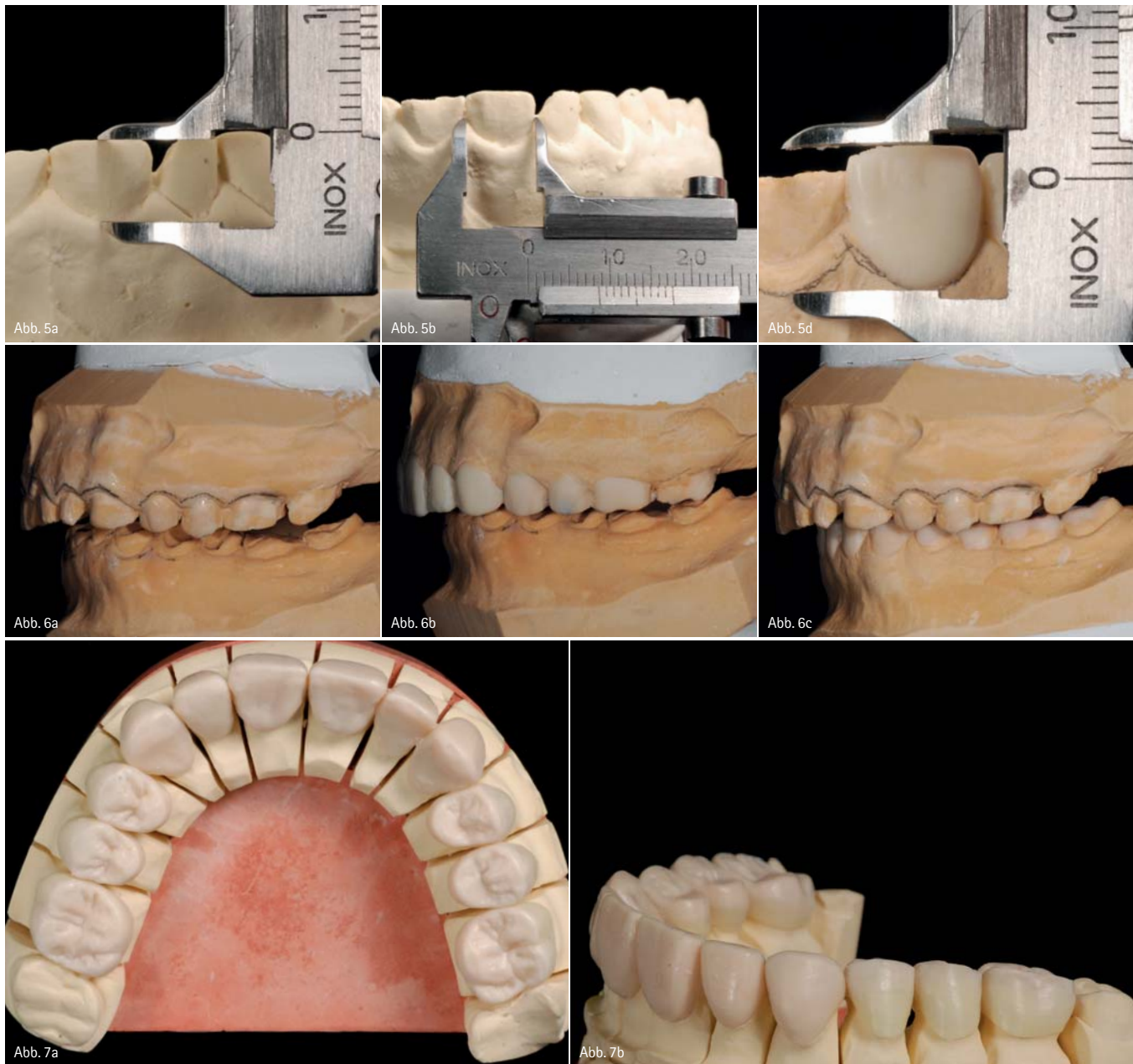


Abb. 5a bis d und 6a bis c: Diagnostik am Modell. Der Biss muss gehoben und eine Kronenverlängerung durchgeführt werden (Kronenverlängerung an Zahn 11 von 3 mm). – Abb. 7a und b: Diagnostisches Wax-up zur Planung einer chirurgischen Kronenverlängerung.

### Fallbeispiel

#### Ausgangssituation

Der 32-jährige Patient kam mit dem ausdrücklichen Wunsch in die Praxis, das optische Erscheinungsbild seiner Zähne zu verbessern. Dem damit auch verbundenen Wunsch nach einer zahnfarbenen Gesamtversorgung standen mehrere erschwerende Faktoren entgegen. So zeigten sich in der Ausgangssituation neben den insuffizienten Füllungen sehr kurze klinische Kronen und massive Zahnhartsubstanz-

defekte, durch Abrasion und Attrition im gesamten Gebiss mit den für ein Abrasionsgebiss typischen Kennzeichen wie Bissenkung, Verlust von Fissuren und Höckern, Schneidekanten und Schliffacetten (Abb. 1 und 2). In einem ausführlichen Beratungsgespräch wurde dem Patienten insbesondere die Versorgung mit Einzelkronen in Voll- oder Metallkeramik vorgestellt und die Kosten besprochen. Da zu wenig Platz vorhanden war, gab es nur zwei Wahlmöglichkeiten: Presskeramik oder Zirkon.

Gemeinsam haben wir uns für eine Versorgung aus Zirkon entschieden, da bei einer Versorgung mit Presskeramik die Zähne angeätzt werden müssen. Da diese aber sehr empfindlich waren, entschieden wir uns dann sehr schnell für eine Versorgung mit Vollzirkonoxidkronen.

**Therapieplanung und Durchführung**  
Nach der initialen Diagnostik wurden Situationsmodelle erstellt, die die bereits gewonnenen klinischen Eindrücke der oben beschriebenen Ausgangssitua-

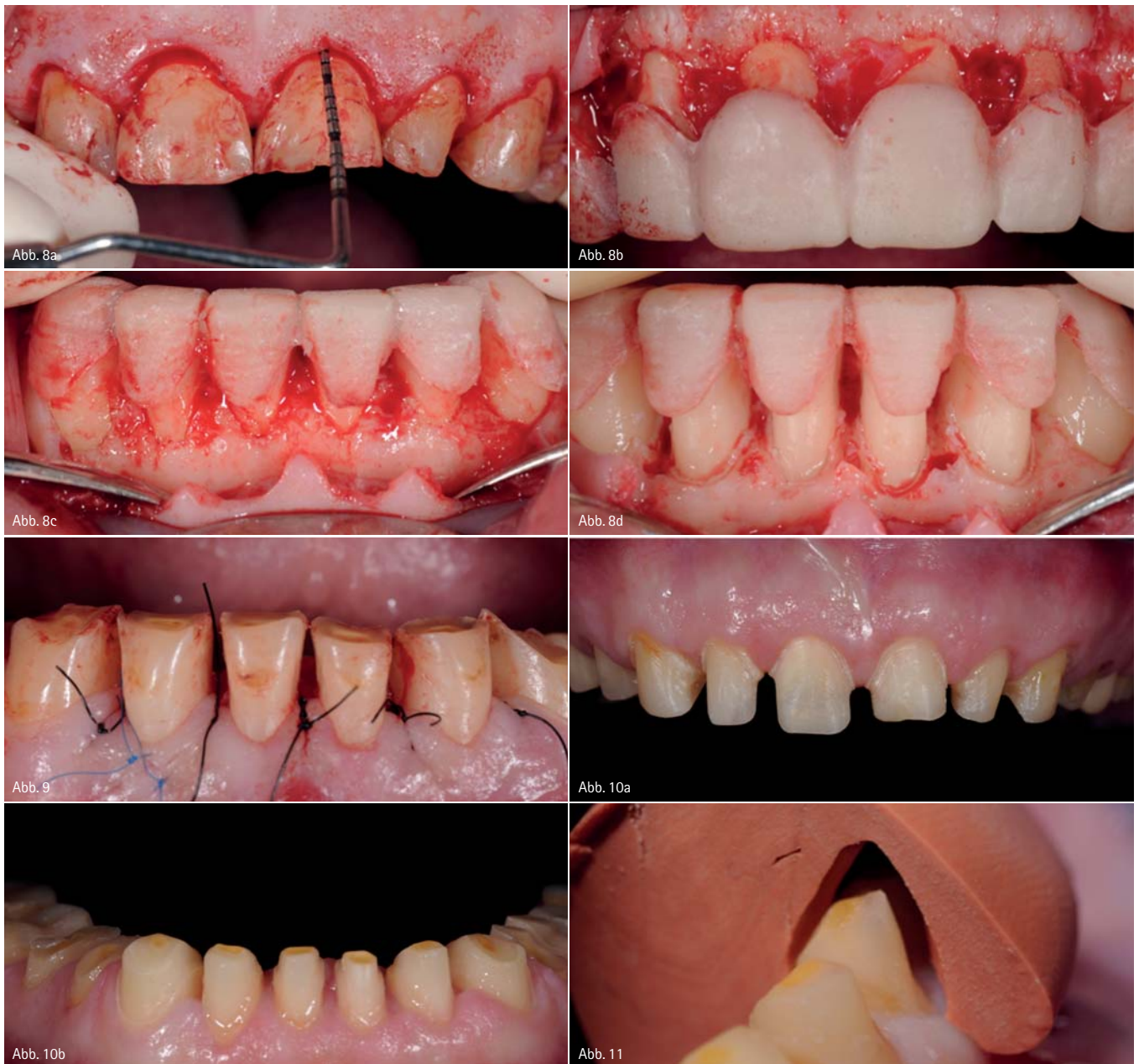

Abb. 8a bis d: Chirurgische Kronenverlängerung in der OK- bzw. UK-Front. – Abb. 9: Atraumatische Naht. – Abb. 10a bis d: Präparation der Zähne. – Abb. 11: Die Platzverhältnisse werden mit einem Vorwall aus Silikon kontrolliert.

tion nochmals bestätigten (Abb. 3). Die Modellanalyse im Denar-Artikulator erfolgte nach Bestimmung einer Cardiax-Kiefergelenkvermessung sowie Gesichtsbogenbestimmung, Fotodokumentation und Wax-up. Die besondere Problematik des Falls sind die schlechten vertikalen Verhältnisse (Abb. 4a und b). Es zeigte sich dabei, dass eine Kronenverlängerung in der Ober- und Unterkieferfront erforderlich war (Abb. 5 und 6). Dazu wurde ein Wax-up der Zähne unter Korrektur des Zahnsaumverlaufes auf dem Gips-

modell erstellt (Abb. 7). Mit diesem diagnostischen Wax-up ließ sich der Substanzverlust pro Zahn (vertikale Dimension) darstellen und mit dem Modellierwachs rekonstruieren.

Um die Kronenränder nach apikal zu verlegen, wurde wie geplant im Oberkiefer von 13 bis 23 und im Unterkiefer von 33 bis 43 eine chirurgische Kronenverlängerung durchgeführt und das Gewebe abschließend mit atraumatischen Nähten sorgfältig adaptiert (Abb. 8 und 9). Präparation und OP haben nicht simultan stattgefunden,

sondern wurden drei Wochen zeitlich versetzt durchgeführt. Die im Labor gefertigten Provisorien waren für die Front im Oberkiefer von 13 auf 23 bzw. im Unterkiefer von 33 auf 43 aus Stabilitätsgründen miteinander verblockt und an den Rändern so gestaltet, dass eine problemlose Regeneration des Gewebes ermöglicht wurde.

Nach der Entfernung der wenigen Füllungen und der Versorgung dieser Defekte wurde die Präparation der Zähne 16 bis 26 und 36 bis 46 durchgeführt (Abb. 10). Die Präparations-



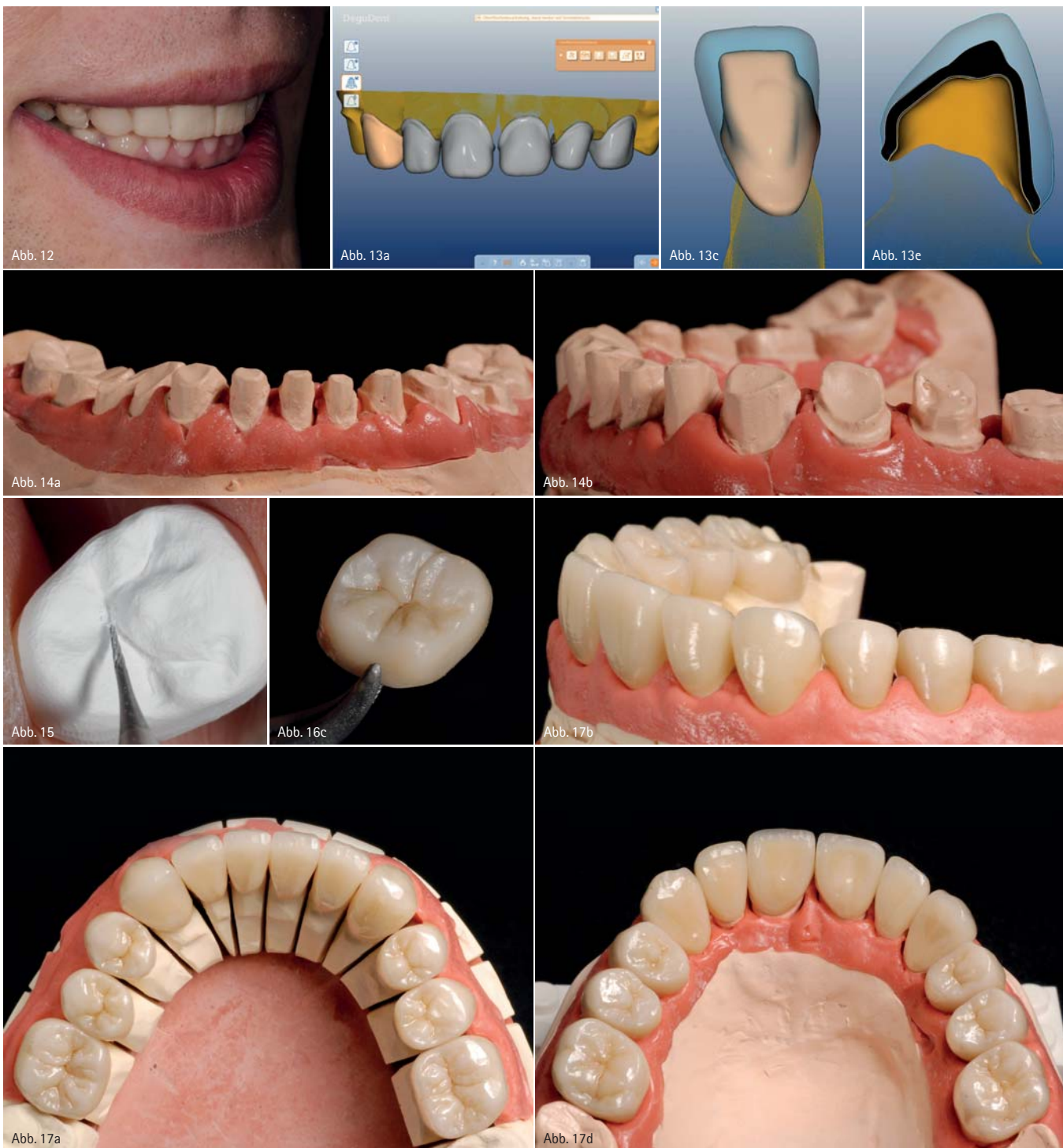

Abb. 12: Die Provisorien sind eingegliedert. – Abb. 13a und b: Die aus den Parametern ermittelte Gerüstgeometrie ist auf dem Stumpf dargestellt. – Abb. 13c und d: Computergestützte Konstruktion eines Frontzahnes in der Frontal- und Lateralansicht. – Abb. 13e: Schnittdarstellung des Gerüsts. – Abb. 14a und b: Modellsituation. – Abb. 15: Ein Rohling wird beschliffen ... – Abb. 16a bis c: ... und bemalt. – Abb. 17a bis d: Fertige Restaurationen auf den Modellen.

grenze wurde werkstoffgerecht mit einer breiten Hohlkehle gestaltet, die Kanten wurden abgerundet. Die Platzverhältnisse wurden mit einem Vorwall aus Silikon kontrolliert (Abb. 11). Nach der Abformung und der Eingliederung der Provisorien (Abb. 12) wurden die Restaurationen im Labor gefertigt. Es wurden vollanatomische Kronen, auch im Frontzahnbereich, aus den voreingefärbten Rohlingen Cercon ht light und medium hergestellt. Diese wurden mit den Malfarben Cercon ht body-base und body-match individuell

charakterisiert (Abb. 16). Dabei wurden die üblichen Arbeitsschritte eingehalten. Nach dem Scannen der Situation wurden mithilfe einer geeigneten Software (Cercon art 3.0.2, DeguDent, Hanau) die zahntechnischen Gerüste für die Kronen konstruiert. Dabei wurden die Parameter für die Kronen festgelegt, und nach Berechnung stellte die Software einen Designvorschlag dar (Abb. 13). Nun konnten einzelne Gerüste individuell optimiert und die Gerüste gefräst werden. Eine Zahnfleischmaske erleichterte das Arbeiten

bei der Erstellung der Versorgung (Abb. 14). Die Rohlinge wurden beschliffen und die Malfarben aufgetragen (Abb. 15 und 16).

#### Ergebnis

Bereits im Labor auf den Modellen (Abb. 17), aber besonders nach der Zementierung der Kronen zeigte sich, dass trotz anspruchsvoller Ausgangslage mit dieser umfassenden vollkeramischen Versorgung der Patientenwunsch einer ästhetischen Farb- und Formgebung erfolgreich umgesetzt

werden konnte (Abb. 18). Die mit der Kronenversorgung einhergehende Bisserrhöhung entsprach den Vorstellungen des Patienten (Abb. 19).

### Diskussion

Der hier vorgestellte Patientenfall ist ein Beispiel dafür, dass der Werkstoff Zirkonoxid ein großes Spektrum an Versorgungsmöglichkeiten bieten kann. Über die im vorliegenden Beispiel dargestellte Restauration hinaus sind Versorgungen von der Vollkrone über weitspannige Brücken bis zur Implantatarbeit möglich (Bartsch 2012). Eine Materialvariante zum hier verwendeten Zirkonoxid wäre die ebenfalls CAD/CAM-gefertigte vollkeramische Einzelkrone aus Glaskeramik (z.B. Lithiumdisilikat) gewesen. Im direkten Vergleich ist das Zirkonoxid bei Restaurationen aber vorteilhaft: Unter anderem ist es gegenüber den Einflüssen aus der Präparation wie gegenüber der Gestaltung der Präparationsgrenze und der Konizität der Stümpfe weniger empfindlich als die Glaskeramik. Hajtó begründet dies mit drei Aspekten: 1) Zirkonoxid ist von Materialseite aus wesentlich belastbarer, 2) es wird in einem um 20 Prozent vergrößerten Zustand gefräst (Ausnahme HIP-Zirkon) und 3) lässt es sich maschinell zu dünneren Schichtstärken an den Rändern beschleifen (substanzschonend) (Hajtó 2010).

Metallkeramik versus Vollkeramik? Auch hier gibt es interessante Gesichtspunkte: Im Vergleich zur Metallkeramik zeigten zwei klinische Langzeitstudien, dass die Ergebnisse bei Zirkonoxid mit denen von der Metallkeramik vergleichbar sind (Christensen und Plöger 2010, Sailer et al. 2009). Sailer et al. berichteten beispielsweise, dass Zirkonoxidbrücken nach einer dreijährigen Beobachtungsdauer eine vergleichbare Überlebensrate wie metallkeramische Konstruktionen zeigten.

Für Kronen aus Zirkonoxid versteht es sich von selbst, dass der Präparationswinkel von 3 bis 6 Grad und die breite Hohlkehle an der Präparationsgrenze eingehalten sowie alle scharfen Kanten und Grate innerhalb der Präparation vermieden werden (ebenso wie

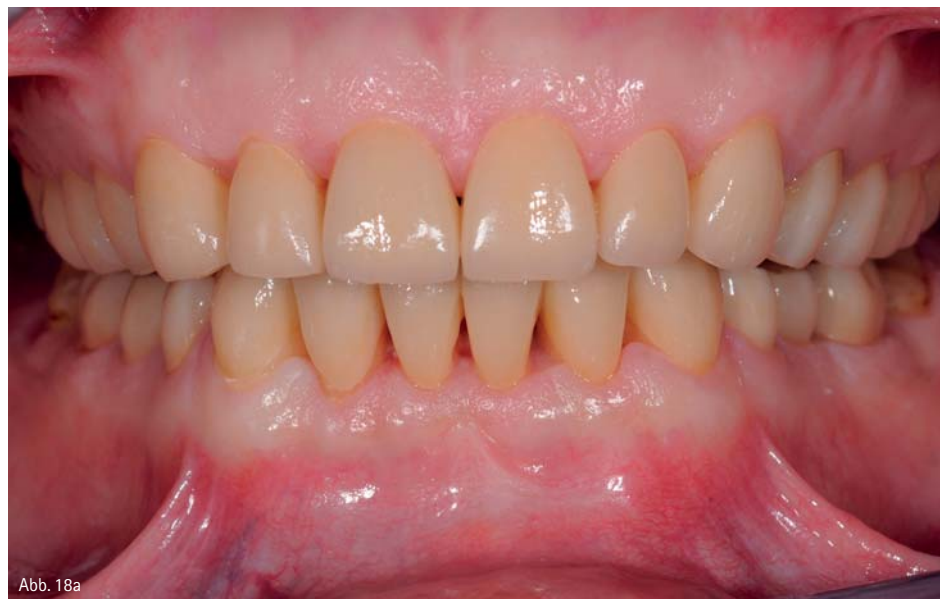

Abb. 18a

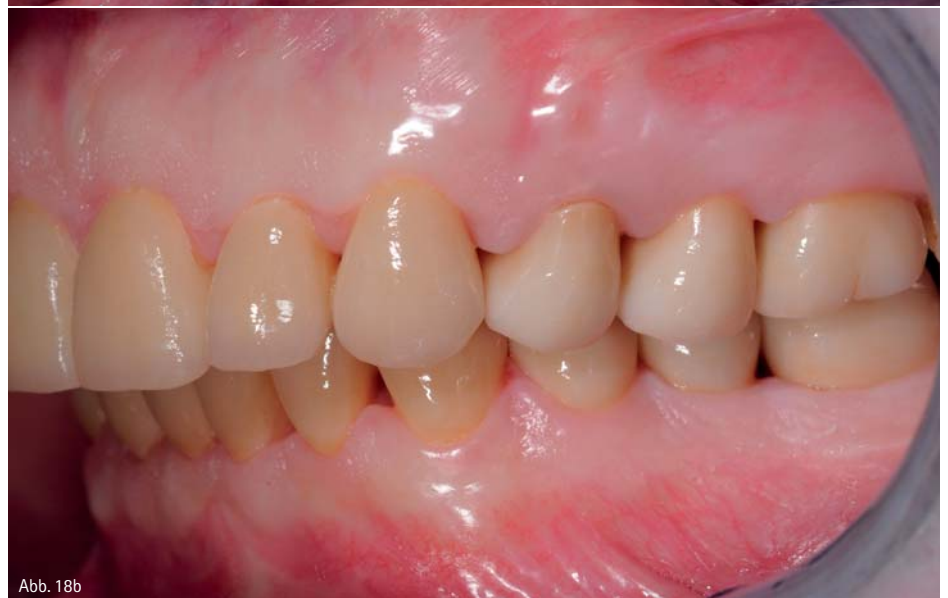

Abb. 18b

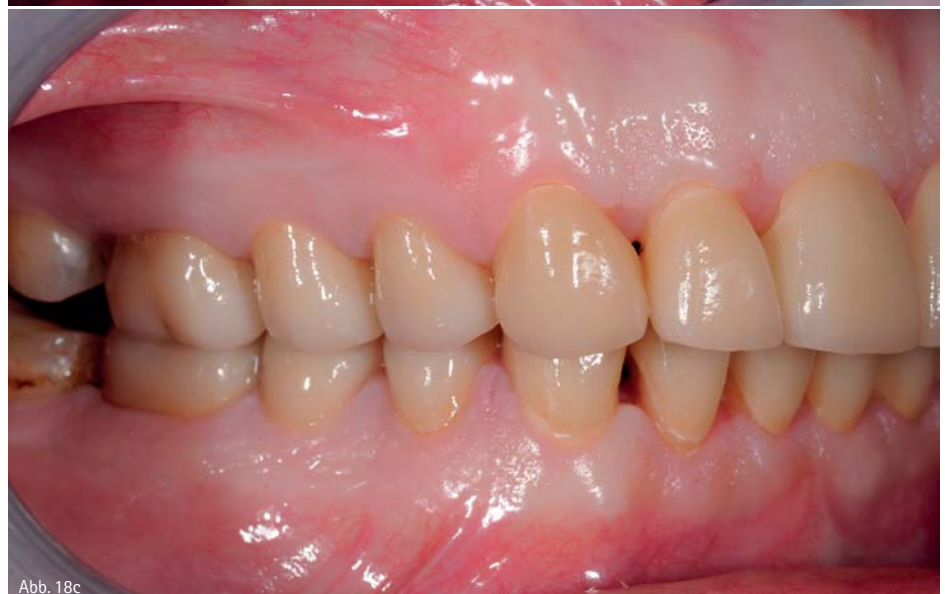

Abb. 18c

Abb. 18a bis c: Die Restaurationen in situ, dabei: Abb. 18a: Fertige Arbeiten im Mund von frontal-labial. – Abb. 18b und c: Fertige Arbeiten im Mund von lateral.





Abb. 19: Trotz schwieriger Ausgangslage ein ästhetisch ansprechendes Ergebnis mit einem zufriedenen Patienten.

eine tiefe Fossa-Präparation (van Iperen 2005)). Diese Vorgaben wurden auch im vorgestellten Fall umgesetzt (Abb. 10 und 14). Insgesamt orientieren sich die Empfehlungen für die Cercon-Präparation an den für Vollkeramiksyste-  
 me bekannten Präparationsrichtlinien (Langschwager 2003, Rudolph und Quass 2009). Bei vollkeramischen Kronen ist für die Ästhetik und den langfristigen Erfolg der Kronen der Platzbedarf bei der Präparation entscheidend. Eine wesentliche Rolle für die Bruchfestigkeit spielt unter anderem eine ausreichende okklusale Materialstärke (Hajtó 2010). Die Mindestwandstärken für Cercon ht werden vom Hersteller okklusal mit 0,5 mm inklusive 0,1 mm Einschleifreserve, zirkulär mindestens 0,4 mm und in den Randbereichen mit 0,2 mm angegeben. Mit der stetigen Weiterentwicklung der Vollkeramik (Vollmann et al. 2009) eignen sich heute auch teil- und vollanatomisch gefertigte Kronen für schwierige Ausgangssituationen; mit einer in Schicht- und/oder Maltechnik erzielten optimalen Zahnfarbe. Klinische Studien, wie die zu Extensions-

brücken (Wolfart et al. 2009) und auch weitspannigen Zirkonoxidbrücken aus Cercon (Schmitter et al. 2009), bestätigen beispielsweise die Sicherheit von Cercon für die unterschiedlichsten Indikationen.

Sicherheit bei Einhaltung des Präparationsprotokolls bestätigten auch Beuer et al. (2003). Sie stellten fest, dass die Passung gefräster und gesinterter ZrO<sub>2</sub>-Gerüste für Einzelkronen aus Cercon klinisch so einwandfrei ist, dass in Abhängigkeit vom Konvergenzwinkel der präparierten Stümpfe nur ein marginaler Randspalt auftritt. Das bedeutet, dass eine gute Zementierung gewährleistet ist – mit einer der wesentlichen Faktoren für eine langfristig erfolgreiche Restauration.

Cercon ht ist, wie eingangs erwähnt, die konsequente Weiterentwicklung des bewährten Zirkonoxids Cercon base und basiert auf dessen belegter Sicherheit. Darüber hinaus bietet Cercon ht eine hervorragende Transluzenz für hochästhetische Restaurationen und substanzschonende Präparation für vollanatomische Sicherheit.

Ebenso sind vollanatomische Kronen aus Cercon ht nachweislich sicher für den Antagonisten. Eine Studie der Universität Regensburg untersuchte den Einfluss verschiedener keramischer Materialien in Kontakt zum Antagonisten unter praxisnahen Bedingungen, das heißt nach Einschleifen und nach Repolieren: Cercon ht zeigte in dieser Studie eine gegenüber traditionellen Verblendkeramiken und Lithiumdisilikat deutlich reduzierte Abrasion am Gegenzahn (Rosentritt 2011).

Die Versorgung ist im vorliegenden Fall aufgrund der Ausgangslage mit der schlechten vertikalen Kieferrelation und ihrer Ursache in manchen Augen sicherlich bereits ein Grenzfall vollkeramischer Restauration. Selbstverständlich wurde nach Eingliederung der Restauration an die Ausstattung des Patienten mit einer Knirscherchiene gedacht (Kern 2013).

Aufgrund der schwierigen Ausgangslage bezüglich der vertikalen Dimension war das hier vorgestellte Wax-up eine wertvolle Planungshilfe. Dank dieser zahntechnischen Leistung konnte nämlich, wie hinlänglich bekannt, der Substanzverlust der Zähne dargestellt und mit dem Modellierwachs rekonstruiert werden. Damit dient es als ideale Kommunikationsgrundlage, um dem Patienten die geplanten Ergebnisse darzustellen und die Behandlungsplanung entweder zu bestätigen oder zu korrigieren.

### Fazit

Die Anwendung der CAD/CAM-Technologie bietet in Verbindung mit dem Werkstoff Zirkonoxid interessante und anspruchsvolle ästhetische Restaurationsmöglichkeiten auch bei schwierigen Ausgangssituationen. Das hochtransluzente Premium-Zirkonoxid erweist sich dabei als multiindikativ, denn es lässt sich substanzschonend vollanatomisch, teil- oder vollverblendet einsetzen. Und in der farblichen Gestaltung erweist es sich ebenfalls als flexibel.

\* VITA ist eingetragenes Warenzeichen der VITA Zahnfabrik H. Rauter GmbH & Co. KG, Bad Säckingen.



Dipl.-ZT Olaf van Iperen  
Infos zum Autor



Literaturliste

## kontakt.

**Dipl.-ZT Olaf van Iperen**  
 Siebengebirgsblick 12  
 53343 Wachtberg  
 Tel.: 0228 954630  
 E-Mail: o.iperen@vaniperen.de  
 www.vaniperen.de

ANZEIGE



[www.digitale-modellherstellung.de](http://www.digitale-modellherstellung.de)