ZA Frank Tussing, ZTM Christian Hannker

Neues Material, neue Möglichkeiten? Erfahrungen mit kubischem Zirkoniumoxid

ANWENDERBERICHT Was zu Beginn meist ein wenig aufwendig und unbequem erscheint, zahlt sich am Ende in der Regel aus: Die Beschäftigung mit neuen keramischen Restaurationsmaterialien. Mit steigender Nachfrage nach Vollkeramik ist auch die Werkstoffvielfalt in den vergangenen Jahren kontinuierlich gestiegen. Zu den klassischen Silikat- und Oxidkeramiken kommen neue Materialgenerationen mit veränderten Eigenschaften ebenso wie hybride Werkstoffe.

Selbst innerhalb einer Werkstoffklasse bestehen oft deutliche Unterschiede. Ein Beispiel sind Oxidkeramiken wie Zirkoniumoxid, das ursprünglich als 3Y-TZP (3 Mol-% Yttria-stabilized Tetragonal Zirconia Polycrystal) mit einer in der tetragonalen Phase stabilisierten Kristallstruktur offeriert wurde. Inzwischen sind auch Alternativen mit vornehmlich kubischer Kristallstruktur als 5Y-CZP (5 Mol-% Yttria-stabilized Cubic Zirconia Polycrystal) verfügbar. Aus dieser Veränderung in der Zusammensetzung resultieren spezielle physikalische, mechanische und optische Eigenschaften sowie neue Indikationsbereiche. Hier gilt es, als Zahnarzt bzw. Zahntechniker gut informiert zu sein und die Unterschiede zu kennen, denn auf dieser Grundlage ist es möglich, stets eine differenzierte patienten- und fallspezifische Materialwahl zu treffen.

Monolithische Restaurationen

In den vergangenen Jahren hat speziell der Wunsch nach Werkstoffen für die Herstellung monolithischer Restaurationen zu Neuentwicklungen im Bereich Vollkeramik geführt. Der Verzicht auf eine Verblendung bietet bekanntlich den Vorteil einer zeit- und kosteneffizienteren Herstellung im Labor und führt zum Wegfall des Chippingrisikos. Bei dem Werkstoff Zirkoniumoxid lag das primäre Entwicklungsziel darin, die Transluzenz zu erhöhen, um einen vollanatomischen Einsatz zu ermöglichen. Es wurden verschiedene Entwicklungsstufen durchlaufen. Im ersten Schritt gelang die Optimierung der Lichtdurchlässigkeit durch die Reduktion des Anteils an stabilisierendem Aluminiumoxid im Material. In vielen Fällen ging diese Optimierung nur mit einer geringfügigen Veränderung der Werkstoffeigenschaften einher. Um den Werkstoff selbst für die Anwendung in ästhetisch anspruchsvolleren Bereichen konkurrenzfähig zu machen, war die erzielte Transluzenz allerdings noch nicht ausreichend – eine alternative Strategie musste her. Die Lösung lag in der Erhöhung des Anteils an Yttriumoxid von drei auf fünf Molprozent zur Stabilisierung des Materials in der kubischen Kristallphase.

Die Auswirkungen dieser Maßnahme sind vielfältig: Bei kubischem Zirkoniumoxid (5Y-CZP) sind die Partikel deutlich größer als bei tetragonal stabilisiertem (3Y-TZP) und sie weisen isotrope lichtoptische Eigenschaften auf (Abb. 1 und 2). Dies führt zu einer erhöhten Transluzenz des Werkstoffs. Gleichzeitig ist allerdings die Festigkeit geringer: Sie liegt im ersten Fall beispielsweise bei 3M Lava Esthetic fluoreszierendes Vollzirkoniumoxid bei 800 MPa* und bei 3M ESPE Lava Plus hochtransluzentes

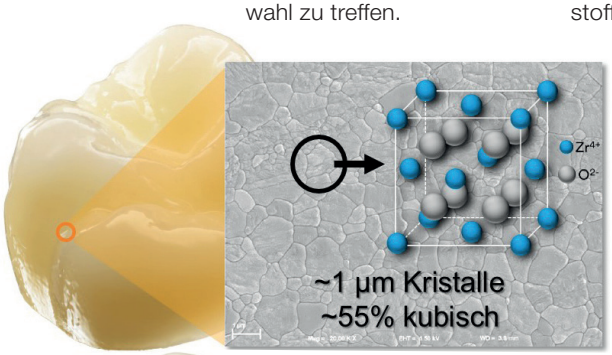

Abb. 1 und 2

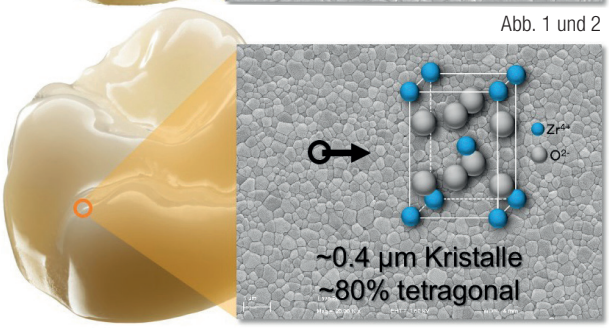

Abb. 3

Abb. 1: Beispiel 3M Lava Esthetic fluoreszierendes Vollzirkoniumoxid: Die Transluzenz (1-CR) des Werkstoffs beträgt 40 Prozent. Abb. 2: Beispiel 3M ESPE Lava Plus hochtransluzentes Zirkoniumoxid: Hier beträgt die Transluzenz (1-CR) 32 Prozent. Abb. 3: Ausgangssituation mit insuffizienten Brücken von Zahn 11 auf 13 und von Zahn 21 auf 23.

Abb. 4

Abb. 5

Abb. 4: Lufteinschluss im Befestigungszement. Abb. 5: Zahnfarbbestimmung – das Foto dient der Kommunikation mit dem zahntechnischen Labor.

Zirkoniumoxid als Beispiel für 3Y-TZP bei über 1.100 MPa*. Daraus ergibt sich ein unterschiedliches Indikationsspektrum. Lava Esthetic Zirkoniumoxid mit einem kubischen Anteil von 55 Prozent ist laut diesen Testergebnissen geeignet für Typ II, Klasse 4-Indikationen: Kronen, Brücken mit einem Pontic zwischen zwei Pfeilern, Inlays, Onlays und Veneers. Lava Plus Zirkoniumoxid eignet sich hingegen für Klasse 5-Indikationen. Hierzu gehören auch langspannige Brücken und Stege im Front- und Seitenzahnbereich mit vier oder mehr Gliedern. Zu den weiteren Unterschieden zwischen den Materialien gehört eine leichtere Fräsbarkeit und Modifizierbarkeit des 5Y-CZP.

Diese Informationen helfen bereits dabei, das Einsatzspektrum verschiedener Werkstoffe einzugrenzen. Um jedoch eine konkrete Auswahl treffen zu können, sollten auch die Unterschiede zwischen verschiedenen Varianten eines Typs (z. B. 5Y-CZP) bekannt sein. Hier werden monochrome oder mit gradiertem Farbverlauf voreingefärbte Rohlinge angeboten, deren Farbwirkung leicht voneinander abweicht. Deutliche Unterschiede bestehen in der Fluoreszenz, die nur bei Lava Esthetic Zirkoniumoxid in die Materialstruktur integriert ist. Am besten beurteilen lassen sich diese Eigenschaften im Praxistest.

Fallbeschreibung

Diesen führten wir mit Lava Esthetic Zirkoniumoxid bei einem 54-jährigen Patienten durch, der im Oberkieferfrontzahnbereich mit zwei insuffizienten Brücken aus Metallkeramik versorgt war (Abb. 3). Die Zähne 12 und 22 fehlten bereits seit vielen Jahren. Aufgrund des Rückgangs von Knochen und Weichgewebe ließ speziell das ästhetische Erscheinungsbild zu wünschen übrig – an den Zahnhälsen waren die Übergänge zwischen Zahn und Versorgung sichtbar und dunkle Restaurationsränder zeichneten sich ab. Zusätzlich berichtete der Patient über Probleme beim Sprechen, die durch den Knochenabbau im Bereich der seitlichen Schneidezähne und die

ANZEIGE

Kaufen Sie Legierungen noch zu teuer ein?



Sparen Sie mit Edelmetall-Dentallegierungen der

edelmetall+ recycling
halbzeuge + handel

m&k gmbh
Im Camisch 49
07768 Kahla
Fon 036424/81128
www.mkedelmetall.de

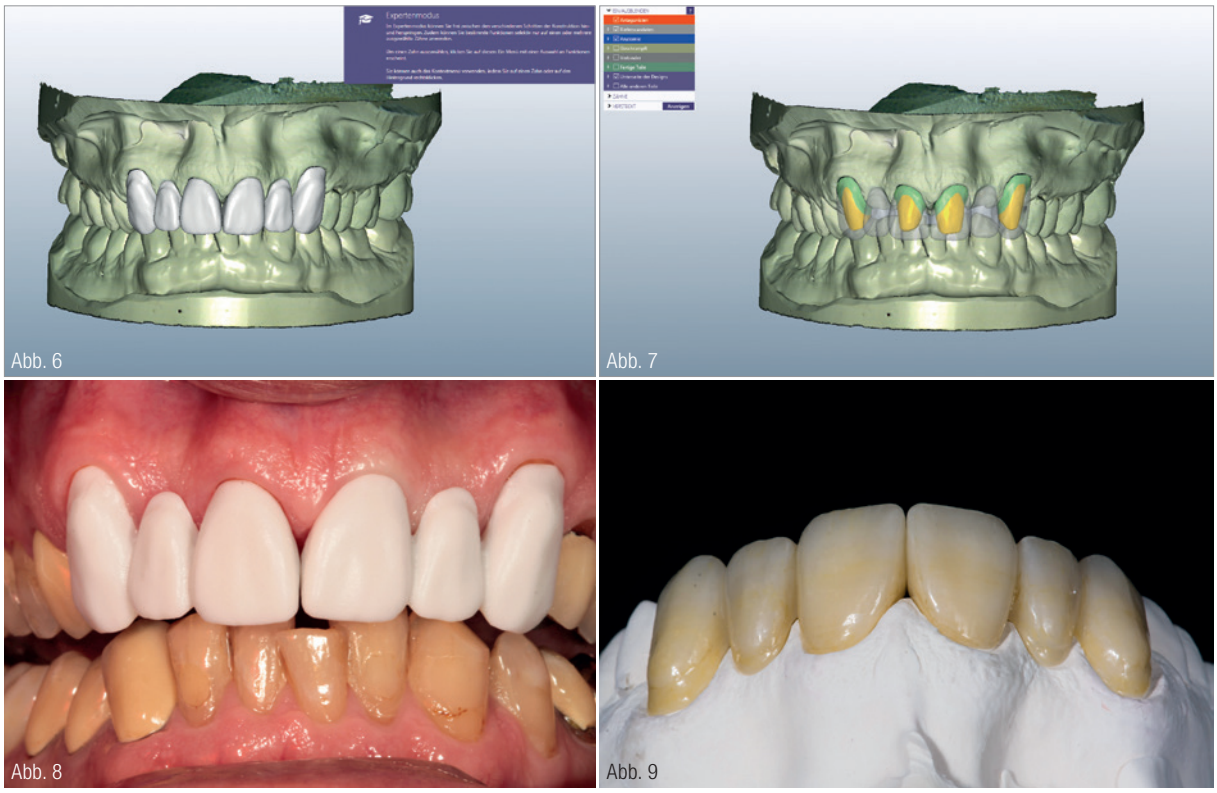

Abb. 6: Vollanatomische Konstruktion der beiden Brücken. Abb. 7: Blick auf die Gestaltung der Restaurationsinnenseiten. Abb. 8: Mock-up aus Wachs im Patientenmund. Abb. 9: Monolithische Brücken auf dem Modell. Abb. 10: Ansicht der fertiggestellten Restaurationen vor schwarzem Hintergrund.

dadurch entstandenen Hohlräume unter den Brückengliedern verursacht wurden.

Aus diesen Gründen wurde entschieden, die Restaurationen zu ersetzen. Da alle Versorgungen in der ästhetischen Zone auszutauschen waren, erschien dieser Fall prädestiniert für den Einsatz von Lava Esthetic Zirkoniumoxid, das zur IDS 2017 eingeführt wurde. Unser Ziel war es, speziell das ästhetische Potenzial des für die Herstellung monolithischer Restaurationen entwickelten Werkstoffs zu beurteilen.

Erste Behandlungssitzung

Bei der Entfernung der bestehenden Versorgungen fiel auf, dass der Zement, der zur Befestigung der Metallkeramikbrücke eingesetzt worden war, nicht vollständig ausgeflossen war (Abb. 4). Dies hatte zwar im vorliegenden Fall keinerlei Probleme verursacht, kann aber zu unklaren Beschwerden führen. Darum sollte darauf geachtet werden, stets ausreichend Zement in die Restauration zu applizieren. Nach der vollständigen Entfernung der Brücken und Nachpräparation der Pfeilerzähne erfolgte die Zahnfarbbestimmung mit der VITA classical A1 – D4-Farbskala. Zur optimierten Kommunikation im Team werden grundsätzlich bei diesem Arbeitsschritt digitale Fotos aufgenommen, die mit der Bestellung an das zahntechnische Labor gesendet werden (Abb. 5). Zur Vorbereitung für die Abformung wurde ein Retraktionsfaden in den Sulkus gelegt. Es folgte die Anwendung von 3M ESPE Impregum Penta H DuoSoft und Impregum Garant L DuoSoft Abformmaterialien in der Doppelmischtechnik. Um den aktuellen Hygieneanforderungen des Robert Koch-Instituts zu entsprechen, kommen für diese Abformungen in unserer Praxis ausschließlich Einweglöffel zum Einsatz (3M Impression Tray).

Laborprozess mit Formcheck

Im Labor Hannker Dental in Hüde wurde ein Gipsmodell hergestellt und digitalisiert. Diese Grundlage diente der virtuellen Konstruktion des Zahnersatzes (Abb. 6 und 7). Im vorliegenden Fall lag die besondere Herausforderung darin, dass der Patient in seiner Freizeit Posaune spielt und Angst davor hat, dass eine Veränderung der Form seiner Frontzähne den Blasdruck verändern und so zu Einschränkungen bei der

Abb. 11: Einprobe der Brücke im 2. Quadranten. Abb. 12: Befestigung mit 3M ESPE RelyX Unicem 2 Selbstadhäsiver Composite-Befestigungszement. Abb. 13: Überschussentfernung nach Kurzzeit-Lichtpolymerisation.

Ausübung dieses Hobbys führen könnte. Darum lautete die Aufgabenstellung, die Form der ursprünglichen Versorgung so präzise wie möglich nachzubilden. Da jedoch keine Situationsabformung vorlag, wurden Fotos der Ausgangssituation bei der Planung mit einbezogen. Außerdem wurden die Restaurationen vorab aus Wachs gefertigt, um die Zahnformen intraoral evaluieren zu können (Abb. 8).

Die Zahnformen wurden in der Software minimal angepasst, bevor dann die Fertigung der Brücken aus einem Lava Esthetic Zirkoniumoxid-Rohling (18 mm Höhe) in der Farbe A3 erfolgte. Eine individuelle Textur wurde mit Gummipolierern im vorgesinterten Material erzeugt – dies ist einfacher als eine Oberflächenbearbeitung nach

ANZEIGE

ABOSERVICE
Zahntechnische Medien

Inspiration und Know-how für das zahntechnische Handwerk

BESTELLUNG AUCH ONLINE MÖGLICH

www.oemus.com/abo

Fax an 0341 48474-290

Ja, ich möchte die Informationsvorteile nutzen und sichere mir folgende Publikationen bequem im günstigen Abonnement:

☐ ZWL Zahntechnik Wirtschaft Labor	6 x jährlich	36,– Euro*
☐ digital dentistry	4 x jährlich	44,– Euro*
☐ ZT Zahntechnik Zeitung	12 x jährlich	55,– Euro*

Widerrufsbelehrung: Den Auftrag kann ich ohne Begründung innerhalb von 14 Tagen ab Bestellung bei der OEMUS MEDIA AG, Holbeinstraße 29, 04229 Leipzig schriftlich widerrufen. Rechtzeitige Absendung genügt. Das Abonnement verlängert sich automatisch um 1 Jahr, wenn es nicht fristgemäß spätestens 6 Wochen vor Ablauf des Bezugszeitraumes schriftlich gekündigt wird.

Name / Vorname

Telefon / E-Mail

Unterschrift

Stempel

ZWL 5/17

* Preise verstehen sich inkl. MwSt. und Versandkosten.

OEMUS MEDIA AG

Holbeinstraße 29 · 04229 Leipzig · Tel.: 0341 48474-201 · grasse@oemus-media.de

Abb. 14: Behandlungsergebnis – Gesamtansicht. Abb. 15: Detailansicht der Restaurationen drei Wochen nach deren Eingliederung. Abb. 16: Ansicht von lateral.

dem Sintervorgang, wenn der Werkstoff seine finale Festigkeit erreicht hat. Eine Anpassung erfordert jedoch auch in diesem Zustand deutlich weniger Aufwand als die Bearbeitung von tetragonalem Zirkoniumoxid. Final wurden mit Malfarben (IPS Ivocolor, Ivoclar Vivadent) individuelle farbliche Akzente gesetzt und die Versorgungen schließlich glasiert. Die Abbildungen 9 und 10 zeigen die fertiggestellten Versorgungen im Labor.

Finale Behandlungssitzung

Bei der Einprobe im Patientenmund bestätigte sich die zu erwartende präzise Passung, und auch die gewünschte Umsetzung der Form war geglückt (Abb. 11). Somit konnte direkt die definitive Befestigung mit 3M ESPE RelyX Unicem 2 Selbstadhäsiver Composite-Befestigungszement (in der Farbe A2) erfolgen (Abb. 12). Der klinisch bewährte Zement ist aufgrund seiner besonders einfachen Anwendung beliebt – Arbeitsschritte wie das Ätzen, Primen und Bonden entfallen vollständig. Während bei Silikatkeramiken mit geringerer Festigkeit die adhäsive Befestigung empfohlen wird, um durch höhere Haftkräfte die Versorgungen zusätzlich zu stabilisieren, ist bei Lava Esthetic Zirkoniumoxid die Anwendung des selbstadhäsiven Zements vollkommen ausreichend. Die Überschüsse lassen sich am besten nach kurzer Lichthärtung (rund eine Sekunde) mit einer Sonde entfernen (Abb. 13).

Die Abbildungen 14 bis 16 zeigen das Behandlungsergebnis. Mit diesem war der Patient nicht nur optisch zufrieden: Bei einem Test zeigte sich, dass er weiterhin problemlos Posaune spielen kann, ohne sich auf einen veränderten Blasdruck einstellen zu müssen. Auch die phonetischen Schwierigkeiten (Zischlaute beim Sprechen) konnten erfolgreich behoben werden. Bereits wenige Tage nach der definitiven Befestigung der Restaurationen zeigten sich reizlose Weichgewebeverhältnisse.

Beurteilung des ästhetischen Potenzials

Bei Lava Esthetic Zirkoniumoxid handelt es sich um ein Material, das in seinen optischen Eigenschaften denen eines natürlichen Zahns für uns überraschend nahekommt. Dafür sorgen die hohe Transluzenz, der gradierte Farbverlauf und die in die Struktur integrierte und darum aus der Tiefe wirkende Fluoreszenz. Letztere hat nicht nur unter Schwarzlicht einen positiven Effekt, sondern wirkt sich auch vorteilhaft auf die Farbwirkung der Restaurationen bei Tageslicht aus. Im Gegensatz zu fluoreszierenden Glasurmassen bieten die Fluoreszenzadditive zudem den Vorteil, dass durch Modifikationen oder natürliche Verschleißprozesse keinesfalls ein ungleichmäßiger Abtrag erfolgt.

Vor dem Hintergrund einer steigenden Nachfrage nach monolithisch einsetzbaren Werkstoffen ist das neue kubische Zirkoniumoxid als sinnvolle Ergänzung des bestehenden Materialportfolios anzusehen, das in bestimmten Situationen selbst für den Einsatz im Frontzahnbereich geeignet ist.

* 3-Punkt-Biegefestigkeit nach ISO 6872:2015.

INFORMATION

ZA Frank Tussing
Zahnarztpraxis Frank Tussing
Zahngesundheit und Ästhetik
Ludwigstraße 38
35390 Gießen
Tel.: 0641 71305
zahnarzt-tussing@t-online.de
www.zahnarzt-giessen.de

Infos zum Autor

INFORMATION

ZTM Christian Hannker
Hannker Dental GmbH
Ludwig-Gefe-Straße 28
49448 Hüde
Tel.: 05443 929829
info@hannker-dental.de
www.hannker-dental.de

Infos zum Autor

dental bauer

dental bauer – kompetent und persönlich

seit 125 Jahren

Als führendes Familienunternehmen im deutschsprachigen Dentalmarkt beraten wir Sie als Ihr Fachhändler nicht nur bei der Auswahl von Produkten namhafter Hersteller, sondern gewährleisten darüber hinaus ein fundiertes Know-how in allen Fragen rund um den Dentalbedarf. Individualität und Persönlichkeit ersetzen bei uns anonymes Konzerndenken – jede einzelne Kundenanforderung besitzt oberste Priorität. Eine offene Kommunikation und eine hohe Kundenorientierung ist uns dabei besonders wichtig.

Erfahren Sie mehr über das Komplettsortiment, das Fortbildungsprogramm sowie aktuelle Aktionen unter **www.dentalbauer.de**

dental bauer – Ihr Spezialist für:

- Dienstleistungen bei Praxis- und Laborplanung, Umbau, Modernisierung
- *exist*KONZEPT[db] – Professionelle Beratung bei Praxisabgaben und Existenzgründungen
- Unterstützung bei der Umsetzung von gesetzlichen und behördlichen Vorgaben mit **PRO**KONZEPT®
- **INOX**KONZEPT® – der neue Maßstab für sichere Aufbereitung
- hochwertige Dentalprodukte und umfassende Servicelösungen
- qualifizierte Reparatur, Wartung sowie sicherheitstechnische Kontrolle gemäß MPBetreibV
- zeit- und kostensparende Bestellung im Onlineshop www.dentalbauer.de
- fachkundige Beratung für CAD/CAM und digitale Technologien
- breitgefächertes Fortbildungsprogramm für Behandler, Praxisteams, Assistenzzahnärzte und Zahntechniker
- attraktive Finanzierungsmodelle – individuell zugeschnitten auf den Bedarf von Praxis- und Laborbetreibern
- Beratung vor Ort an 28 Standorten

INOXKONZEPT® designed by dental bauer PROKONZEPT® dental bauer *exist*KONZEPT[db] durchstarten mit dental bauer

dental bauer GmbH & Co. KG
Ernst-Simon-Straße 12
72072 Tübingen

Tel +49 7071 9777-0
Fax+49 7071 9777-50
info@dentalbauer.de

www.dentalbauer.de