Strukturerhaltende, unterdimensionierte Aufbereitungstechnik

| Dr. Stefan Hümmeke, Dr. Christoph Gaertner

Der implantatprothetische Ersatz bei Nichtanlage stellt in mehrerlei Hinsicht eine therapeutische Herausforderung dar. Voraussetzung für eine erfolgreiche und ästhetisch zufriedenstellende Versorgung ist die physiologische Breite der Lücke, wozu häufig eine kieferorthopädische Vorbehandlung erforderlich ist. Die transversale Dimension des Alveolarfortsatzes ist jedoch häufig kompromittiert, da die für eine regelrechte Ausprägung erforderliche funktionelle Belastung nicht stattgefunden hat. Das neuartige Design des NobelActive™ Implantats erlaubt eine strukturerhaltende, unterdimensionierte Aufbereitungstechnik bei gleichzeitiger Erzielung einer hohen Primärstabilität zur sicheren Sofortversorgung.

Der damals 17-jährige Patient stellte sich erstmalig vor zwei Jahren aufgrund einer Schaltlücke Regio 12 bei Nichtanlage des Zahnes in unserer Klinik vor. Vor Beginn der implantatprothetischen Rehabilitation wurde der Abschluss des skelettalen Wachstums abgewartet und die Lücke kieferorthopädisch auf die Breite des kontralateralen lateralen Inzisivus verbreitert. Die prothetische Interimsversorgung erfolgte durch einen Modellgussersatz.

Abb. 1: Symmetrisch ausgeformter Zahnbogen bei Nichtanlage 12, nach Abschluss der kieferorthopädischen Vorbehandlung.

Klinische Ausgangssituation

Dank der erfolgreichen kieferorthopädischen Vorbehandlung konnte die Schaltlücke Regio 12 regelrecht erweitert und somit eine Symmetrie des Zahnbogens realisiert werden (Abb. 1). Die deutliche vestibuläre Einziehung des Alveolarfortsatzes ist bei Nichtanlage eines Zahnes typisch und ist das klinisch erkennbare Korrelat des hypoplastisch ausgebildeten Alveolarknochens (Abb. 2).

Operatives Vorgehen

Der operative Zugang erfolgt durch eine sulkulär fortgeführte krestale Inzision, wodurch sich eine suffiziente Übersicht ergibt, ohne dass ästhetisch störende Narbenzüge entstehen (Abb. 3). Der knöcherne Alveolarfortsatz zeigt sich zwar für eine Nichtanlage relativ gut ausgebildet, jedoch mit der erwartungsgemäßen vestibulären Einziehung (Abb. 4). Um den vorhandenen Knochen optimal zu nutzen, wird eine möglichst substanzerhaltende Implantatbettaufbereitung gefordert, ohne den Knochen durch forcierte Osteotomtechnik übermäßig zu traumatisieren. Das neuartige Design des NobelActive™ Implantats ermöglicht speziell im weichen Knochen eine in Relation zum Implantatdurchmesser unterdimensionierte Implantatbettaufbereitung, da der stark konische Kern des Implantates, in Verbindung mit dem spezifischen progressiven Kompressionsgewinde, zu einem graduellen Osteotomeffekt führt (Abb. 5).

Zur Aufbereitung des Implantatlagers für das vorgesehene NobelActive™ Internal-Implantat der Dimension 4,3 x 15 mm sind zwei Präparationsschritte nach Ankörnung der Position ausreichend. Im ersten Präparationsschritt erfolgt die standardmäßige Bohrung mit einem 2-mm-Bohrer bis zur Insertionstiefe (Abb. 6). Zur finalen Aufbereitung ist dann, bei der vorhandenen weichen Knochenstruktur, lediglich noch die Erweiterung mit dem 2,4/2,8-mm-Stufenbohrer erforderlich (Abb. 7).

Der vorhandene Knochen wird somit nur wenig durch ablative Aufbereitung abgetragen und bleibt als Basis für die geplante provisorische Sofortversorgung optimal erhalten.

Wichtig: Die angewendete unterdimensionierte Aufbereitung ist eine spezielle Technik zur Nutzung des Implantatpotenzials im hier vorhandenen weichen

DENTALZEITUNG

B V D Fachhandelsorgan des Bundesverbandes Dentalhandel e.V.

Labor/Praxis

Name

Straße

PLZ/Ort

Telefon

Fax

E-Mail

☐ **Ja, ich möchte das Probeabo beziehen. Bitte liefern Sie mir die nächste Ausgabe frei Haus.**

Soweit Sie bis 14 Tage nach Erhalt der kostenfreien Ausgabe keine schriftliche Abbestellung von mir erhalten, möchte ich die ***DENTALZEITUNG*** im Jahresabonnement zum Preis von 34 EUR inkl. gesetzl. MwSt. und Versand beziehen. Das Abonnement verlängert sich automatisch um ein weiteres Jahr, wenn es nicht 6 Wochen vor Ablauf des Bezugszeitraumes schriftlich gekündigt wird (Poststempel genügt).

Datum/Unterschrift

Widerrufsbelehrung: Den Auftrag kann ich ohne Begründung innerhalb von 14 Tagen ab Bestellung bei der OEMUS MEDIA AG, Holbeinstraße 29, 04229 Leipzig schriftlich widerrufen. Rechtzeitige Absendung genügt.

Unterschrift

OEMUS MEDIA AG

Abonnement-Service
Holbeinstraße 29
04229 Leipzig
Tel.: 03 41/4 84 74-2 00
Fax: 03 41/4 84 74-2 90
E-Mail: grasse@oemus-media.de
www.oemus.com

oemus

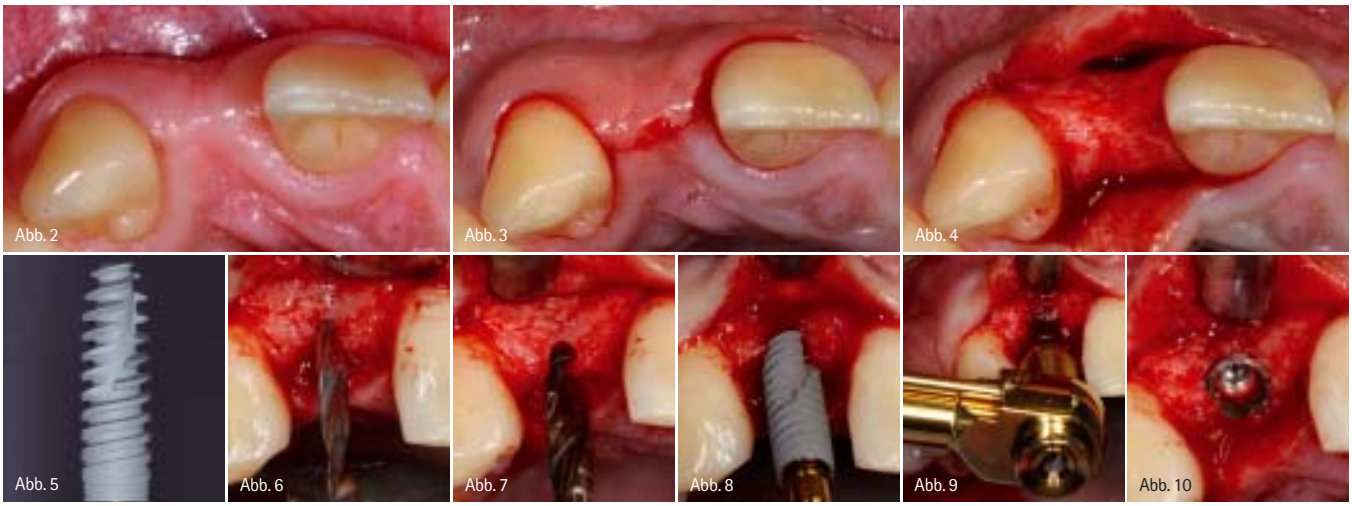

Abb. 2: Klinisch bereits erkennbares Defizit des transversalen Knochenangebotes. – Abb. 3: Krestale Inzision mit sulkulärer Erweiterung. – Abb. 4: Knöcherner Alveolarfortsatz mit vestibulärer Einziehung. – Abb. 5: Innovatives Design des NobelActive™ Implantats mit stark konischem Kern und spezifischer progressiver Gewindegeometrie. – Abb. 6: Erster Bohrschritt: 2-mm-Bohrung. – Abb. 7: Zweiter Bohrschritt: 2,4/2,8-mm-Stufenbohrer. – Abb. 7: Zur finalen Aufbereitung ist lediglich eine Erweiterung mit dem 2,4/2,8-mm-Stufenbohrer erforderlich. – Abb. 8: Implantatinsertion des 4,3 mm durchmessenden NobelActive™ Internal Implantats nach Ø 2,8 mm Aufbereitung. – Abb. 9: Finale Implantatpositionierung mit bis zu 70 Ncm Insertionsdrehmoment. – Abb. 10: Dank „Korkenziehereffekt": Zirkumferent dicht anliegender Knochen trotz Verjüngung des Implantates im Halsbereich.

Knochen und stellt eine Abweichung gegenüber dem Protokoll zur Anwendung im harten Knochen dar!

Trotz der deutlich unterdimensionierten Aufbereitung erfolgt die Insertion des Implantats sicher und präzise. Möglich wird dies durch die spezielle Konfiguration des NobelActive™ Implantates im appikalen Bereich. Der Durchmesser des Implantatkerns ist aufgrund seiner Konizität appikal deutlich verjüngt und die hier weit ausladenden und in diesem Bereich scharfen Gewindeflanken bewirken einen sicheren Ansatz und eine gute initiale Führung bei der Insertion (Abb. 8).

Der Osteotomeffekt durch den stark konischen Kern in Verbindung mit dem progressiven Gewindedesign bewirkt bei unterdimensionierter Aufbereitung auch im weichen Knochen eine sehr hohe Primärstabilität des Implantates, sodass die letzten Umdrehungen bei der Implantatinsertion mit einer speziellen, bis 70 Ncm kalibrierten Ratsche durchgeführt werden (Abb. 9).

Interessant zu beobachten ist, dass der Knochen auch im Halsbereich dem Implantat bündig anliegt, obgleich sich der Implantatdurchmesser im Halsbereich verjüngt. Dies liegt zum Teil an der Elastizität des Knochens, vor allem aber an der Gewindegeometrie des Implantates, die einen „Korkenziehereffekt" bewirkt (Abb. 10). Darüber hinaus bietet die NobelActive™-Implantatgeometrie speziell im weichen Knochen die einzigartige Möglichkeit, die Achse des Implantates bei der Insertion zu korrigieren (Abb. 11).

Augmentation

Aus ästhetischen Gründen wird im Bereich der vestibulären Einziehung eine Augmentation mit xenogenem Material (Bio-Oss® Collagen, Firma Geistlich) durchgeführt. Die Einbettung der Bio-

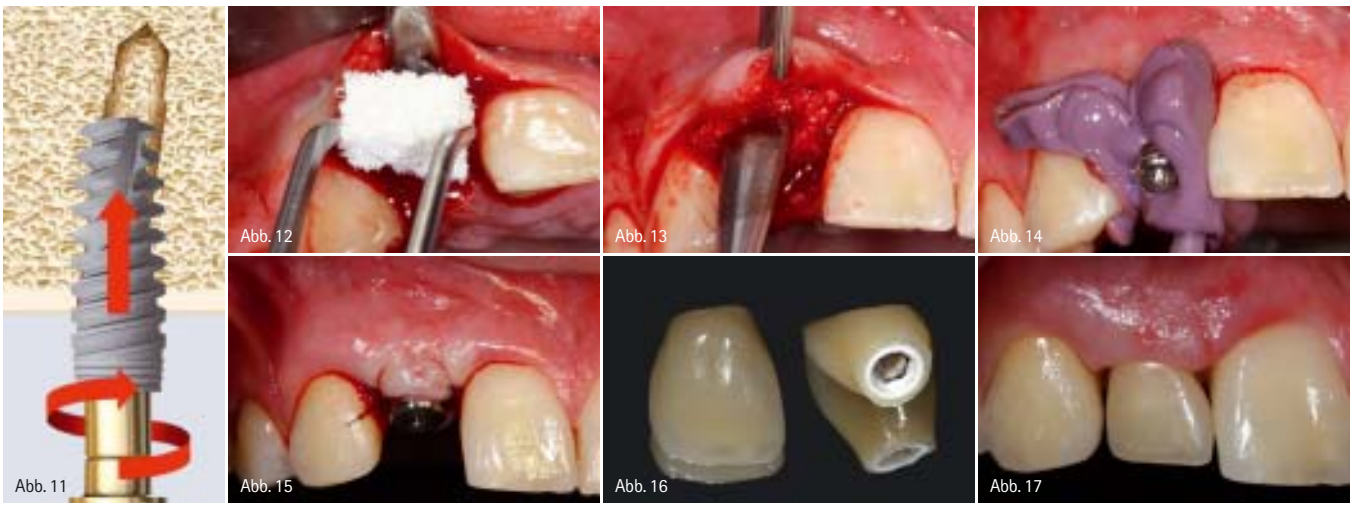

Abb. 11: Schematische Darstellung zur möglichen Änderung der Insertionsrichtung des Implantates. – Abb. 12: Vestibuläre Augmentation mit xenogenem Knochenersatzmaterial (Bio-Oss® Collagen). – Abb. 13: Gute Adaptierbarkeit des Materials nach Sättigung mit Eigenblut. – Abb. 14: Aufgeschraubter Abdruckpfosten zur Abdrucknahme mit Impregum™. – Abb. 15: Eingesetztes 5-mm-Healing-Abutment und Nahtverschluss mit zwei Einzelknopfnähten. – Abb. 16: Auf Konfektionsteil des Immediate Temporary Abutments gefertigte Interimskrone. – Abb. 17: Temporäres Abutment vor Platzierung der Krone.

Oss®-Partikel in eine kollagene Matrix bewirkt eine bessere initiale Stabilität des Materials und macht den Einsatz einer zusätzlichen Barrieremembran überflüssig (Abb. 12 und 13).

Provisorische Versorgung

Nach Insertion eines Abdruckpfostens und Wundverschluss durch zwei Einzelknopfnähte erfolgt unmittelbar postoperativ die Abdrucknahme mit Impregum™ (Firma 3M ESPE) und einem konfektionierten Löffel zur Herstellung eines laborgefertigten Provisoriums (Abb. 14). Der Abdruckpfosten wird dann bis zur Eingliederung der provisorischen Krone gegen ein 5-mm-Healing Abutment ausgetauscht (Abb.15).
Als Basis für die provisorische Krone wird das Immediate Temporary Abutment von Nobel Biocare verwendet. Bei diesem parallelwandigen Abutment wird die provisorische Krone aus Komposit auf eine aufsteckbare Kunststoffhülse geschichtet (Abb. 16). Vorteilhaft ist, dass dieses Konfektionsteil eine ausreichende Friktion auf dem Abutment besitzt, sodass eine Zementierung in der Regel nicht erforderlich ist (Abb. 17 bis 19).

Abb. 19

Abb. 18

Abb. 18: Durch einfaches Aufstecken eingegliederte Interimskrone. – Abb. 19: Radiologische Kontrolle des eingebrachten NobelActive™ Implantats mit Interimskrone.

Fazit

Das innovative Design des NobelActive™ Implantats bietet neuartige Möglichkeiten der substanzerhaltenden Implantatbettaufbereitung und ermöglicht die Erzielung hoher Primärstabilität gerade auch im schwachen Knochenlager. Erst eine variable, der Knochenqualität angepasste, Aufbereitungs- und Insertionstechnik ermöglicht unter Beachtung biologischer Prinzipien die volle Nutzung des Implantatpotenzials, dass zudem auch Korrekturen der Insertionsrichtung ermöglicht.

kontakt.

Dr. Stefan Hümmeke
Dr. Christoph Gaertner
ImplantatCentrum Osnabrück
Prof. Dr. Dr. E. Esser
Am Finkenhügel 3
49076 Osnabrück
E-Mail: s.huemmeke@icosnet.de

ANZEIGE