

# Wundheilungsstörung nach einer Zahnextraktion

| Dr. Hans Sellmann

Als *Restitutio ad integrum* bezeichnet man in der Medizin die vollständige Ausheilung einer Krankheit oder Verletzung, die den unversehrten Zustand des Körpers wiederherstellt. Im Gegensatz dazu steht eine Defektheilung, bei der zum Beispiel eine Narbe zurückbleibt. Und: Eine Wunde ist die Trennung des Gewebes zusammenhangs an äußeren oder inneren Körperoberflächen mit oder ohne Gewebeverlust. Zumeist ist sie durch äußere Gewalt verursacht.

Primär heilende Wunden trifft man bei sauberen Wunden, deren Ränder nicht klaffen. Sekundär heilende Wunden sind solche, bei denen ein Gewebsdefekt vorliegt, den der Körper durch neu zu bildendes Bindegewebe schließen muss, bzw. solche, bei denen eine Verkeimung vorliegt, welche die primäre Heilung verhindert. Die Keimart kann durch einen Wundabstrich identifiziert und hierbei auch die Wirksamkeit von Antibiotika mittels Antibio- oder Resistogramm vorhergesagt werden. Dies aber ist für die zahnärztliche Praxis nur bedingt möglich. Können wir denn ein Antibiotogramm erstellen lassen, wenn ein Patient mit einem *Dolor post extractionem* zu uns kommt? Die Wundheilung ist ein natürlicher biologischer Prozess und beginnt bereits Minuten nach der Wundsetzung, wie mit enzymhistochemischen Verfahren nachgewiesen werden konnte. Dem Arzt obliegt es, Beschwerden wie Wundschmerz zu lindern, einer Komplikation oder Infektion vorzubeugen, eine Verzögerung zu verhindern und das kosmetische Resultat so optimal wie möglich zu gestalten. Eine echte Wundheilungsbeschleunigung gibt es noch nicht. Natürlich obliegt es dem Zahnarzt, die Bedingungen für eine Wundheilung zu optimieren. Aber was ist, wenn der Patient dabei nicht „mitspielt“? Etwa ein Prozent unserer Patienten erleiden nach einer Zahnextraktion eine Wundheilungsstörung. Diese Wundheilungsstörung

bezeichnen wir im zahnärztlichen Sprachgebrauch als *Dolor post extractionem*, kurz „*Dolor post*“, „*Osteitis alveolaris*“, „*Alveolitis sicca*“ oder trockene Alveole. In der englischsprachigen Literatur lautet der Begriff „*Dry socket*“. Wenn Sie das Stichwort „*Alveolitis sicca*“ in der großen Internet-Enzyklopädie Wikipedia eingeben, können Sie einen ausgezeichneten Aufsatz zu diesem Problem lesen. *Socketol* wird darin als „effektive“ Therapie erwähnt.

Das „*sicca*“, „trocken“ oder „*dry*“ bezeichnet sehr genau das, was wir manchmal bei unseren Patienten schon relativ kurz nach der Extraktion eines Zahnes vorfinden. Bei dem *Dolor post* handelt es sich zwar um eine Entzündung, diese aber geht normalerweise ohne eine Vereiterung oder Abszessbildung vor sich. Der Schmerz ist praktisch das einzige Entzündungszeichen. Dieser Schmerz jedoch ist äußerst heftig. Normale Analgetika helfen da zumeist nicht weiter.

## Verlust des Koagulums

Die Wundheilung nach einer Zahnextraktion erfolgt normalerweise im Rahmen der Sekundärheilung. Darunter verstehen wir eine Spontanheilung mit breiter Narbenbildung. Die Alveole blutet voll und es bildet sich ein Koagulum in der Alveole, das nach einigen Tagen von einwachsenden kleinen Blutgefäßen durchzogen wird. Später wandelt es sich über das Zwischenstadium Granulationsgewebe in ein Narbengewebe

um. Manchmal aber bildet sich kein stabiles Koagulum in der Alveole bzw. es zerfällt wieder. Dafür gibt es mehrere Gründe:

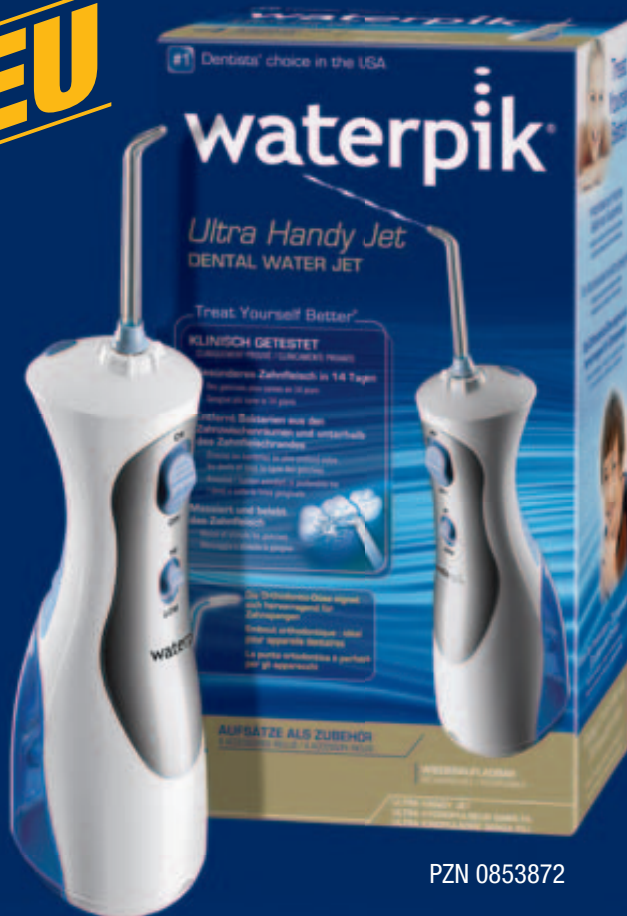- 1) Der Blutpfropf schrumpft nach einigen Stunden grundsätzlich etwas. Ist die ursprüngliche Wunde groß, kann im Randbereich ein Spalt entstehen. In diesen dringen Bakterien ein und zersetzen das Blutgerinnsel.
- 2) Das Koagulum wird durch starke chemische oder mechanische Reize angegriffen und zerfällt.
- 3) Manchmal denken unsere Patienten, die gelbliche Fibrinschicht sei Eiter und entfernen sie.
- 4) Auch kann das Koagulum mit dem Aufbisstopfer aus der Wunde gerissen werden, z.B. wenn wir nicht, wie das empfohlen wird, eine Isolierschicht aufgebracht haben.
- 5) Der wesentlichste Grund aber ist ein Nichtbefolgen unserer Verhaltensmaßregeln für die Zeit nach der Extraktion.
- 6) Auch eine fehlende orale Antisepsis begünstigt die Wundinfektion.
- 7) Nicht zuletzt ist die geschwächte Abwehrlage unseres Patienten ein weiterer Grund für diese Komplikation.

Heutige Hygienestandards, insbesondere nach der Einführung der neuen Richtlinien des RKI für die Aufbereitung unserer Instrumente, lassen die Wahrscheinlichkeit, dass ein *Dolor post* aus der Anwendung „schmutziger“ Instru-

# Innovation und Perfektion für Ihre Patienten. Von Waterpik® – dem Mundduschen-Pionier.

## Waterpik® Munddusche Ultra Handy Jet WP-450E

**NEU**



PZN 0853872

Innovative Handy Munddusche mit integriertem Akku und Wassertank. Die **Waterpik®** Munddusche Ultra Handy Jet WP-450E besitzt keinen Düsenschlauch oder störendes Elektrokabel und garantiert somit während der Anwendung volle Bewegungsfreiheit. Funktionales und komfortables Design plus optimaler Bedienkomfort sorgen für einfache, ergonomische Führung bei der Anwendung. Ideal – auch für unterwegs.

### Leistung und Ausstattung:

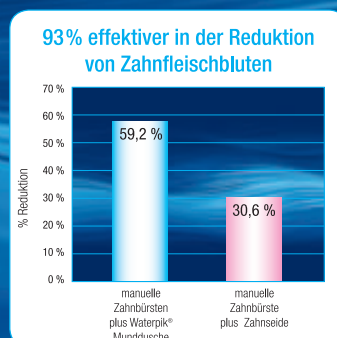
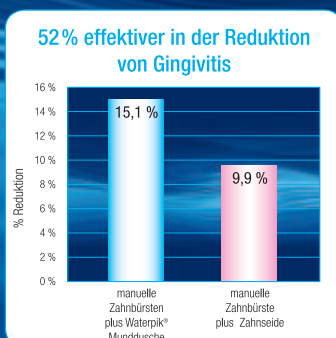
1.200 Pulsationen / Minute. Wassertank mit 120 ml Füllmenge, zweistufiger Wasserdruckregler, für Mundwasserzusätze geeignet. Gerät komplett mit Akku-Ladegerät, 6-sprachiger Gebrauchsanweisung, 1 Aufsteckdüse Standard, 1 Zungenreiniger, 1 Orthodontic-Spezialdüse, 1 Pik Pocket Subgingival-Düse. Damit ist eine optimale Versorgung für gesündere Zähne und gesünderes Zahnfleisch gewährleistet.

Maße wie abgebildet (BxTxH) in cm: 7 x 8 x 22.  
TÜV-Sicherheitsiegel. Garantie: 2 Jahre

## Effektiver als Zahnseide

Die Universität von Nebraska konnte in einer neuen wissenschaftlichen Studie nachweisen, im Vergleich zu Zahnseide sind Waterpik® Mundduschen für die Gesunderhaltung von Zähnen und Zahnfleisch signifikant wirkungsvoller.

Weitere Auskünfte von der deutschen Allein-Vertriebsgesellschaft für Waterpik medizinische Zahn- und Mundhygienegeräte:



**intersanté GmbH**  
Wellness, Health & Beauty

Berliner Ring 163 B  
D-64625 Bensheim  
Telefon 06251 - 9328 - 10  
Telefax 06251 - 9328 - 93  
E-mail info@intersante.de  
Internet www.intersante.de

\*) 1. Barnes CM et al. Comparison of irrigation to floss as an adjunct to toothbrushing: effect on bleeding, gingivitis and supragingival plaque. J Clin Dent 2005; 16(3):71-77. Based on facial surfaces measured at day 28.

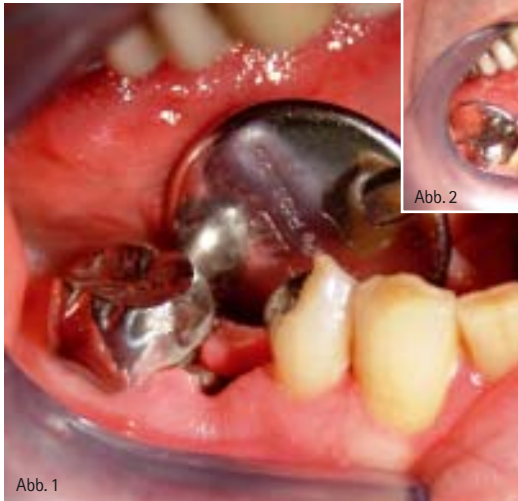
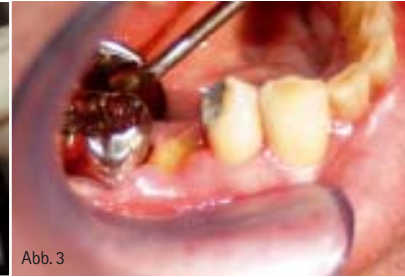
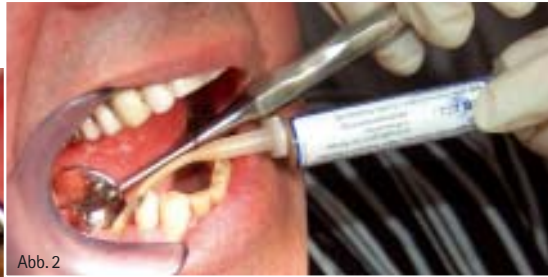Abb. 1: Extraktionsalveole Zahn 45 nach missglückter Endodontiebehandlung alio loco. Der Patient hatte sehr starke Schmerzen. Diese projizierte er auf den (unschuldigen) Zahn 46 und war nur schwer davon abzubringen, diesen sofort extrahieren zu lassen. – Abb. 2: Bereits eine nur einmalige Einlage mit Socketol beruhigte die Extraktionsalveole mit dem Dolor post. – Abb. 3: Und von einer Extraktion des 46 war plötzlich auch keine Rede mehr.



mente resultiert, hingegen gegen Null tendieren. Aber was auch immer die Ursache für die trockene Alveole sein mag, selbst wenn wir ganz genau wissen, dass der Patient schuld ist (zum Beispiel durch Rauchen), müssen wir zunächst helfen. Die Schmerzen eines Dolor post sind so heftig, dass ein Krankschreiben für ein bis zwei Tage, so lange bis unsere Therapie wirkt, durchaus gängige Praxis ist.

### Anwendung von Antibiotika

Über die Effektivität eines Antibiotikums zur Therapie eines Dolor post gehen die Meinungen weit auseinander. Selbst wenn wir es (adjuvant) einsetzen (Breitpektrumantibiose?), dauert es doch einige Zeit, bis es wirkt. Ich persönlich setze zur Therapie des Dolor post erfolgreich auf die Kombination einer Langzeitnarkose zur Schmerzausschaltung mit einer zusätzlich, wenn es erforderlich und die Wunde verkeimt ist, chirurgischen Revision. Diese geht mit einem „Anfrischen“ des denudierten Knochens und Beseitigung des infektiösen Alveoleninhalts einher. Und auf jeden Fall auf eine medikamentöse Einlage. Ich habe vor vielen Jahren Socketol® der Firma lege artis kennengelernt und wende es in den Fällen einer Wundheilungsstörung, wie sie oben beschrieben ist, an.

Socketol ist ein schmerzlinderndes und antiseptisches Arzneimittel zum Ein-

bringen in die trockene Alveole. Es enthält Lidocain, Phenoxyethanol, Thymol und Perubalsam. Die Anwendung ist ganz einfach, die Alveole wird zur Hälfte mit der Paste unter Gebrauch einer der Packung beigefügten Einwegkanülen gefüllt. Danach werden die Wundränder aneinandergedrückt. Gegebenenfalls lasse ich den Patienten an den nächsten Tagen so lange wiederkommen (und fülle die Alveole nach vorsichtiger Reinigung und Spülung mit Wasserstoffperoxid erneut auf), bis der akute Schmerz nachlässt und die Wundheilung von selbst vonstatten geht. Alternativ können Sie Socketol auch auf einem Gazestreifen aufgebracht in die Alveole einbringen. Wenn Sie an wissenschaftlichen Studien interessiert sind, empfehle ich Ihnen die Veröffentlichung von Rainer S. R. Buch et al. mit dem Titel „Dolor post extractionem“. Ein Sonderdruck dieser Studie kann bei lege artis, eventuell zusammen mit weiteren Informationen zu Socketol, angefordert werden.

Insgesamt kann sich die Wundheilung nach einer Alveolitis sicca über mehrere Wochen hinziehen, bis der gesamte Knochen von innen her wieder mit Schleimhaut überwachsen ist (sekundäre Granulation). Die akuten Beschwerden klingen allerdings bereits nach ein bis zwei medikamentösen Einlagen deutlich ab. Mit der Anwendung von Socketol vermeiden wir den üblen Geschmack martialischer Einlagen. Auch der Problematik einer Jodallergie beim Einsatz einer Jodoformtamponade gehen wir mit Socketol aus dem Weg. Auf eine eventuelle allergische Reaktion gegen Perubalsam achten wir dabei.

### Differenzialdiagnose

Der Name Alveolitis sicca bezeichnet den Ort (Alveole) und die Art der Erkrankung (Entzündung – itis). Die Bezeichnung „trocken“ (sicca) deutet auf die leere Alveole (ohne Koagulum) hin. Die Krankheitsbezeichnung Dolor post extractionem bezeichnet hingegen das

Hauptsymptom – den Schmerz. Vielleicht sollten wir aber sowieso besser vom Postextraktionssyndrom sprechen. Wir gebrauchen diesen Begriff dann, wenn eine begleitende Neuritis, eine Entzündung eines (peripheren) Nerven hinzukommt.

Differenzialdiagnostisch zum Dolor post müssen wir auch an eine Osteomyelitis denken. Sie kommt allerdings nur selten in Zusammenhang mit einer Zahnextraktion vor. Die Osteomyelitis tritt typischerweise als multipler Abszess mit multiplen Fisteln auf. Auch an eine Eröffnung der Kieferhöhle (Mund – Antrum – Verbindung) während der Extraktion ist zu denken. Wenn diese unentdeckt bleibt, weil kein NBE (Nasen-Blas-Ver-such – besser aber vorsichtiges Sondieren mit der Kleeblattsonde) durchgeführt wurde, kann es zu einer Entzündung der Kieferhöhle kommen. Allerdings sind die dabei auftretenden Schmerzen normalerweise nicht so stark.

Die schwierigste differenzialdiagnostische Abgrenzung ergibt sich aus gewöhnlichen postoperativen Schmerzen nach der Zahnextraktion. Besonders bei empfindlichen oder wehleidigen Patienten ist die sichere Abgrenzung oft unmöglich. Wenn Sie aber all das oben Gesagte beherzigen, werden Sie keine Fehldiagnose stellen. Und mit Ihren anästhesiologischen, chirurgischen und medikamentösen (Socketol) Maßnahmen dem schmerzgeplagten Patienten schnell Linderung verschaffen.

## kontakt.

### lege artis Pharma GmbH + Co KG

Breitwasenring 1  
72135 Dettenhausen  
Tel.: 0 71 57/56 45-0  
Fax: 0 71 57/56 45-50  
E-Mail: info@legeartis.de  
www.legeartis.de

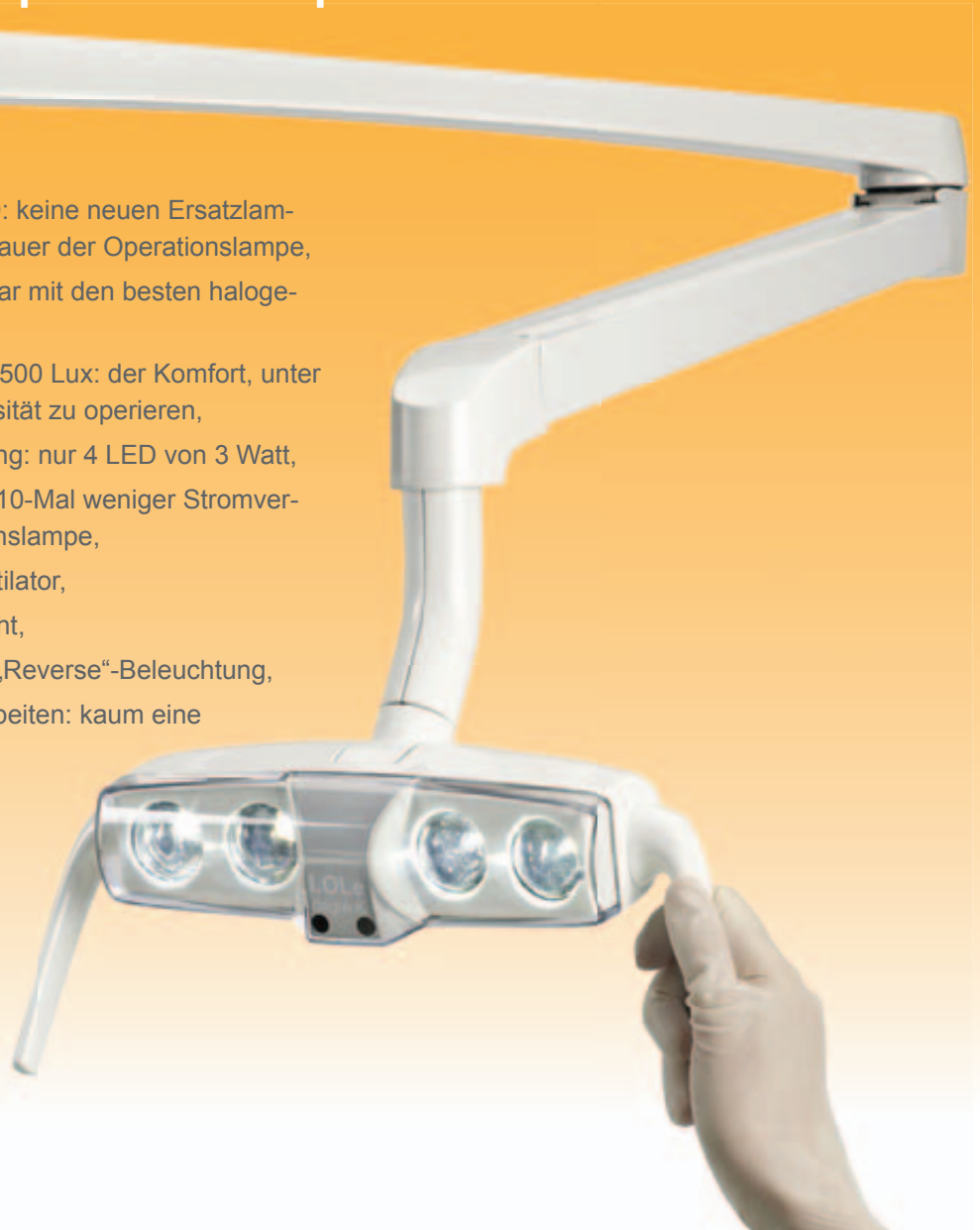# LOLe

## Operationslampe mit LED

- unbegrenzte Lebensdauer der LED: keine neuen Ersatzlampen während der ganzen Lebensdauer der Operationslampe,
- Lichtstärke und -qualität vergleichbar mit den besten halogenen Operationslampen,
- Tageslicht bei 6.500° Kelvin mit 28.500 Lux: der Komfort, unter einer hohen und weißen Lichtintensität zu operieren,
- keine merkbare Temperaturerhöhung: nur 4 LED von 3 Watt,
- ökologisch: nur 16 Watt, das heißt 10-Mal weniger Stromverbrauch als eine halogene Operationslampe,
- geräuschlose Benutzung: kein Ventilator,
- immer sauber: spray- und staubdicht,
- Arm mit großem Ausschlag für die „Reverse“-Beleuchtung,
- Möglichkeit die Composite zu bearbeiten: kaum eine Lichtwellenlänge von 470 nm.



MDD 93/42  
ISO 9680  
EN12464-1



**degré K**  
DIE MEISTER DES LICHTES

11, rue de la Cerisaie - F 75004 PARIS -  
tél : +33 1 71 18 18 63 - [german@degrek.com](mailto:german@degrek.com)

[www.degrek.com](http://www.degrek.com)

Neu ab Mai:

# hell wie der Leuchte des Tages



Implantologie - Chirurgie  
Kieferorthopädie  
Lichttherapie

- erster Beleuchtungskörper völlig in der Oberfläche desinfizierbar
- Dichtheit IP50 in Staub und in der Verdampfung von Sprays
- chirurgische Beleuchtungsanlage LUX +