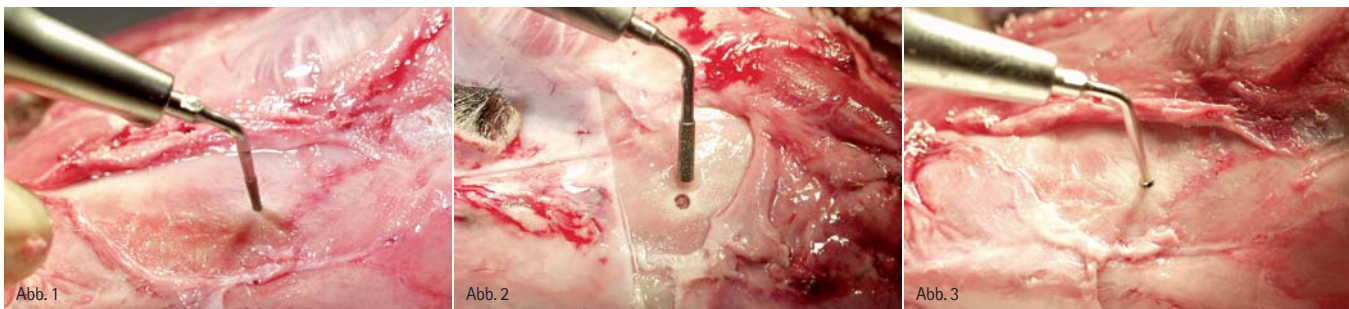


Minimalinvasive Methode zur internen Sinusbodenelevation

| Dr. Andreas Kurrek, OA Dr. Angelo Trödhan, Dr. Marcel A. Wainwright

Zusammenfassend zeigen die Autoren die einzelnen Schritte der Entwicklung eines neuen OP-Verfahrens zur internen Sinusbodenelevation mittels hydrodynamischem Kavitationseffekt unter Einsatz moderner Piezochirurgie auf. Der vorliegende Teil der Veröffentlichung beschäftigt sich mit der In-vitro-Vorbereitung bis hin zur angewandten OP-Technik.



Die Sinusbodenelevation hat sich in der augmentativen Chirurgie des Oberkiefers als Methode mit der höchsten Erfolgsrate etabliert. Mit der zunehmenden Akzeptanz von implantatgetragenen Zahnersatz in der Bevölkerung sieht sich der niedergelassene, implantologisch tätige Zahnarzt mit der Notwendigkeit konfrontiert, diese Operationstechnik zu erlernen und diese auch mit einem Minimum an Komplikationen, vor allem der Vermeidung von Rupturen der Kieferhöhlenschleimhaut, durchführen zu können. Zahlreiche minimalinvasive und offen-chirurgische Techniken müssen daher erlernt und beherrscht werden. Ziel der Forschungsgruppe Dr. Trödhan—Dr. Kurrek—Dr. Wainwright war es, eine minimalinvasive, chirurgische Technik unter Anwendung der gleichmäßigen Druckverteilung in Flüssigkeiten und Gasen und der Anwendung der Ultraschallchirurgie zur Erzeugung eines

hydrodynamischen Kavitationseffektes zur nahezu sicheren Vermeidung von Membranrupturen zu entwickeln. Im Gegensatz zu augmentativen Verfahren der absoluten Kammerhöhung mit freien Transplantaten aus anderen Körperregionen mit einer weitaus höheren Komplikations- und Verlustrate, findet die relative Kammerhöhung über eine Sinusbodenelevation auch eine höhere Patientenakzeptanz. Sie ist in der Praxis des niedergelassenen Zahnarztes durchführbar und verursacht im Gesundheitssystem auch die geringeren Kosten.

Ziel der Forschungsgruppe der Autoren war die Entwicklung eines OP-Instrumentariums und einer OP-Technik, die eine minimalinvasive Sinusbodenelevation beliebigen Ausmaßes mit geringster möglicher Gefahr der Ruptur der Membran erlaubt. In Anlehnung an etablierte Verfahren der offenen Sinusbodenelevation unter Anwendung der Ultraschallchirurgie wurden nach Kons-

truktionsplänen der Autorengruppe und schwingungstechnischen Berechnungen, mit Unterstützung des Instituts für Festkörperphysik der Technischen Universität Wien, ein Hochfrequenz-Instrumentensatz (TKW1–5) hergestellt, der eine atraumatische Ablösung der Kieferhöhlenschleimhaut von der Kompakta des Sinus maxillaris unter Ausnutzung eines ultraschallinduzierten Kavitationseffektes (hydraulische Stoßwellen, Hohlzug mit Bildung von Vakuumbblasen) ermöglicht.

Gleichzeitig wurde strikt darauf geachtet, die Dimensionen der Arbeitsspitzen mit einem maximalen Durchmesser von 3 mm so zu wählen, dass nach Indikation eine simultane Insertion von nahezu allen am Markt befindlichen Schrauben-Implantaten nach Einbringen des Augmentates möglich ist.^{1–33} Das komplette vorab theoretisch erarbeitete OP-Verfahren wurde anhand prälaminiärer Studien in vitro erprobt:

Gutes Aussehen, gesündere Zähne, festere Zahnfleisch, frischer Atem:

Waterpik® Munddusche Ultra WP-100E

Ihrer Mundhygiene zuliebe als Ergänzung zum täglichen Zähneputzen



€ 112,00*

*unverb. Preisempfehlung

Erhältlich unter der Pharmazentralnummer 3545786 in jeder Apotheke. Oder in ausgesuchten Fachgeschäften. Weitere Informationen auch bei dem deutschen Exklusivpartner.

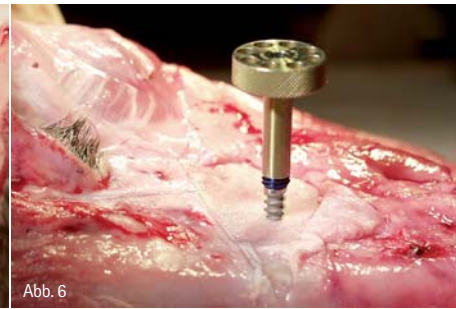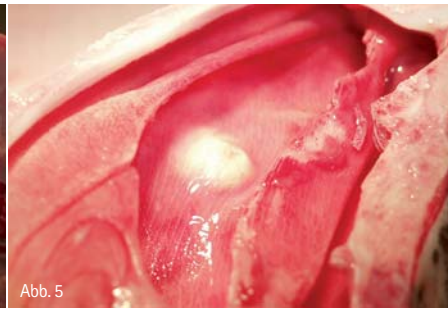
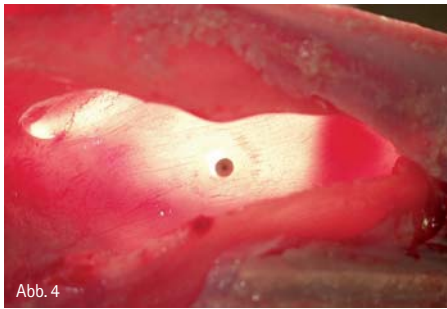
Effektiver als Zahnseide*

Waterpik® als Erfinder und weltgrößter Hersteller von Mundduschen ist Pionier und Experte in Sachen Mundduschen und seit über 40 Jahren die effizienteste und erfolgreichste Mundduschen-Marke der Welt. Mit über 42 wissenschaftlichen Studien der verschiedensten Universitäten konnte **Waterpik®** die Wirksamkeit seiner Mundduschen eindrucksvoll belegen.

Hinreißendes Design, ergonomisch optimal mit höchstem Bedienungskomfort. Leiser aber kräftiger Motor. 10-stufiger Wasserdruckregulierer, 1.200 Pulsationen / Minute. Komplett mit Standard- und Spezialaufsätzen im praktischen Aufbewahrungsfach. Zahnmedizinisch empfohlen besonders auch für Träger von Zahnspangen und Implantaten.

 **intersanté GmbH**
Wellness, Health & Beauty

intersanté GmbH • Berliner Ring 163 B • D-64625 Bensheim
Telefon: 06 25 1/93 28-0 • Fax: 06 25 1/93 28-93
E-mail: info@intersante.de • Internet: www.intersante.de



Schritt 1:

Mit dem konischen diamantierten und mit Messkala versehenen TKW1-Pilot wird eine „Pilotbohrung“ bis knapp (0,5 mm) an den Sinusboden gelegt (Abb. 1). Die notwendige Eindringtiefe kann entweder vorab mit einem Kalibrierungs- röntgen oder intraoperativ mit einem – vorzugsweise digitalen – Kleinbildröntgen mit einem dem TKW1-Pilot analogem Messstab erfolgen.

Schritt 2:

Mit den weiteren TKW2- und TKW3-Formern wird die Pilotbohrung erweitert. Der Gebrauch von Ultraschallinstrumenten erfolgt druckarm, ohne zusätzlichen Kraftaufwand des Operateurs.

Schritt 3:

Mit dem am Schaft diamantierten und apikal abgeflachten TKW4-Sinus Floor Cracker wird die Bohrung auf 3 mm erweitert und die Kortikalis zum Sinus perforiert (Abb. 2). Infolge dieses Arbeitsschrittes ist die Schneider'sche Membran nun gut sichtbar frei präpariert.

Schritt 4:

Mit der TKW5-Trumpet (Durchmesser 2,8 mm) (Abb. 3) wird in Impulsen von vier bis sechs Sekunden die Sinusbodenmembran unter Ausnutzung des

hydrodynamischen Kavitationseffektes eleviert (Abb. 4). Die Ablösung der Schneider'schen Membran erfolgt hierbei von der Trepanationsstelle gleichmäßig in zentrifugaler Ausdehnung. Die Autoren empfehlen an dieser Stelle den Einsatz eines Kollagenschwämmchens von 2 mm Dicke. Dieses wird vor Einbringen des Augmentates inseriert und dient der Vermeidung einer Membranruptur, um den an der Spitze der TKW5-Trumpet austretenden Wasserstrahl zu dispergieren.

Schritt 5:

Das Augmentat (allogenes Knochenersatzmaterial) wird eingebracht, wobei in dem abgebildeten Experiment 1 ccm Volumen gewonnen wurde (hier: zwei Ampullen Cerasorb M, Fa. curasan, à 0,5 ccm) (Abb. 5). Im Zuge dieses Einbringprozesses wurde alternierend das Augmentat mithilfe der TKW5-Trumpet unter Ultraschalleinwirkung verdichtet. Dies vereinfachte den Arbeitsschritt merklich und führte zu einer deutlich höheren Partikeldichte pro Rauminhalt. Erste klinische Nachuntersuchungen bei In-vivo-Anwendungen geben Anlass zur Vermutung, dass die ultraschallinduzierte Partikelverdichtung zu einer beschleunigten Osseoneogenese führen können. Dies ist jedoch noch anhand weiterer Studien und Histologien zu klären.

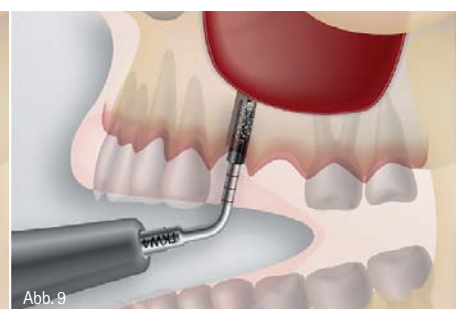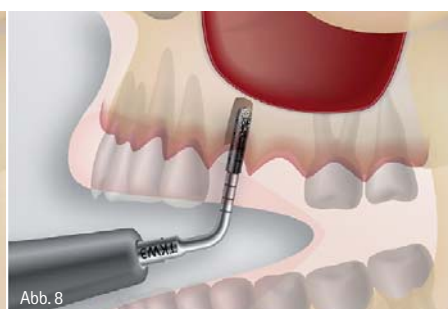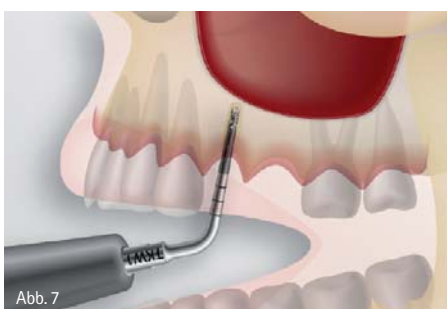
Schritt 6:

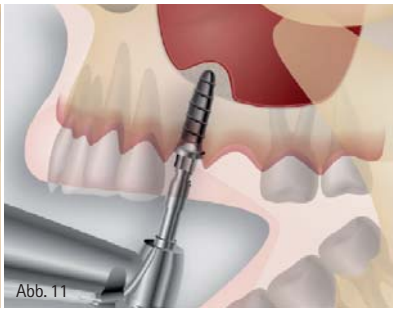
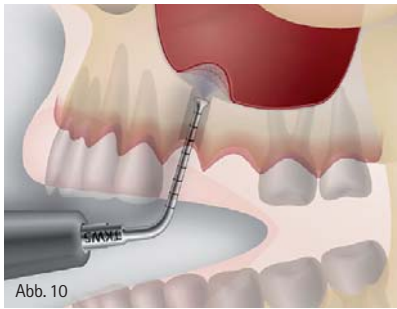
Abschließend wird ein Implantat (Q2-Implantatdurchmesser 4 mm/Länge 10 mm, Fa. TRINON Karlsruhe GmbH) inseriert (Abb. 6). Dieses selbstschneidende Implantat zeichnet sich besonders durch seine hohe Primärstabilität (> 35 Ncm) in selbst geringer Restknochenhöhe (hier 4 mm) aus und ist somit besonders für den INTRALIFT™ geeignet.

Ergebnisse

Im Rahmen der Experimente an Schafsköpfen konnten als optimale Flow-Rate für die hydrodynamische Sinusbodenelevation 60 ml/min NaCl im Programm-Modus 4 des Piezotom der Fa. ACTEON ermittelt werden. Diese Einstellung liegt im Bereich des unteren Limits für den hydrodynamischen Kavitationseffekt und sollte zur sicheren Anwendung des Verfahrens eingehalten werden.

Im Verlauf der Versuchsreihe zeigten Fördermengen unter 50 ml/min NaCl in vitro keinen oder nur einen sehr beschränkten Elevationseffekt. Eine Ruptur der Sinusbodenmembran trat bei Einhaltung des OP-Protokolls bei allen 50 Schafsköpfen in keinem Fall auf. Experimentell konnten Punctionen der Membran nur dann erzeugt werden, wenn die TKW4-Trumpet die Membran direkt berührte und eine Fördermenge





der NaCl-Pumpe von 80 ml/min eingestellt war. Diese Punktionen zeigten jedoch bei weiterem Präparationsverlauf keine Ausweitung durch Rissbildung, sodass die Elevation weiter durchgeführt und abschließend die Punktion mit einem Kollagen-Patch zuverlässig verschlossen werden konnte. Der Durchmesser der Trepanationsstelle von 3 mm erlaubt die einzeitige Insertion von selbstschneidenden Schrauben-Implantattypen unter Erhaltung einer ausreichenden Primärstabilität.

Zusammenfassung

Mit der Entwicklung des INTRALIFT™-Verfahrens kann erstmals dem implantologisch tätigen Zahnarzt ein atraumatisches Vorgehen bei geringstem möglichen Risiko der Membranruptur für die Sinusbodenelevation angeboten werden. Sinusbodenelevationen beliebigen Ausmaßes können schnell und kostengünstig bei minimaler Belastung des Patienten und geringster möglicher Infektionsgefahr durchgeführt werden. Eine einzeitige Insertion von Implantaten ist in der Mehrzahl aller Eingriffe möglich und erspart dem Patienten eine

Zweit-OP. Die Grafiken (Abb. 7–11) fassen das operative Vorgehen systematisch zusammen:

7. Einsatz von TKW 1
8. Einsatz von TKW 2 und 3
9. Einsatz von TKW 4
10. Einsatz von TKW5 zur hydrodynamischen Sinusbodenelevation
11. Einbringen des Augmentats bei gleichzeitiger Insertion eines Implantats

Literaturliste kann beim Autor angefordert werden.

kontakt.

Dr. med. dent. Andreas Kurrek
 Tagesklinik mundart
 Lintorerstraße 7
 40878 Ratingen
 Tel.: 0 21 02/2 29 55
 E-Mail: Dr.kurrek@t-online.de
 www.mundart-ratingen.de

ANZEIGE

SUPER-dental



Entdecken Sie **Ihre Vorteile** mit **SUPER-dental**:

① SUPER SPAR-PREISE!

② SUPER Auswahl

③ SUPER Qualität

Bestellen Sie KOSTENLOS (Mo - Fr 09 bis 17:00 Uhr)

0800 180 90 56

oder bestellen Sie online auf www.super-dental.de

www.super-dental.de FREE FAX 0800 1809056

Richard-Wagner-Str. 37 (1. OG) - 50672 Köln

FREE PHONE!