Endodontische Versorgung von Milchzähnen

Dr. Verena Bürkle, Dr. Nicola Meißner

Die endodontische Versorgung von Milchzähnen stellt den allgemein tätigen Zahnarzt oft vor eine schwierige Aufgabe. Denn zum einen wird die Technik der Milchzahnendodontie im Studium vielerorts nur kurz gestreift und zum anderen muss immer auch die Kooperation des Kindes erreicht werden.

Karies im Milchgebiss entsteht zumeist aus einer Kombination von „zahnschädigender" Ernährung, wie etwa zu langer Fläschchengabe, Bakterienübertragung durch Speichelkontakt sowie mangelnder Pflege. In den letzten Jahren ist es immer mehr zu einer Polarisierung der Karies bei Kindern gekommen: „Viele Kinder haben wenig Karies, wenig Kinder haben viel Karies." Im Umkehrschluss bedeutet das für den Behandler „Kinder mit viel Karies brauchen viel Endo".

Welches sind nun die Ziele der Milchzahnendodontie? Zum einen natürlich der Erhalt des betreffenden Zahnes bis zur natürlichen Exfoliation, um einen Platzverlust in der kieferorthopädischen Stützzone zu vermeiden. Zum anderen stehen die Schmerzfreiheit für den kleinen Patienten, der Erhalt der Kaufunktion sowie eine gute Ästhetik und Phonetik im Vordergrund. Ausschlaggebend für den Erfolg der Behandlung sind vor allem die richtige Diagnostik und die Indikationsstellung. Hierzu sind einige grundlegende Kenntnisse über die Anatomie des Milchgebisses notwendig.

Abb. 1: Ausgangssituation: Approximalkaries an den Zähnen 84 und 85. Obwohl noch keine Kavitation zu sehen ist, kommt es in dieser Situation besonders am 4er schon häufig zur Pulpaeröffnung, da diese nur knapp 2 mm unter der Oberfläche liegt. Eine gute Lokalanästhesie ist daher unabdingbar. – Abb. 2: Kofferdam ist in Schlitztechnik angelegt. Dieser stellt eine relative, keine absolute Trockenhaltung dar, bietet aber einen guten Schutz vor Aspiration oder Verschlucken. – Abb. 3: Das Ausmaß der Karies ist nach Öffnung der Kavität erkennbar. – Abb. 4: Eröffnung der Pulpa an beiden Zähnen nach vollständiger Kariesexkavation.

Anatomie des Milchgebisses

Der Schmelzmantel eines Milchmolaren ist nur etwa halb so dick wie beim bleibenden Zahn. Dies bedeutet im Umkehrschluss, dass die Karies doppelt so schnell das Dentin und damit schlussendlich auch die Pulpa erreicht. Die Approximalkontakte sind breit und flächig, was bei eng stehendem Milchgebiss ein rasches Fortschreiten häufig unentdeckter Approximalkaries begünstigt. Die Pulpahörner sind sehr ausladend und die Wurzeln sind proportional sogar länger als beim bleibenden Zahn, die Wurzelpulpa ist stark verzweigt und weist viele Seitenkanälchen sowie akzessorische Kanälchen am Pulpakammerboden auf. Diese besondere Anatomie des Milchzahns führt dazu, dass die klinische Diagnostik eine andere ist als am bleibenden

NEU
Leichte Überschuss-entfernung

Eine starke Verbindung für alle Befestigungs-Fälle

Multilink® Automix – Das selbsthärtende Befestigungscomposite mit optionaler Lichthärtung für die adhäsive Befestigung von indirekten Restaurationen aus Metall, Voll- und Metallkeramik und Composite.

- **Starker Halt auf allen Oberflächen**
- **Universeller Einsatz**
- **Unkomplizierte Anwendung**

www.ivoclarvivadent.de
Ivoclar Vivadent GmbH Clinical
Dr. Adolf-Schneider-Straße 2 | D-73479 Ellwangen | Tel.: +49 (0) 79 61 / 8 89-0 | Fax: +49 (0) 79 61 / 63 26 | info@ivoclarvivadent.de

ivoclar vivadent®
passion vision innovation

Zahn. Perkussions- und Sensibilitätstest etwa, sind im Milchgebiss nicht aussagekräftig und führen höchstens dazu, dass das Kind anschließend die Behandlung verweigert. Fisteln und Pulpapolypen treten aufgrund der besonderen Histologie der Milchzahnpulpa sehr viel häufiger und früher auf als am bleibenden Zahn. Durch die akzessorischen Kanälchen am Pulpakammerboden kommt es nicht zu einer apikalen, sondern zu einer interradikulären Aufhellung. Die Schmerzanamnese ist oft unklar. Manchmal berichten die Eltern über Empfindlichkeit auf Süßes oder heiß/kalt. Oft ist diese Phase aber nur von kurzer Dauer und nicht selten bestehen keine wesentlichen Schmerzen. Häufig wird sich die Indikation zur Endodontie erst durch die Eröffnung der Pulpa während der Behandlung ergeben (Abb. 1–4).

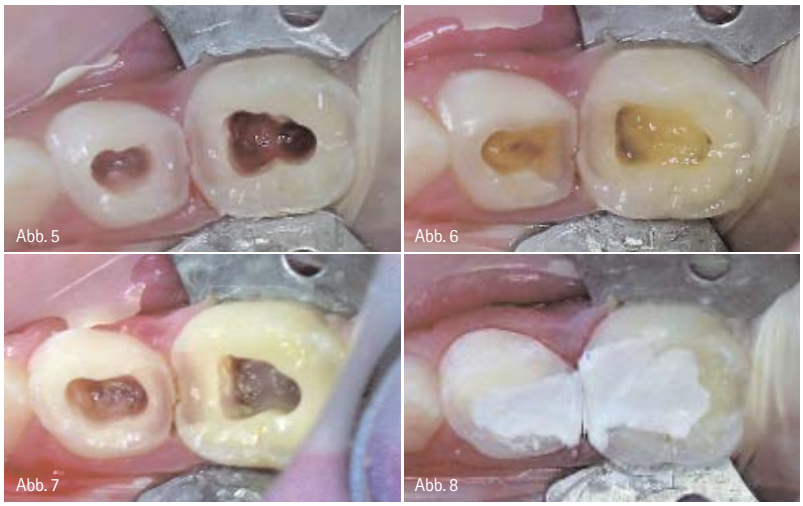

Abb. 5: Blutung nach vollständiger Trepanation und Entfernung des gesamten Pulpagewebes mit einem Diamanten. – Abb. 6: Wattepellets werden mit Eisen-III-Sulfat-Lösung gut getränkt und in das Pulpenkavum zur Blutstillung eingelegt. – Abb. 7: Eine vollständige Blutstillung sollte innerhalb 15-20 Sek. erreicht werden. Die Kanaleingänge sind gut zu erkennen. – Abb. 8: Direkt auf die Pulpastümpfe wird polymerversärkter Zinkoxid-Eugenol-Zement (IRM) aufgebracht und mit diesem gleichzeitig der Stumpf aufgebaut, um den Zahn auf die Versorgung mit einer konfektionierten Stahlkrone vorzubereiten.

Besondere Indikationen

Für den Erhalt eines Milchzahnes ergeben sich daraus ganz andere Indikationen als beim bleibenden Zahn beziehungsweise sehr viel mehr Kontraindiaktionen. Ein Milchmolar sollte mittels endodontischer Maßnahmen nur dann erhalten werden, wenn:

- keine oder nur geringe Schmerzen bestehen,
- keine Schwellung oder Fistel diagnostizierbar ist,
- keine erhöhte Mobilität vorliegt,
- keine interradikuläre oder apikale Aufhellung auf dem Röntgenbild zu sehen ist,
- die Wurzel noch zu mindestens 2/3 erhalten ist,
- eine entsprechende Kooperation des Kindes gegeben ist,
- der Zahn noch mittels Füllung oder Stahlkrone restaurierbar ist.

Die am häufigsten durchgeführte endodontische Maßnahme im Milchgebiss ist die Vitalamputation oder Pulpotomie. Für Verwirrung sorgen jedoch die vielen verschiedenen Amputationsverfahren. Die gängigsten Methoden sind zum einen die Blutstillung – mit Formokresol, Druck mit Wattepellets, Eisen-III-Sulfat oder seltener angewendeten Verfahren wie Elektrochirurgie oder Laser, auf die hier nicht näher eingegangen werden soll – und zum anderen die Abdeckung der Pulpawunde mit IRM-Zement, Kalziumhydroxid oder MTA.
Ziel der modernen Amputationsverfahren ist es, die Restpulpa vital zu erhalten, das Fortschreiten der Infektion zu verhindern und eine normale Resorption der Wurzeln und damit eine normale Gebissentwicklung zu ermöglichen.

Blutstillung

Das Formokresol, die sogenannte „Buckley'sche Löschung", besteht aus Formaldehyd, Kresol, Wasser und Glycerin. Die klinischen Erfolge sind gut, die röntgenologischen oder histologischen Erfolgsraten sind jedoch weitaus geringer und häufig sind chronische Entzündungen nachweisbar. Aufgrund der Verteilung in umliegendes Gewebe und systemischer Wirkung wird eine Anwendung formaldehydhaltiger Materialien bei Kindern nicht mehr empfohlen. Die Blutstillung allein durch Druck mit Wattepellets ist bei klinisch gesunder, entzündungsfreier Pulpa indiziert, wenn die spätere Abdeckung mit Kalziumhydroxid erfolgen soll. Diese Methode ist relativ techniksensitiv und hat nur bei genauer Indikationsstellung Erfolg. Bei der Verwendung von 15,5%iger Eisen-III-Sulfat-Lösung kommt es bei Kontakt mit Blut zur Komplexbildung zwischen Eisenionen und Proteinen und damit zu einem rein mechanischen Verschluss der Blutgefäße

ANZEIGE

durch Hämostase. Im Gegensatz zum Formokresol ist die Anwendung von Eisensulfat auch bei Kindern völlig unbedenklich. Inzwischen gibt es genug Langzeituntersuchungen, die ähnlich hohe Erfolgsraten wie bei der Formokresoltechnik bestätigen. Daher gilt 15,5%iges Eisen-III-Sulfat derzeit als Mittel der Wahl bei der Vitalamputation im Milchgebiss (Abb. 5–7).

Abdeckung der Pulpawunde

IRM-Zement (IRM, DENTSPLY DeTrey, Konstanz, Deutschland) ist vielfach – noch – das Mittel der Wahl. Bei IRM-Zement handelt es sich um einen polymerverstärkten Zinkoxid-Eugenol-Zement, der nach erfolgreicher Blutstillung direkt auf die Pulpawunde aufgebracht wird (Abb. 8). Anschließend muss der Zahn mit einer dichten Füllung oder am besten mit einer Stahlkrone versorgt werden.

Die Anwendung von Kalziumhydroxid bei der Vitalamputation beschränkt sich auf die Behandlung der klinisch gesunden Pulpa. Vor der Behandlung dürfen weder Schmerzen noch Aufbissempfindlichkeit bestanden haben, das Röntgenbild darf keine pathologischen Prozesse zeigen. Nach der Trepanation sollte nur eine leichte, hellrote Blutung zu sehen sein, die durch Druck mit einem angefeuchteten Wattepellet schnell zu stillen ist. Die Erfolgsquote liegt bei 31–90 % bei enger Indikationsstellung. Misserfolge bei dieser Vorgehensweise äußern sich meist durch interne Resorptionen als Folge einer chronischen Pulpitis granulomatosa, die bei Fortbestehen des Reizes immer weiter wuchert und schließlich die Wand der Wurzel durchbricht. Vorteil der Methode ist, dass es im Gegensatz zu anderen Vorgehensweisen zur reparativen Brückenbildung kommen kann. Die Anwendung von MTA (Mineraltrioxid) statt IRM oder Kalziumhydroxid in der Kinderbehandlung ist noch relativ neu, zeigt sich aber sehr vielversprechend. Vor allem ist auch hier die biologische Unbedenklichkeit hervorzuheben. Problematisch ist derzeit einzig noch der Preis.

Technik der Pulpotomie

Im Folgenden soll nun die technische Durchführung der momentan international anerkannten Methode – Blutstillung durch Eisen-III-Sulfat-Lösung, Abdeckung mit IRM-Zement und dichter Verschluss mit konfektionierter Kinderstahlkrone – erläutert werden:

Nach Lokalanästhesie sollte ein Kofferdam in der sogenannten „Langloch- oder Schlitztechnik" angelegt werden. Dies ist einfach und rasch durchzuführen und stellt zwar keine absolute Trockenlegung, aber dennoch ein übersichtliches Arbeitsfeld und Schutz vor Aspiration oder Verschlucken dar. Kommt es bei der Kariesexkavation zur Eröffnung der Pulpa, so wird zunächst das Pulpenkammerdach sowie das koronale Pulpagewebe mit einem Diamantschleifkörper und Wasserkühlung bis an die Kanaleingänge entfernt. Anschließend wird bei der Eisensulfatmethode ein mit 15,5%iger Eisensulfatlösung (z. B. Astringedent, Ultradent) getränktes Wattepellet auf die Pulpastümpfe aufgelegt, bis die Blutstillung erreicht wird. Dies sollte spätestens nach 15 bis 20 Sek. erreicht sein. Kommt es zu einer länger anhaltenden Blutung aus den Kanälen oder zeigt sich eine stark dunkelrote Blutung, so geht man von einer radikulären Pulpitis aus. In diesem Fall ist die Amputation nicht mehr indiziert, es muss entweder exstirpiert oder extrahiert werden. Anschließend wird der Zahn mit IRM-Zement (= Zinkoxid-Eugenol-Zement) und idealerweise mit einer Stahlkrone versorgt. Soll die endgültige Versorgung mittels Komposit geschehen, so ist darauf zu achten, dass der IRM-Zement aufgrund seines Eugenolgehaltes nochmals mit einer Unterfüllung, z. B. Glasionomer, abgedeckt wird. Selbst nach sorgfältigem Arbeiten kommt es jedoch häufig im Laufe der Zeit zu undichten Füllungsrändern oder Frakturen der lingualen oder bukkalen Wand. Daher ist der Stahlkrone, wann immer möglich, der Vorzug zu geben.

Wurzelfüllung am Milchmolaren

Gelegentlich zeigt sich nach Trepanation eine sehr starke, dunkelrote Blutung, die sich auch nach mehrfacher Eisensulfatpellet-Einlage nicht vollständig stillen lässt. Dies ist ein Zeichen dafür, dass die Entzündung bereits weiter fortgeschritten ist. Soll der Zahn dennoch erhalten werden, so kann auch bei Milchzähnen die Wurzelpulpa exstirpiert und eine – resorbierbare – Wurzelfüllung gemacht werden (Abb. 9–11). Die Problematik dabei ist, dass die Wurzeln der Milchmolaren häufig stark gekrümmt, sehr grazil und im Verhältnis sogar länger sind als am bleibenden Zahn. Bei unvorsichtigem Vorgehen besteht außerdem die Gefahr der Verletzung des bleibenden Zahnkeims. Dennoch gibt es auch hier Indikationen für den Erhalt der betroffenen Zähne. Dies sind vor allem für Milch 5er vor Durchbruch der 6er, wenn der 4er bereits verloren gegangen ist, oder auch für Milch 3er, die gerne als „Säulen des Milchgebisses" bezeichnet werden. Kontraindikationen sind eine physiologische Resorption von mehr als 1/3 der Wurzellänge, radiologisch darstellbare ausgedehnte Entzündungsprozesse sowie eine massive Lockerung des Zahnes (physiologisch oder unphysiologisch) oder bereits aufgetretene extraorale Schwellungen und starke Schmerzen mit reduziertem Allgemeinzustand. Weiterhin sprechen angeborene Herzfehler oder Immunsuppression gegen den Erhalt des Zahnes.

Wichtigster Anspruch an das Wurzelfüllmaterial ist zunächst einmal eine gute Resorbierbarkeit. Weiterhin sollte es unschädlich für die Keime der bleibenden Zähne, leicht einzubringen, röntgenopak und antiseptisch sein. Dafür kommen prinzipiell drei Materialien infrage:

- Unverstärktes Zinkoxid-Eugenol, was manchmal jedoch langsamer

ANZEIGE
RIEMSER GENGIGEL® PROF

resorbiert als der natürliche Zahn und deshalb zu Problemen führen kann. Dieses Material sollte keinesfalls überstopft werden.
- Reines Kalziumhydroxid, das wiederum zu schnell resorbieren kann, sodass die Wurzelkanäle „leer" sind.
- Jodoformpasten oder aber im Idealfall gemischte Jodoform-Kalziumhydroxid-Pasten (z. B. Magipex, Endomagic, Korea).

Vorgehen der Wurzelfüllung

Die Wurzelfüllungen mit Jodoform-Kalziumhydroxid-Pasten hatten in klinischen Studien sehr hohe Erfolgsquoten. Vorteile sind das schnelle und leichte Einbringen mittels speziell entwickelter Applikationsspitzen (werden mitgeliefert) sowie die guten antiseptischen Eigenschaften. Überstopfte Pastenanteile werden innerhalb von zwei bis drei Wochen vollständig resorbiert, Schäden am bleibenden Zahn oder Resorptionsstörungen wurden nicht beschrieben. Einige Autoren beschreiben sogar, dass die Paste absichtlich in bereits vorhandene Fistelgänge überstopft werden soll, um diese so zur Abheilung zu bringen. Ein Nachteil ist im relativ hohen Preis zu sehen. Eine Längenbestimmung mittels Röntgenbild ist oft nur schwer möglich, einige Studien haben jedoch gute Ergebnisse für die Endometrie gebracht. Sollte keines der beiden diagnostischen Mittel zur Verfügung stehen, so sollte nicht über eine Sicherheitslänge von 10 mm instrumentiert werden, da ansonsten eine Gefahr der Verletzung des bleibenden Zahnkeims besteht.

Das Vorgehen einer Wurzelfüllung am Milchmolaren entspricht zunächst dem der Vitalamputation: Nach Lokalanästhesie und Anlegen von Kofferdam erfolgt die Kariesentfernung und anschließend die Trepanation. Nach vollständiger Entfernung des koronalen Pulpagewebes werden die Kanaleingänge dargestellt. Kann die auftretende Blutung nicht durch Einlage von Eisensulfat-Pellets gestillt werden, so wird die Wurzelpulpa entweder mit Hedström-Feilen oder Exstirpationsnadeln entfernt. Anschließend werden die Kanäle lediglich mit Hedström-Feilen von Geweberesten gereinigt. Eine klassische Aufbereitung wird nicht vorgenommen, um die ohnehin schon dünnen Kanalwände nicht noch weiter zu schwächen. Anschließend sollte ausgiebig gespült werden. Dazu wird wie in der Erwachsenen-Endodontie 1- bis 3%iges Natriumhypochlorit verwendet, jedoch keinesfalls mit Druck, um ein Überpressen in umliegendes Gewebe zu vermeiden. Dann wird mit Kochsalzlösung nachgespült. Die Kanäle werden mit Papierspitzen getrocknet und schließlich die Kalziumhydroxid-Jodoformpaste mittels Applikationsaufsatz unter vorsichtigem Zurückziehen eingebracht und mit einem leicht angefeuchteten Wattepellet nachgepresst. Da das Wurzelfüllmaterial weichbleibend ist, müssen noch eine Abdeckung sowie ein Stumpfaufbau folgen. Dies geschieht am einfachsten wie bei der Amputation mit IRM-Zement. Wie bei der Vitalamputation muss auch bei der Wurzelfüllung Wert auf einen dichten Verschluss mittels konfektionierter Kinderstahlkrone gelegt werden (Abb. 12).

Abb. 9: Trepanierte Zähne 84 und 85 eines anderen Patienten. Während am Zahn 84 die Blutung gleich zum Stillstand gekommen ist und der Zahn mit einer Vitalamputation versorgt werden kann, zeigt sich an Zahn 85 eine starke, dunkle Blutung. In diesem Fall folgt eine Vitalexstirpation. – Abb. 10: Röntgenbild vor der Versorgung des Zahnes 85 (wiederum anderer Patient): Eine tiefe okklusale Karies mit Ausdehnung bis zur Pulpa ist erkennbar. Zahn 84 fehlt bereits. – Abb. 11: Da die Blutung nach Trepanation des Zahnes 85 trotz mehrfacher Eisensulfat-Pellet Einlage nicht zum Stillstand kam, wurde der Zahn mit einer resorbierbaren Wurzelfüllung (Jodoform-Kalziumhydroxid) versorgt. – Abb. 12: Unterkiefer durchversorgt mit Vitalamputationen, Stahlkronen, Kunststoffüllungen und Versiegelungen.

Fazit

Milchfrontzähne werden entsprechend den Milchmolaren versorgt. Da hier eine Trennung zwischen Kronen- und Wurzelpulpa schwer möglich ist und sich die Pulpa meist sehr leicht an einem Stück exstirpieren lässt, ist in diesem Fall der Wurzelfüllung der Vorzug vor der Amputation zu geben. Da die Jodoform-Kalziumhydroxid-Paste eine intensivgelbe Farbe besitzt, die die nachfolgende Versorgung unschön verfärben kann, sollte man darauf achten, die Paste ausschließlich in den Wurzelkanal einzubringen und sie dann mit einem Glasionomerzement abzudecken. Die Weiterversorgung erfolgt mit Kompositaufbauten oder Frasacokronen. Letztendlich können mit diesen einfachen Maßnahmen viele Milchzähne erhalten und langwierige kieferorthopädische Behandlungen aufgrund von Platzverlusten zumindest verkürzt oder vereinfacht werden. Falls keine endodontische Versorgung mehr möglich ist, sollte unbedingt ein Lückenhalter eingesetzt werden. Das Belassen eines tief zerstörten Milchzahnes stellt keine Dauerlösung dar.

kontakt.

Dr. Verena Bürkle, Dr. Nicola Meißner
Kinderzahnordination Salzburg
Innsbrucker Bundesstr. 35
5020 Salzburg

ADS_Anz_ZM_1009_A4:_ 24.04.09 14:27 Seite 1

American Dental SPEZIAL

Aktuelles und Spezielles aus der Zahnmedizin

Integriertes Kollagen: Volumenerhalt und effektive Regeneration

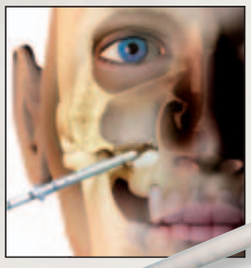

Hydroxylapatit mit Spritzenapplikation

Ein Großteil der Implantatinsertionen bedarf einer Knochenaugmentation. Dabei wird sehr oft Knochenersatzmaterial eingesetzt, da der Eigenknochen nur begrenzt zur Verfügung steht. mp3 ist ein kortikospongiöses Kollagengranulat porcinen Ursprungs mit ähnlichen Strukturen bezüglich Matrix und Porosität wie der körpereigene Knochen.

mp3 weist eine Kollagengelprehydrierte, pastenartige Konsistenz mit einer Korngröße von 0,6 µm bis 1,0 µm auf und wird aus der Applikationsspritze direkt und gezielt in den Defekt eingebracht. mp3 ist vollständig resorbierbar und unterstützt die Neuknochenbildung effizient durch Volumenerhalt und durch seine osteokonduktiven Eigenschaften. Der natürliche Kollagengehalt, welcher durch eine Vermeidung der Hochtemperatur-Keramisierung erhalten bleibt, unterstützt die Bildung eines Blutkoagulums und fördert die nachfolgende Einsprossung regenerativer Zellen. Diese Charakteristiken erlauben eine mittelfristig stabile Gerüstfunktion und eine konsistente Knochenneubildung mit engem Kontakt zwischen dem reifen Knochen, dem neu gebildeten Knochen und dem Biomaterial. Besonders für laterale Sinusbodenaugmentation ist mp3 aufgrund seiner einfachen Spritzenapplikation sehr gut geeignet. Unstabile Reste werden vor Defektverschluss entfernt, anschließend wird das Augmentat mit einer resorbierbaren Evolution Membran oder Lamina (kortikale Knochenmatrix) sicher geschützt. Aufgrund seiner Hygroskopie eignet sich mp3 auch sehr gut als Träger für Medikamente. Neben mp3 besteht eine breite Produktpalette der OsteoBiol Knochenersatzmaterialien und Membrane, die den verschiedensten Indikationsbereichen entsprechen. ■

1-Gramm-Füllung für € 3,75

Seitenzahnrestaurationen ästhetisch und preiswert

Seitenzähne können in Zukunft sowohl ästhetisch als auch äußerst preiswert und schnell versorgt werden – mit HyperFIL™.

Eine ästhetische Versorgung von Seitenzähnen mit einem Komposit geht entweder mit aufwändiger Schichttechnik oder ästhetischen Abstrichen einher. Erstere ist immer zeitaufwändig und damit teuer. Wird dies durch die Verwendung eines Core-Materials, wie beispielsweise Absolute Dentin umgangen, muss eine matte Okklusalfläche in Kauf genommen werden. Dieses Problem greift Parkell mit dem dualhärtenden nanogefüllten Komposit HyperFIL™ auf. Es schließt einen Kompromiss zwischen beiden Methoden: Durch seine Dualhärtung ist es einfach und schnell in der Anwendung und mit 3,75 €/g unvergleichbar günstig. Dazu gewährleistet es eine Politur der Restauration und vermag so eine beinahe natürliche Okklusalfläche zu schaffen. Die universellen Farben A2 und A3 passen sich durch ihre Transluzenz weitgehend der Zahnfarbe an.

Fazit

Damit ist HyperFIL™ das Material für den kleinen Geldbeutel des Patienten, der dennoch Wert auf natürliche Ästhetik legt. ■

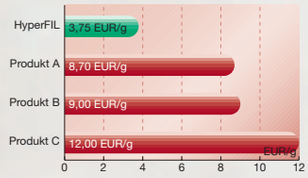

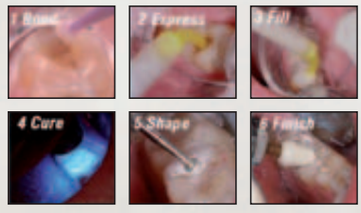

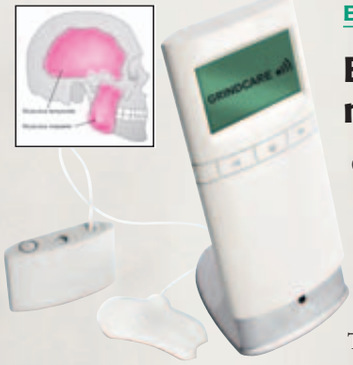

Elektrischer Impuls durch Bio-Feedback-Technologie

Erste Bruxismus-Therapie mit Langzeiterfolg

Grindcare verwendet eine neue bahnbrechende Bio-Feedback-Technologie zur Behandlung von Bruxismus. Eine Behandlung mit Grindcare beugt nicht nur Schäden im Dentalbereich auf längere Sicht vor, sondern lindert auch Kopf-, Kiefer-, Nacken- und Gelenkschmerzen und erhöht somit die Lebensqualität des Patienten. Klinische Studien am Institut für Zahnmedizin der Universität Århus dokumentieren die effektive Bruxismus-Therapie mit Grindcare.

Bruxismus wird mit Grindcare effektiv und direkt behandelt. Grindcare besteht aus einem Aufzeichnungsgerät und einer Kopfelektrode, welche genau diejenigen Bewegungsmuster der Kiefermuskulatur erkennen, die den Bruxismus kennzeichnen. Wird das entsprechende Bewegungsmuster registriert, sendet die Grindcare-Kopfelektrode nach dem so genannten Bio-Feedback-Prinzip einen sehr schwachen elektrischen Impuls, um ungewünschte Muskelbewegungen zu ändern. Dieser Impuls sorgt einerseits für eine Entspannung der Kiefermuskeln und gleichzeitig für das „Anlernen“ des Reflexes, um den Bruxismus zu mindern. Die Behandlung mit Grindcare reduziert den Bruxismus nach drei Wochen um gut 50 Prozent. Diese Therapie sorgt für ein Vorbeugen und Verringern von Zahnschäden und mindert Kopf, Kiefer-, Nacken- und Gelenkschmerzen.

Mit der dazugehörigen Software kann in der Zahnarztpraxis mühelos die EMG-Aktivität des Patienten aufgezeichnet und der Therapieerfolg gemessen werden. ■

HERAUSGEBER

AMERICAN Dental Systems

Telefon 08106/300-300

www.ADSystems.de