

Der Einsatz von Implantaten bei Kindern und Jugendlichen

| Prof. Dr. Dieter Wember-Matthes

Die Implantattherapie bei Heranwachsenden mit einer Oligo- oder Anodontie sowie aufgrund eines präaturalen Zahnverlustes bedarf genauer Kenntnisse der Wachstumsveränderungen im Kiefer- und Gesichtsbereich. In der Literatur gibt es nur wenige, nicht repräsentative Hinweise auf das Verhalten von früh inserierten Implantaten sowie deren Auswirkungen auf das Wachstum in ihrer Umgebung.

Mit exakten, CT-basierten Simulationen ausgewählter Patientenfälle konnten wir veranschaulichen, welche Umwandlungen sich vollziehen und welche Folgerungen diese auf das Schicksal von Frühimplantaten haben. Daraus ergeben sich konkrete Hinweise, in welcher Phase des Wachstums und an welcher Position im Ober- und Unterkiefer Implantate mit günstiger Prognose inseriert werden können. Heranwachsende Patienten benötigen häufig eine prothetische Rehabilitation zur Restauration von zahnlosen Bereichen. Kongenitale partielle oder totale Anodontie und der traumatische Verlust von Zähnen wird oft bei heranwachsenden Patienten angetroffen. Weniger häufig sehen wir jugendliche Patienten, die nach einem chirurgischen Eingriff rehabilitiert werden müssen. In der Vergangenheit wurden diese Patienten vor ihrer skelettalen und dentalen Maturation mit herausnehmbaren Prothesen behandelt. Kinder adaptieren

sich sehr rasch an diese Versorgung und benutzen sie erfolgreich, wenn sie die Notwendigkeit des Tragens solcher Prothesen erkennen und begreifen. Es ist jedoch allgemein bekannt, dass mit diesen herausnehmbaren Prothesen eine höhere Resorption des residualen Alveolarfortsatzes einhergeht und wir in diesem Zusammenhang parodontale Komplikationen und eine höhere Kariesrate beobachten. Mit der zunehmend verbesserten Vorhersagbarkeit von wurzelförmigen Implantaten wurde auch die Neugierde größer, wie hoch das Potenzial für den Gebrauch von Implantaten bei heranwachsenden Patienten ist. Dieser Gebrauch von Implantaten macht zusätzliche Überlegungen nötig, die wir bei erwachsenen Patienten nicht notwendig haben. Das Thema über skelettales und dentales Wachstum und dessen Einfluss auf die Vorhersagbarkeit des Erfolges ist dabei die größte verwirrende Variable. Trotz Bedenken wird ein großer Druck auf die Behandelnden ausgeübt, Zahn-

implantate als Hilfe bei der pädiatrisch-prothetischen Versorgung zu benutzen. Dieser Druck kommt aus verschiedenen Richtungen. Zunächst ist es die öffentliche Auffassung über eine optimale Versorgung. Je mehr wir über die Vorteile einer Implantatversorgung aufklären, umso mehr fordern Eltern sie für ihre Kinder. Wir erleben gar nicht selten, dass uns Jugendliche direkt zur Implantatbehandlung überwiesen werden. Die unzureichende Compliance beim Tragen konventioneller Prothesen erweckt in den Eltern den Wunsch einer stabileren Prothese für ihre Kinder. Bei den jugendlichen Patienten selbst variiert das Verlangen nach Rehabilitation des zahnlosen Kiefers immens. Einige zeigen nur geringes Interesse am Tragen einer Prothese, andere hingegen weigern sich zum Beispiel zur Schule zu gehen, wenn eine Prothese defekt ist oder repariert werden muss. Die partielle Anodontie bei Oligodonten oder bei Patienten mit einer ektodermalen Dysplasie kann eine den-



Abb. 1a

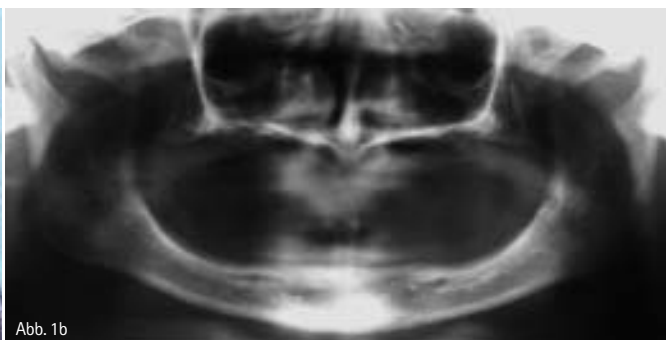


Abb. 1b

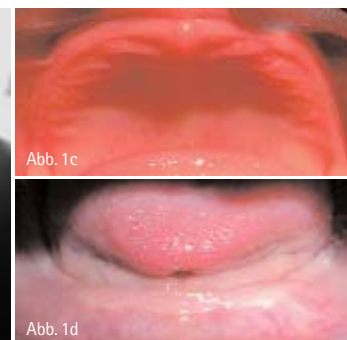


Abb. 1c

Abb. 1d

Gutes Aussehen, gesündere Zähne, festeres Zahnfleisch, frischer Atem:

Waterpik® Munddusche Ultra WP-100E

Ihrer Mundhygiene zuliebe als Ergänzung zum täglichen Zähneputzen



€ 119,95*

*unverb. Preisempfehlung

PZN 3545786

Das Beste für Ihre Patienten

Waterpik® als Erfinder und weltgrößter Hersteller von Mundduschen ist Pionier und Experte in Sachen Mundduschen und seit beinahe 50 Jahren die effizienteste und erfolgreichste Mundduschen-Marke der Welt. Mit über 42 wissenschaftlichen Studien der verschiedensten Universitäten konnte Waterpik® die Wirksamkeit seiner Mundduschen eindrucksvoll belegen.

Hinreißendes Design, ergonomisch optimal mit höchstem Bedienungskomfort. Leiser aber kräftiger Motor. 10-stufiger Wasserdruckregulierer, 1.200 Pulsationen / Minute. Komplett mit Standard- und Spezialaufsätzen im praktischen Aufbewahrungsfach. Zahnmedizinisch empfohlen besonders auch für Träger von Zahnsparren und Implantaten.

Neueste Forschungsergebnisse:
Waterpik® Mundduschen entfernen 99,9 % des Plaque-Biofilms*

Weitere Informationen bei dem deutschen Exklusivpartner:

 **intersanté GmbH**
Wellness, Health & Beauty

intersanté GmbH • Berliner Ring 163 B • D-64625 Bensheim
Telefon: 06 25 1/93 28-0 • Fax: 06 25 1/93 28-93
E-mail: info@intersante.de • Internet: www.intersante.de

* Gorur, A., Lyle, D.M., Schaudinn, C., Costerton, J.W.: Biofilm removal with a dental water jet. Compend Contin Educ Dent 2009;30 (Special Issue 1):1-6.

Überzeugen Sie sich von der Qualität der Waterpik® Munddusche Ultra WP-100E.

Jetzt zum einmaligen Probierpreis von nur € 89,00* (Komplettpreis inklusive einer 6-minütigen DVD über die effektive Entfernung des Plaque-Biofilms, 19% Mehrwertsteuer und Lieferung frei Haus).

*Angebot gültig bis 15. Juni 2009

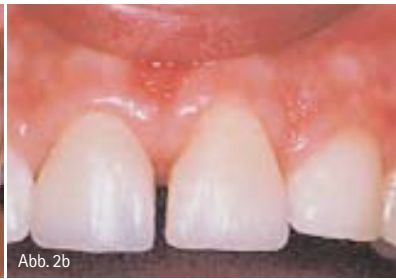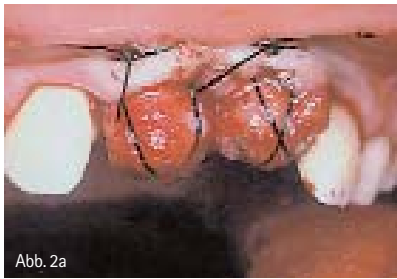
ich bestelle zu nebenstehenden Konditionen

Praxisstempel

Datum

Unterschrift





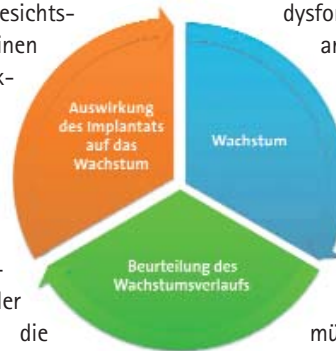tale und faziale Einstellung bedeuten, die zu einer sozialen Benachteiligung – besonders in den frühen Jahren der Adoleszenz – führt. Vom physiologischen Standpunkt aus mag der Erhalt von Knochen das Hauptargument sein, um Implantate bei heranwachsenden Patienten zu benutzen. In den Bereichen einer kongenitalen partiellen oder totalen Anodontie, wie zum Beispiel bei Patienten mit Christ-Siemens-Touraine-Syndrom (Abb. 1a–d), ist nur wenig Alveolarknochen vorhanden. Im Falle eines traumatischen Zahnverlustes jedoch kann die vorhersagbare schnelle Resorption des residualen Alveolarknochens durch das Tragen einer herausnehmbaren Prothese noch beschleunigt werden. In diesen Situationen ist das Inserieren von Implantaten eine konservierende Behandlung, die den Belastungsmechanismus auf den Knochen ändert und die Resorption verzögert. Bei all diesem Behandlungsdruck muss entgegengehalten werden, dass es keine in vivo evidenzbasierte Langzeitstudien gibt, die die Implantatbehandlung bei Kindern und Jugendlichen unterstützt.

Voraussetzungen

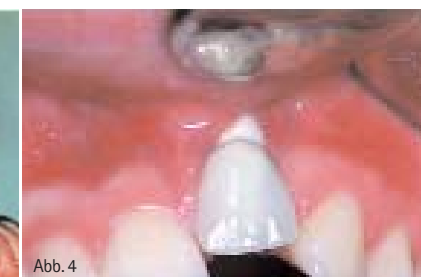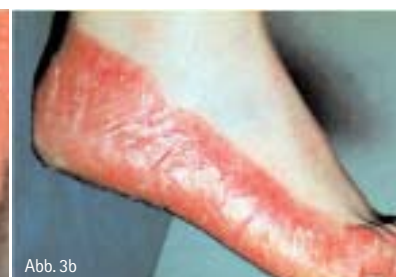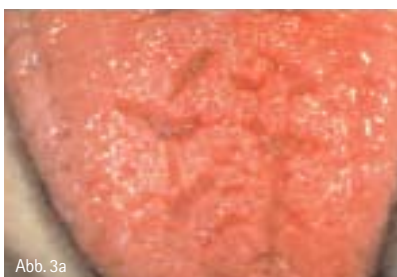Um sinnvoll mit diesem Behandlungsthema umzugehen und zu einem vernünftigen Langzeit-Behandlungsplan kommen zu können, muss der Behandelnde Kenntnisse über das Wachstum und die Entwicklung des Schädels haben. Aus anatomischen, funktionellen – vor allem auch sprachfunktionellen, ästhe-

tischen und psychologischen – Gründen sollte frühzeitig mit einer Behandlung von oligodonten und anodonten Patienten begonnen werden. Bislang wurden in den meisten Fällen prothetische Lösungen wie Klebebrücken, Metallgerüstprothesen oder Kunststoffprothesen empfohlen, die vom Gesichtspunkt der Ästhetik einen Erfolg darstellen, funktionell jedoch einige Probleme aufwerfen. In einzelnen Fällen kann die Einstellung von Einzelzähnen durch kieferorthopädische Maßnahmen oder Zahntransplantationen die prothetische Behandlung erleichtern. Für eine Transplantation liegt der morphologisch beste Zeitpunkt zwischen dem neunten und zehnten Lebensjahr. Dies kann an dem Fall eines zehnjährigen Jungen verdeutlicht werden, der bei einem Reitunfall die oberen mittleren Inzisiven verlor und diese dann durch die Transplantation von 35 und 45 ersetzt bekam. Diese konnten durch Veneers zu Inzisiven umgewandelt werden. Der Vorteil dieser Methode liegt darin, dass die Zähne intakte Zahnfollikel besitzen, welche dann auch die Formation von Alveolarfortsätzen induzieren können (Abb. 2a und b). Schwierige Fälle sind Patienten mit einer vielfachen Aplasie oder einer Anodontie. In Anlehnung an die „Consensus Conference on Oral Implants in Young Patients“ (1996, Jön-

köping, Schweden) werden folgende Definitionen benutzt: Hypodontien liegen vor, wenn einer bis fünf Zähne fehlen. Wenn sechs oder mehr Zähne nicht angelegt sind, spricht man von Oligodontie. Eine Anodontie wird durch das Fehlen aller Zähne charakterisiert. Durch zunehmende Erfahrung mit oralen Implantaten und den adjunkten augmentativen Operationstechniken werden neue Möglichkeiten der prothetischen Rehabilitation von Oligo- und Anodontiepatienten eröffnet. Oligo- und Anodontie sind häufig Symptome einer genetischen Erkrankung (z.B. der ektodermalen Dysplasie), welche mit anderen Erscheinungen wie Zungenveränderung, Speicheldrüsendysformationen, Dyskeratosen am Fuß und vielen Problemen mehr vergesellschaftet ist (Abb. 3a und b). Leider begegnen uns zuweilen Fälle, wo zu früh implantiert wurde (Abb. 4) und wir zu dem Schluss kommen müssen, dass eine prothetische Versorgung nicht mehr möglich ist. Um solche Fehler zu vermeiden, muss der Behandelnde die wechselseitigen Einflüsse von Implantaten und Wachstumsprozessen bedenken. Die Erwägung von Implantaten bei einem Heranwachsenden erfordert die Beurteilung des Wachstums, das heißt die Bestimmung des skelettalen Alters, in welcher Phase des Wachstums der Patient sich befindet, wie sich der weitere Verlauf des Wachstums gestalten wird und welche Auswirkung eine Implantation auf das weitere Wachstum haben kann (Tab. 1). Leider gibt es nur wenig Langzeitberichte über den Einsatz enossaler dentaler Implantate bei Kindern. Daher ist es sinnvoll, die Untersuchung ankylotischer Milchzähne und auch bleibender Zähne zu nehmen, um



Tab. 1



das Verhalten eines enossalen Implantats während der Wachstumsvorgänge vorherzusagen. Ähnlich wie ankylotische Zähne passen sich Implantate wegen des fehlenden parodontalen Ligaments nicht dem Wachstum und der Entwicklung des Kiefers an, sondern verharren in ihrer Ursprungsposition. Sie können darüber hinaus in lokalisierten Kieferabschnitten zu einer Malokklusion führen, ihre Knochenverankerung verlieren und ausfallen sowie auch im wachsenden Knochen versinken. Im Gegensatz zu natürlichen Zähnen sind Implantate nicht zu kompensatorischen Eruptionen oder anderen physiologischen Bewegungen geeignet.

Wachstum – dynamisch und problematisch

Das maxilläre und mandibuläre skeletale und dentale Wachstum ist ein dynamischer Prozess, der dramatische Veränderungen in allen drei Dimensionen während des aktiven Wachstums bewirkt. Es ist sehr spezifisch und findet – wie Enlow es sehr ausführlich beschrieben hat – multilokulär statt, wobei aber einzelne Wachstumstendenzen für den Implantologen von inferiorer Bedeutung sind.

Aus Übersichtlichkeitsgründen wird das Wachstum hier entsprechend der Hauptmanifestationsrichtungen besprochen, das heißt transversal, anterior-posterior (sagittal), vertikal und im Hinblick auf eine mögliche Implantatbehandlung. Sowohl im Ober- als auch im Unterkiefer wird zunächst das transversale, nachfolgend das Längenwachstum und schließlich das vertikale Wachstum beendet. Obwohl das Breitenwachstum des vorderen Abschnitts des Oberkiefers bereits vor dem pubertären Wachstumsschub endet, ist die hintere Kieferbreite unmittelbar mit dem zunehmenden Längenwachstum des Kiefers verbunden. Die Distanz zwischen den Eckzähnen verändert sich nach dem zwölften Lebensjahr nur wenig, jedoch nimmt die Breite im Bereich des zweiten und dritten Molaren kontinuierlich zu, bis diese Zähne vollständig ausgebildet sind. Die Mittelsutur, die das transversale Wachstum der Maxilla mit dem der Schädelbasis synchronisiert, bleibt bis zur Adoleszenz offen. Sie erweitert sich während des pubertären Wachstumsschubs um

ca. 2 mm. Die Mittelsutur ist eine entscheidende Wachstumszone und muss sich ungestört entwickeln können. Die Breitenzunahme vom vierten Lebensjahr bis zum Erwachsenenalter ist im posterioren Bereich dreimal so groß wie im anterioren Bereich (Abb. 5). Würden wir einen mittleren Schneidezahn kurz nach seinem Durchbruch durch ein Implantat ersetzen, könnte sich zwischen dem Implantat und dem benachbarten natürlichen Zahn ein Diastema entwickeln. Während der Zeit des transversalen Wachstums inserierte Implantate in der Oberkieferfront werden während des Wachstums disloziert oder blockieren, falls sie miteinander verbunden sind und die Mittelsutur überschreiten, anteriore Wachstumsvorgänge. Nach Beendigung des transversalen Wachstums setzt sich das sagittale Wachstum weiter fort. Während sich der Oberkieferknochen vergrößert, wird er als Ganzes von den Knochen, mit denen er im Kontakt steht, hier denen der Schädelbasis, weg bewegt. Das schafft Raum, in den hinein die Vergrößerung stattfindet. Gleichzeitig wird er durch Apposition und Resorption remodelliert, man spricht von einer „primären Translation“. Wir können sagen, dass das Mittelgesicht generell nach vorn und abwärts verlagert wird,

eine Kombination passiver Verlagerung und Vergrößerung. Nach dem Kieferwachstum verändert dieser dennoch weiter seine Position, da die Nachbarstrukturen – vornehmlich die Synchronrosen – wachsen. Man spricht dabei von einer sekundären Translation, die bis zum 20. Lebensjahr und ein wenig darüber hinaus stattfindet, für die Implantation aber keine Bedeutung mehr hat. Die gesamte anteriore Oberfläche des Oberkiefers ist eher resorptiv, die posterioren Anteile hingegen appositionell. Welche Bedeutung hat das für unsere Implantate? Fiktiv wurde im Alter von ca. sechs Jahren ein Implantat im Molarenbereich und ein weiteres im Frontzahnbereich des Oberkiefers inseriert (Abb. 6). Es kann dazu führen, dass ein enossales Implantat an seiner labialen Seite kontinuierlich Knochen verliert und durch Mangel an Knochenverankerung verloren geht. Das Längenwachstum des Oberkiefers setzt sich gewöhnlich während der gesamten Pubertät fort. Die Längenzunahme des Alveolarfortsatzes ist mit der Entwicklung des 2. und 3. Molaren assoziiert. Bei Mädchen ist das sagittale Wachstum im Alter von 14 bis 15 abgeschlossen, zwei bis drei Jahre nach der Menarche. Jungen wachsen dagegen in dieser Dimension über einen sehr viel

ANZEIGE

dentklick.de

klick und spar!

Xylitol Chewing Gum, Fa. miradent



Zahnpflegekaugummi, zu 100% mit Xylitol gesüßt und wirkt deshalb positiv durch Erhöhung der Speichelproduktion, mindert plaque- und säurebildende Bakterien. Reduziert die Kariesübertragung (Mutter/Kind), ist für Diabetiker geeignet.

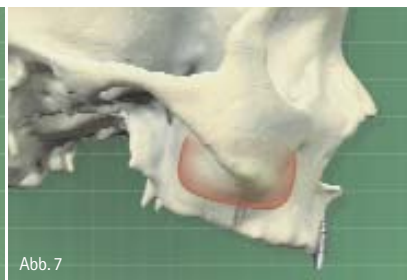
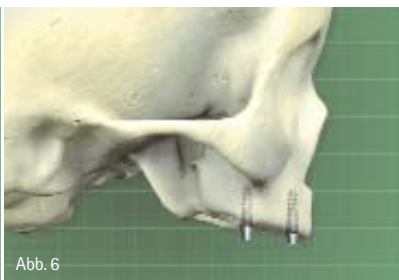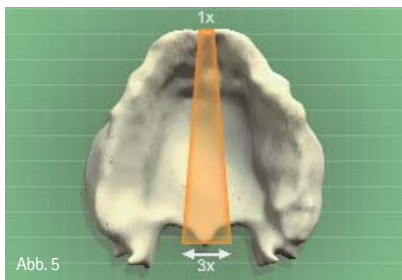
klickpreis*

17,00

Schüttbox, 200 Päck. je 2 Stck. sortiert

* Solange Vorrat reicht

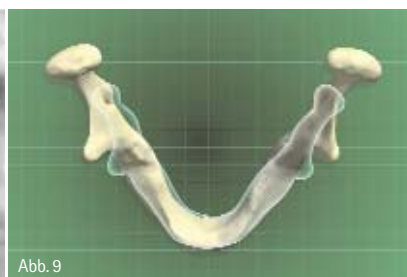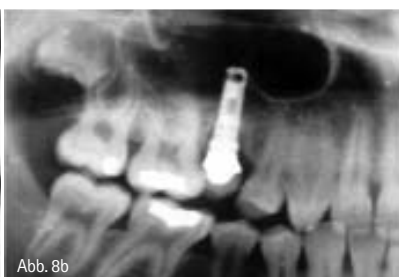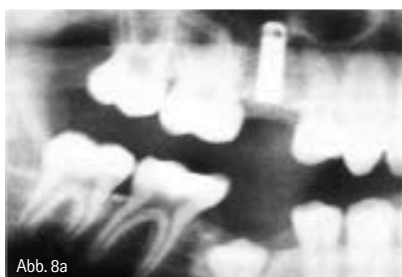Jetzt in unserem Online-Shop:
www.dentklick.de



längeren Zeitraum und erreichen die Erwachsenenwerte erst oft mit 20 bis 22 Jahren. Das vertikale Wachstum ist für den Implantologen am wichtigsten und endet als letztes. Der Oberkiefer wird durch eine Summe von Wachstumsvorgängen abwärts von der Schädelbasis weg verlagert. Als wichtigste Veränderung in diesem Wachstumsstadium ist zu bemerken, dass die Höhe des Oberkiefers zunimmt, aber gleichzeitig die resorptive Absenkung des Nasen- und Sinusbodens erfolgt, anterior übrigens mehr als posterior. Die Resorption hebt ungefähr ein Drittel des Oberkiefervertikalwachstums wieder auf. Das ist für die Implantatpositionierung bedeutend: ein enossales Implantat, das bei einem Kind oder Heranwachsenden während des aktiven Wachstums inseriert wird, kann apikal in den Sinus oder die Nase vordringen und okklusal durch das appositionelle Wachstum begraben werden (Abb. 7). Der simulierte Fall zeigt, dass das früh inserierte Implantat durch die Resorption der anterioren Maxilla verloren gegangen wäre. Obwohl der anteriore Oberkiefer eine Region darstellt, in der man ein Implantat ohne Weiteres platzieren kann, handelt es sich um einen Bereich mit schlechtem Langzeiterfolg. Der hintere Anteil des Oberkiefers bietet grundsätzlich keine bessere Prognose. Zu der resorptiven Aktivität des Sinusbodens gesellt sich der Zahndurchbruch, der im hohen Maße das Alveolarwachstum stimuliert. Zusammen mit dem Durchbruch der Molaren verzeichnen

wir ein Vertikalwachstum der Maxilla von mehr als 1cm zwischen dem 9. und 25. Lebensjahr. Eine frühzeitige Insertion eines Implantats – wie es hier dokumentiert wurde (Abb. 8a und b) – führt zu einer Wachstumshemmung. Um das Implantat herum entwickelt sich ein Knochenkrater, das apikale Ende befindet sich im Sinus maxillaris. Die Folgerung daraus für uns ist nicht die Frage, ob eine Implantatinsertion zum Einzelzahnersatz in der Nachbarschaft zu natürlichen Zähnen möglich ist, sondern wie der Langzeiterfolg aussieht. Es gibt natürlich Gründe für den Einsatz von Implantaten zum Einzelzahnersatz bei Kindern, besonders zum Zeitpunkt eines Zahnverlustes oder kurz danach. Die Implantate sind aufgrund einer guten Blutversorgung, einer positiven immunologischen Situation und aufgrund unkomplizierter Heilungsvorgänge bei Kindern gut zu inserieren. Die Insertion kann den Alveolarfortsatzknochen erhalten, der sonst atrophieren würde. Bei einer Langzeitbetrachtung jedoch könnten ein bedeutendes Defizit der Alveolarfortsatzentwicklung in der Nachbarschaft des Implantats und die Auswirkung auf die natürlichen Zähne die frühen Vorteile deutlich überschatten. Man kann selbstverständlich vorhandene Kronen verlängern, wie es in diesem Fall auch durchgeführt wurde. Leider resultieren dann aber eine schlechte Ästhetik, ein ungünstiges Implantat-Kronen-Verhältnis und eine deutlich verschlechterte Hygienefähigkeit. Ein Einsatz von Implantaten im

Oberkiefer ist bis zum frühen Erwachsenenalter kontraindiziert, selbst bei einem anodontischen Kind sind Implantate in einem frühen Alter wegen der nasalen und anterioren Resorption des Oberkiefers nicht sinnvoll. Wären diese Resorptionen nicht, würde nur das vertikale Wachstum gehemmt, so könnte man über eine frühe Insertion von Implantaten nachdenken, wobei das vertikale Wachstum durch eine Kallusdistraction der Areale, inklusive der Implantate, durchaus realisierbar ist. Der zeitliche Ablauf des Unterkieferwachstums ist ähnlich dem des Oberkiefers. Allerdings ist es eher mit dem Körperwachstum verbunden, das des Oberkiefers hingegen mit dem Wachstum der Schädeluturen. Daher haben wir während der Adoleszenz eine stärkere sagittale Zunahme gegenüber dem Oberkiefer, was das eher konvexe Gesichtsprofil des Kindes zum geraden Profil beim Erwachsenen wandelt. Das Unterkieferwachstum beim Mädchen endet gewöhnlich im Alter von 14 oder 15, beim Jungen erst mit 18. Betrachten wir das transversale Unterkieferwachstum. Im anterioren Bereich sistiert das Breitenwachstum bereits mit dem zwölften Lebensjahr, das Wachstum der Symphyse endet bereits vor dem Durchbruch der Milchzähne. Im posterioren Bereich geht die Zunahme der Breite mit dem Zahndurchbruch einher. Aufgrund der V-Form verbreitert sich der Kiefer mit zunehmendem Längenwachstum (Abb. 9). Die



summer
sale

20% auf
alles

der teilnehmenden Hersteller*

Günstig einkaufen in Münster

bei unserer großen Verkaufsveranstaltung

Sie sind herzlich eingeladen, unsere Highlights zu genießen:

- 80 Aussteller präsentieren die Highlights der IDS
- Einkaufen zu Sonderpreisen
- CAD/CAM Forum
- Digitale Kiefergelenkdiagnostik – live!
- QM-Beratung
- Lasertherapie
- Fachvorträge
 - ICON – „Bohren – Nein Danke“ DMG
 - Digitale Funktionsdiagnostik
 - DVT – Volumentomografie aktuell
- Spezialitäten-Bufferet
- Wein-Degustation
- Kinderbetreuung
- Kunst in der Praxis

Hotline: +49 (0) 2 51 / 76 07 - 275

5. + 6. Juni 2009
Freitag 13 – 19 Uhr, Samstag 9 – 15 Uhr

Weitere Unternehmen der NWD Gruppe:

 **MPS**
DENTAL

 **NWD**
ÖSTERREICH

 **HALBGEWACHS**
DENTAL

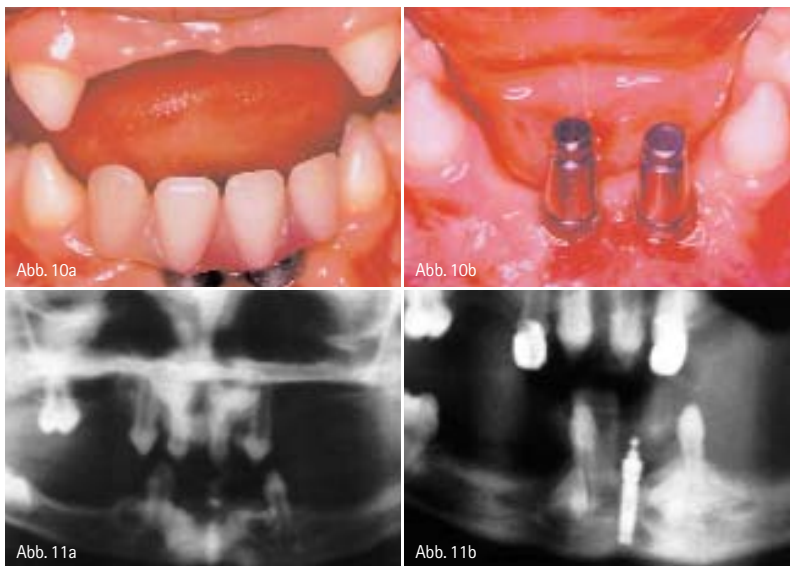
 **SAAR**
DENTAL

 **mdf**
Meier Dental Fachhandel GmbH

 **NWD**
Plandent

Schuckertstr. 21
48153 Münster
Fon: +49 (0) 2 51 / 76 07 - 0
www.nwd-gruppe.de

 **NWD**
GRUPPE



transversalen Veränderungen sind für den Implantologen relativ unproblematisch. Bei einem partiell anodontischen Kind, das aufgrund der fehlenden Zähne keine Veränderung der Alveolarfortsätze erfährt, kann im anterioren Bereich mit recht guter Prognose implantiert werden (Abb. 10a und b). Bei diesem Patienten mit einer ektodermalen Dysplasie wurden im Alter von fünf Jahren diese Im-

funktionierend in situ (Abb.11a und b). Bei einem anderen Patienten wurde ebenfalls im Alter von fünf Jahren ein Mittelimplantat im Unterkiefer eingesetzt. Ein Röntgenbild zur Kontrolle im Alter von zehn Jahren zeigt eine Infrakklusion des Implantats als Folge des bisherigen Wachstums. Anders als beim vorherigen Patienten sind hier natürliche, bleibende Zähne in engerer Nachbarschaft. Das Implantat hat hier eine Auswirkung auf das skeletale und alveoläre Wachstum gehabt. Es ist nicht nur das Implantat betroffen, sondern auch die benachbarten Zähne. Durch das appositionelle Vertikalwachstum müssen wir folglich mit Problemen rechnen, wenn benachbarte natürliche, bleibende Zähne vorhanden sind. Jedoch behindern im Gegensatz zum Oberkiefer Implantate im Unterkiefer, die die Mittellinie überkreuzen, das transversale Wachstum nicht. Beim partiell anodontischen Kind scheinen Implantate im Unterkiefer, weit von natürlichen Zähnen entfernt, auch dann erfolgreich zu sein, wenn die Insertion in einem frühen Alter geschieht. Sie bieten dem Kind eine stabile Unterkieferprothese, wie sie mit einem anderen Verfahren nicht bereitgestellt werden kann (Tab. 2).

Empfehlungen

Für eine Implantation im Oberkieferfrontbereich sollten Mädchen ein biologisches Alter von 15 Jahren und Jungen von 17 Jahren haben, um ein relativ sicheres Ergebnis zu bekommen. Dennoch müssen die Eltern auf Restrisiken hinsichtlich benachbarter Zähne, Gingivalkontur und alveolärem Wachstum hingewiesen werden. Für den hinteren Oberkieferbereich gelten die gleichen Kriterien. Die Nachbarschaft zu natürlichen Zähnen würde wegen der progressiven Implantatinfraokklusion und deren Langzeitfolgen sowohl für das Implantat als auch für die benachbarten Zähne die schlechteste Prognose zeigen. Hier lautet die Empfehlung: ausschließlich erst nach Beendigung des Wachstums Implantate zu setzen. Der vordere Bereich des Unterkiefers ist die einzige Region, in der die Insertion von Implantaten bei anodontischen Kindern indiziert ist. Obwohl auch dieser Bereich über ein dynamisches Wachstumsmuster verfügt, bleibt das alveoläre Wachstum gering. Ein weiterer Vorteil ist, dass der Hauptanteil des transversalen und sagittalen Wachstums bereits sehr früh sistiert. Das anterior-posteriore Wachstum erfolgt weitgehend am Hinterrand des Unterkiefers. Im distalen Unterkieferbereich finden die Wachstumsveränderungen erst recht spät statt. Wir sehen große Veränderungen im transversalen, sagittalen und vertikalen Bereich. Hinzu kommt das Rotationswachstum, wodurch sowohl der Alveolarfortsatz als auch der Unterkieferrand betroffen sind. Selbst beim zahnlosen Kiefer vollziehen sich hier Wachstumsveränderungen. Aus diesem Grund sollten hier keine Implantate inseriert werden, solange das skeletale Wachstum nicht abgeschlossen ist.

Oberkiefer anterior	<ul style="list-style-type: none"> • Mädchen 15 Jahre • Jungen 17 Jahre
Oberkiefer posterior	<ul style="list-style-type: none"> • Mädchen 15 Jahre • Jungen 17 Jahre • Stabile Okklusion od. Vertikalisierung
Unterkiefer anterior	<ul style="list-style-type: none"> • In der Kindheit
Unterkiefer posterior	<ul style="list-style-type: none"> • Nach der skelettalen Reifung

Tab. 2

plantate inseriert, zur Aufnahme einer kleinen Prothese. Zusammen mit einer konventionellen Oberkieferprothese führte es zu einer Verbesserung von Funktion, Ästhetik, Lippenunterstützung und Sprache. In der Zwischenzeit ist der Patient bereits 17 Jahre alt und die Implantate befinden sich immer noch

kontakt.

Prof. Dr. Dieter Wember-Matthes

Zahnarzt
Im Wiesengrund 2
51588 Nümbrecht

ANZEIGE

RIEMSER  **Ledermix® Fluorid Gel ... fruchtig-frisch**

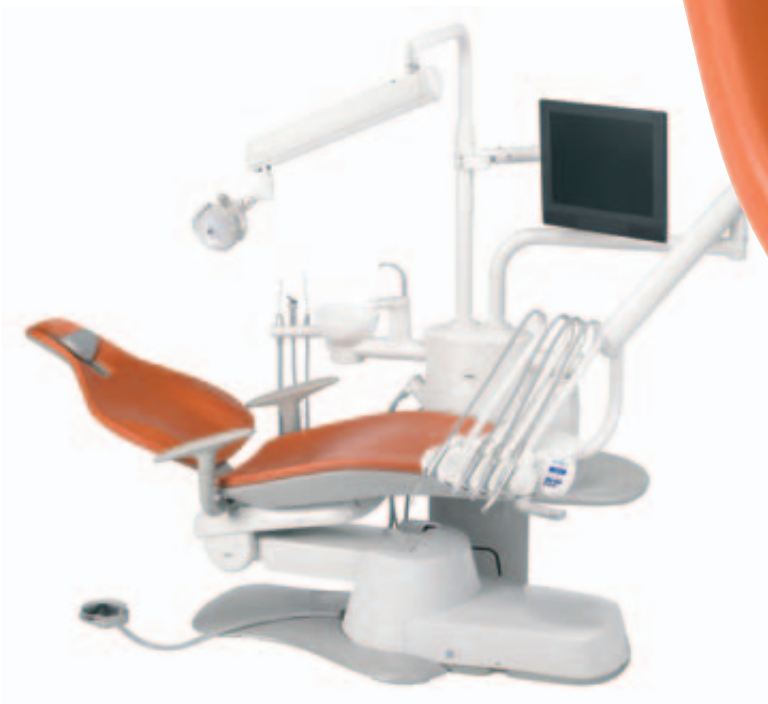

Eurotec Dental GmbH
Tel.: 02131-1 333 405
Fax: 02131-1 333 580
info@eurotec-dental.info

Dürfen wir vorstellen: A-dec 300

A-dec 300™. Eine weitere erstklassige Wahl des führenden Herstellers von zahnärztlichen Behandlungseinheiten aus den Vereinigten Staaten. Stilvoll und kompakt, A-dec 300 ist ein komplettes System, welches sowohl in enge Räume als auch zu kleinen Budgets passt.

Mit einem robusten Design, großartigem Zugang und minimalen Wartungsaufwand, wird der A-dec 300 außerdem von A-dec's legendärem Service und Kundendienst unterstützt. Genau das Angebot welches Sie verlangen.



a healthy NEW choice for dentistry

Finden Sie heraus, warum der NEUE A-dec 300 eine gute Wahl für Ihre Praxis ist. Kontaktieren Sie Ihren autorisierten A-dec Händler oder besuchen Sie: www.a-dec300.com

 a dec®