

# Aufbau mit faserverstärkten Wurzelkanalstiften

| Prof. Dr. Jürgen Manhart

Die prothetische Versorgung stark zerstörter, endodontisch behandelter Zähne erfordert auch in der heutigen, durch die Adhäsivtechnik bestimmten Zeit in vielen Fällen immer noch die Notwendigkeit, den Aufbau für die Kronenversorgung mit einem zusätzlichen Retentionselement in Form eines Wurzelkanalstiftes zu verankern. Neben den traditionellen Wurzelstiften auf Metallbasis und Stiften aus Zirkonoxidkeramik sind seit einigen Jahren viele verschiedene Stiftsysteme aus faserverstärkten Kompositen erfolgreich im Markt eingeführt worden. Diese neuen Stifte sind vermehrt in den Mittelpunkt des Interesses der zahnärztlichen Praktiker und der Wissenschaft gerückt.

In der Vergangenheit herrschte teilweise weit verbreitet die Ansicht vor, dass es nach einer Wurzelkanalbehandlung zu einer Versprödung der betroffenen Zähne kommt, die sich in einer erhöhten Frakturgefahr manifestiert und welche man durch den angeblich verstärkenden Effekt von Wurzelkanalstiften kompensieren sollte. Heutzutage dominiert die Überzeugung, dass die mechanischen Eigenschaften der Zahnhartsubstanzen durch die Wurzelbehandlung nicht wesentlich beeinträchtigt werden.<sup>5,12</sup> Eine Schwächung der endodontisch behandelten Zähne ist vielmehr die Folge aus dem zusätzlich zu kariöser oder

traumabedingter Destruktion vorhandenen Verlust an Zahnhartsubstanz durch die Zugangskavität/Trepanationsöffnung und die Aufbereitung der Wurzelkanäle.<sup>6,13</sup> Darüber hinaus schwächen weitere Zahnhartsubstanz abtragende Maßnahmen, wie unnötig weite Aufbereitungen der Kanäle und Stiftbettbohrungen für Wurzelkanalstifte (Abb. 1) den Zahn zusätzlich. Die Festigkeit endodontisch behandelter Zähne kann durch Wurzelstifte nicht gesteigert werden. Im Gegensatz, es konnte eine Schwächung beziehungsweise ein erhöhtes Auftreten von klinischen Misserfolgen bei Zähnen mit Wurzelkanalstiften festgestellt werden (Abb. 2).

## Indikationen für Wurzelkanalstifte

Durch den koronalen Aufbau wurzelkanalbehandelter Zähne soll unter Erhalt eines Maximums an gesunder Zahnhartsubstanz eine langfristig zuverlässige Verankerung für die definitive Restauration erzielt werden.<sup>10</sup> Mithilfe der Adhäsivtechnik kann man heute in vielen Fällen auf den Einsatz von Wurzelkanalstiften verzichten. In Fällen mit einem unzureichenden Angebot an koronaler Zahnhartsubstanz für einen alleinig adhäsiv verankerten Kompositaufbau bieten Wurzelkanalstifte allerdings weiter die Möglichkeit, eine zusätzliche Retention für den geklebten Aufbau zu schaffen (Abb. 3). Die Frage nach der Notwendigkeit eines Wurzelkanalstiftes wird somit in Abhängigkeit vom Destruktionsgrad der klinischen Krone beantwortet:

- Zähne mit geringem Zerstörungsgrad der klinischen Krone können mittels adhäsiv verankerter direkter Kompositaufbauten für die endgültige prothetische Restauration vorbereitet werden (Abb. 4).
- Bei einem mittleren Destruktionsgrad der klinischen Krone wird man dank der Adhäsivtechnik in sehr vielen Fällen ebenfalls auf einen stiftverankerten Aufbau verzichten können (Abb. 5).

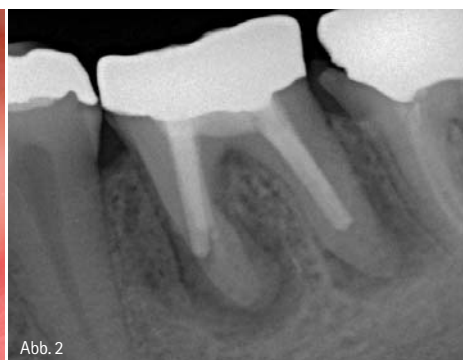
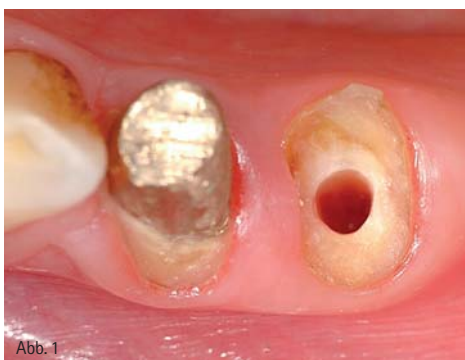
Abb. 1: Zahnhartsubstanzverlust (innere „Aushöhlung“) durch die Bohrung für einen notwendigen Wurzelstift zum Aufbau eines tief frakturierten Prämolaren. – Abb. 2: Das Röntgenbild zeigt eine stiftbedingte Perforation der mesialen Wurzel mit deutlicher periradikulärer Osteolyse an einem UK-Molaren mit insuffizienter Wurzelfüllung.

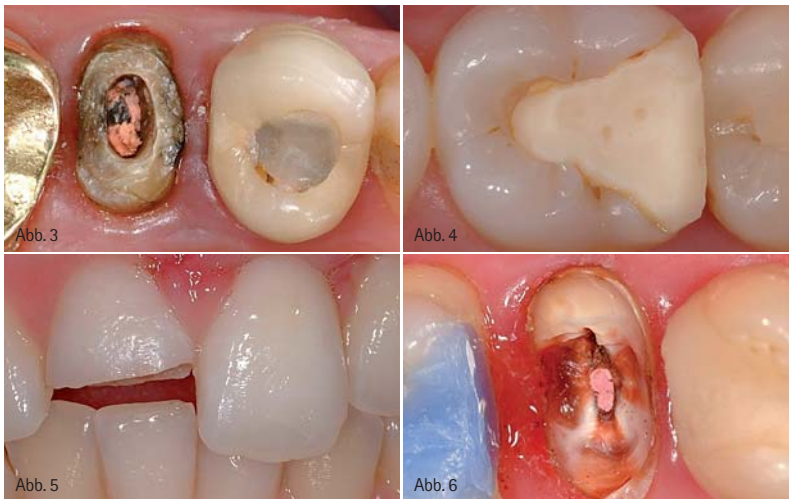

Abb. 3: Der Prämolare mit starkem Destruktionsgrad erfordert einen stiftverankerten Aufbau. – Abb. 4: Bei dem vorliegenden geringen Zerstörungsgrad der klinischen Krone kann der endodontisch behandelte Molar nach adhäsivem Aufbau, ohne Stift, für die prothetische Behandlung vorbereitet werden. – Abb. 5: Bei dem vorliegenden mittleren Zerstörungsgrad der klinischen Krone kann der Schneidezahn nach erfolgter Wurzelbehandlung mit einem adhäsivem Aufbau, ohne Stift, für die prothetische Behandlung vorbereitet werden. – Abb. 6: Bei dem vorliegenden starken Zerstörungsgrad der klinischen Krone muss der endodontisch behandelte Prämolare mit einem Wurzelstift zur sicheren Verankerung des adhäsivem Aufbaus für die prothetische Behandlung vorbereitet werden.

- Bei einem starken Zerstörungsgrad der klinischen Krone sollten Wurzelkanalstifte zur Schaffung einer zuverlässigen Verankerung des Aufbaus eingesetzt werden (Abb. 6).

Genauere Informationen hierzu, ebenso wie die Beantwortung der Frage nach dem richtigen Zeitpunkt der Anfertigung der endgültigen Restauration, können aus der gemeinsamen wissenschaftlichen Stellungnahme der DGZMK, der DGZPW und der DGZ zum „Aufbau endodontisch behandelter Zähne“ (2003) entnommen werden.

### Anforderungen an Wurzelkanalstifte

Die grundsätzlichen Anforderungen an Wurzelkanalstifte umfassen neben der guten Passgenauigkeit, der Biokompatibilität und der elektrochemischen Unbedenklichkeit unter anderem eine hohe Bruchfestigkeit, einen hohen Ermüdungswiderstand gegen Kau- und Scherbelastung und eine möglichst stressfreie Verteilung der einwirkenden Kräfte in der Zahnwurzel. Durch eine geeignete Stiftform soll vermieden werden, die Zahnwurzel durch vermehrten Substanzverlust unnötig zu schwächen (Abb. 7).<sup>1</sup>

Zur Therapie ästhetisch anspruchsvoller Situationen vor allem im Frontzahn- und Prämolarenbereich werden heutzutage weit verbreitet vollkeramische Kronen und Brücken aus transluzenter Keramik eingesetzt. Diese sind in ihren Lichtleitungseigenschaften – abhängig vom jeweils verwendeten Keramiksystem – den natürlichen Zähnen ähnlich. Damit steigen natürlich die Ansprüche an die optischen Eigenschaften der Wurzelkanalstifte, um das hohe ästhetische Potenzial derartiger Restaurationen auch bei wurzelbehandelten Zähnen komplett zu mobilisieren. Beeinträchtigende Effekte, verursacht durch ein Durchscheitern von Wurzelstiften und Aufbauten aus Metall oder schwarzen Kohlenfaserstiften, sind mit den hohen Erwartungen an die ästhetischen Ergebnisse dieser Versorgungen nicht zu vereinbaren.<sup>10</sup>

zutage weit verbreitet vollkeramische Kronen und Brücken aus transluzenter Keramik eingesetzt. Diese sind in ihren Lichtleitungseigenschaften – abhängig vom jeweils verwendeten Keramiksystem – den natürlichen Zähnen ähnlich. Damit steigen natürlich die Ansprüche an die optischen Eigenschaften der Wurzelkanalstifte, um das hohe ästhetische Potenzial derartiger Restaurationen auch bei wurzelbehandelten Zähnen komplett zu mobilisieren. Beeinträchtigende Effekte, verursacht durch ein Durchscheitern von Wurzelstiften und Aufbauten aus Metall oder schwarzen Kohlenfaserstiften, sind mit den hohen Erwartungen an die ästhetischen Ergebnisse dieser Versorgungen nicht zu vereinbaren.<sup>10</sup>

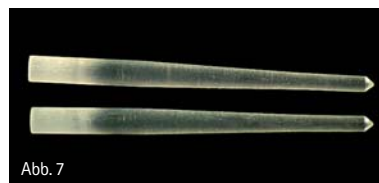

Abb. 7: Die konische Form des Wurzelstifts aus faserverstärktem Komposit vermeidet eine unnötige Schwächung der Zahnwurzel im apikalen Bereich.

Neben Metallstiften, die in aktive Stifte mit Gewinde und passive Formen untergliedert werden können, stehen aktuell metallfreie Systeme aus hochfester Zirkonoxidkeramik und faserverstärkten

Kompositen zur Verfügung (Abb. 7).<sup>1</sup> Die Nachteile der Metallstifte umfassen neben den ungünstigen optischen Eigenschaften vor allem die hohe Rigidität (hohes E-Modul) mit der dadurch verbundenen Gefahr des Auftretens überkritischer Spannungsspitzen (bei aktiven Stiften v.a. von den Gewingegängen ausgehend) und die Korrosionsproblematik. Vollkeramische Stifte aus Zirkonoxid sind zwar annähernd zahnfarben, allerdings besteht aufgrund des sehr harten und unelastischen Werkstoffs (E-Modul ca. 200 GPa), der aus biomechanischer Sicht mit dem relativ elastischen Dentin (E-Modul ca. 18 bis 20 GPa) der Zahnwurzel nicht harmoniert, eine gesteigerte Gefahr des Auftretens von Spannungsspitzen. Ein daraus folgend erhöhtes Risiko für Wurzelfrakturen wird diskutiert. Bei Komplikationen sind die adhäsiv befestigten Zirkonoxidstifte aufgrund ihrer hohen Härte zumeist nicht ohne großen und irreparablen Schaden für die Zahnwurzel zu entfernen.

### Wurzelstifte aus faserverstärktem Komposit

Faserverstärkte Kompositstifte bestehen aus einer Grundmasse aus Harzmatrix, in die zur Strukturarmierung Kohlenfasern oder Quarz-/Glasfasern eingebettet sind. Diese Stifte weisen ein anisotropes Verhalten auf, welches durch die Laufrichtung der Fasereinlagen determiniert ist. Schwarze kohlenfaserverstärkte Kompositstifte sind zum einen wegen ihrer schlechten optischen Eigenschaften wenig für die Kombination mit transluzenten vollkeramischen Restaurationen geeignet. Zum anderen verfügen Kohlenfaserstifte auch über ungünstigere biomechanische Eigenschaften (deutlich höheres E-Modul, ca. 120 GPa) im Vergleich zu den annähernd zahnfarbenen Quarz- und Glasfaserstiften.

Die Qualität der faserverstärkten Kompositstifte, welche mittlerweile von einer großen Zahl unterschiedlicher Anbieter offeriert werden, ist sehr unterschiedlich. Sie wird bestimmt durch das Herstellungsverfahren, eine möglichst gleichmäßige Verteilung der Fasern in der organischen Matrix bei möglichst dichter Packung der Fasern, einen guten Verbund der Fasern mit der Matrix,

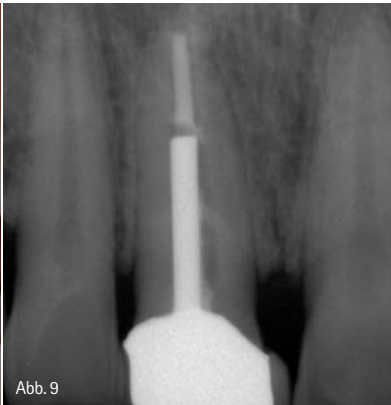
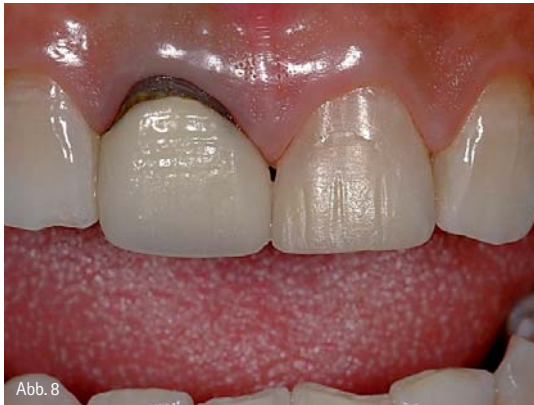

Abb. 8: Ausgangssituation: Ästhetisch unansehnliche Krone an Zahn 11. – Abb. 9: Das Röntgenbild zeigt einen endodontisch behandelten Zahn mit Metallstift.

einen hohen Polymerisationsgrad der organischen Komponente und eine homogene Stiftstruktur ohne Blasen und Einschlüsse.<sup>3</sup> Nach der Polymerisation werden die Rohlinge durch einen Fräsvorgang in ihre endgültige Form gebracht. Es existieren verschiedene Stiftgeometrien, die aufgrund unterschiedlicher Fräsbearbeitung auch deutliche Unterschiede in der Oberflächenqualität zeigen.

Wurzelkanalstifte aus quarz- oder glasfaserverstärktem Komposit besitzen günstige biomechanische Eigenschaften. Sie weisen eine hohe Bruchfestigkeit bei gleichzeitig dentinähnlichen Elastizitätseigenschaften auf.<sup>11</sup> Dies minimiert die Gefahr von Wurzelfrakturen, verursacht durch Spannungsspitzen eingeleiteter Kau- und Scherkräfte durch eine möglichst stressfreie Distribution dieser auftretenden Kräfte in die Zahnwurzel. Die gleichmäßige Belastungsverteilung wird durch den kraftschlüssigen Verbund zwischen Stift und Zahnhartsubstanz aufgrund der adhäsiven Befestigung der Faserstifte im Wurzelkanal mittels Kompositzement unterstützt. Allerdings scheint der Haftverbund zum Wurzelkanaldentin aufgrund struktureller Unterschiede im Vergleich zu koronalen Dentinabschnitten geringer zu sein.<sup>4,8</sup>

Die günstigen optischen Eigenschaften von zahnfarbenen Faserstiften (Glas- und Quarzfasern) erlauben in Kombination mit vollkeramischen Werkstoffen die Erzielung ästhetisch hochwertigster Restaurationen, die in ihren Fähigkeiten der Lichtleitung/-distribution den natürlichen Zähnen entsprechen. Aufgrund der direkten Technik in Kombi-

nation mit einer adhäsiv verankerten Kompositaufbauauffüllung lassen sich die Stifte zeitsparend in einer einzigen Sitzung unter Verzicht auf Labor-schritte verarbeiten. Sie erlauben auch ein zahnhartsubstanzschonendes Vorgehen, da dünne Dentinwände durch das plastische Aufbaukomposit bzw. den Kompositzement adhäsiv stabilisiert werden und unter sich gehende Areale erhalten und als zusätzliche retentive Bereiche für die plastische Aufbauauffüllung aus Komposit erhalten werden können.<sup>9</sup>

Um eine Zerstörung der Integrität des Faserstifts zu verhindern, sollte die notwendige Kürzung des Stifts entweder nach vorheriger Längenmarkierung extraoral mit einer Diamanttrennscheibe unter ausreichender Wasserkühlung erfolgen oder der Stift nach der adhäsiven Befestigung im Wurzel-

kanal – stabilisiert durch die dann bereits vorhandene Kompositaufbauauffüllung – mit einem Diamanten unter ausreichender Wasserkühlung auf die notwendige Länge reduziert werden. Der Versuch des Abschneidens des Stiftes mit einer Schere, einem Seitenschneider oder einer Zange führt durch die Quetschung zu einer irreversiblen Zerstörung der Faser-Matrix-Struktur entlang des Stiftverlaufs.<sup>2</sup> Das Kürzen mit einem rauen Präparationsdiamanten ohne ausreichende Kühlung führt zu einer thermischen Beschädigung des Stiftes mit Aufbrechen der Integrität zwischen Fasern und Matrix.

Die seltenen Misserfolge von Faserstiften sind entweder durch einen Adhäsionsverlust bedingt oder haben eine Fraktur des Stiftes als Ursache. Katastrophale Versagen, welche zu einer Fraktur der Zahnwurzel führen, sind im Gegensatz zu Stiften aus Metall oder Zirkonoxid weniger wahrscheinlich.<sup>7</sup> Im Gegensatz zu zahnfarbenen Stiften aus Zirkonoxidkeramik sind Stifte aus faserverstärktem Komposit bei Bedarf ohne große Probleme wieder aus dem Wurzelkanal zu entfernen, indem sie mit rotierenden Instrumenten ausgeschachtet werden.

### Klinischer Fall

Der folgende klinische Fall stellt den Einsatz eines Wurzelkanalstifts aus faserverstärktem Komposit in einem endodontisch behandelten mittleren Oberkieferschneidezahn und die an-

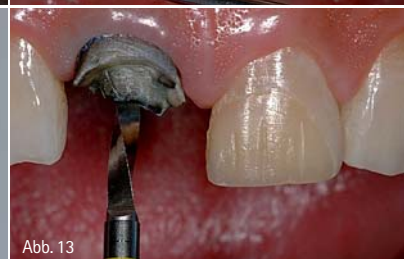
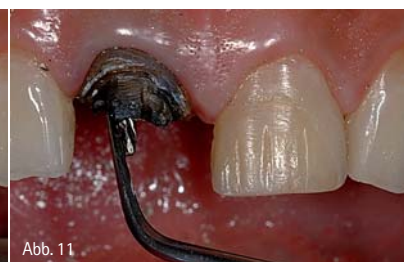
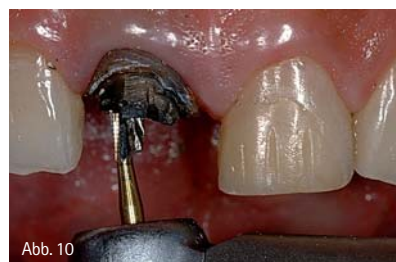Abb. 10: Zustand nach Abnahme der Metallkeramikkrone. Entfernung des Aufbaumaterials. – Abb. 11: Lockerung des Stifts mit Ultraschallenergie. – Abb. 12: Vorsichtig entnommener Metallstift. – Abb. 13: Aufbereitung des Stiftbetts mit einem längenmarkierten Normbohrer.



schließende Versorgung mit einer vollkeramischen Krone dar.

Ein 38-jähriger Patient stellte sich in unserer Sprechstunde mit dem Wunsch der Erneuerung einer ästhetisch sehr unansehnlichen Krone an Zahn 11 und der Anfertigung eines Veneers an Zahn 21 vor (Abb. 8). Es zeigte sich am rechten mittleren Schneidezahn eine deutlich zu kurze Metallkeramikkrone auf einem stark verfärbten Zahnstumpf. Der Zahn reagierte auf Perkussion unauffällig und zeigte einen negativen Sensibilitätstest auf Reizung mit Kältespray. Im Röntgenbild war ein endodontisch behandelter Zahn mit einem Metallstift in der Wurzel und reizloser periapikaler Region zu erkennen (Abb. 9). An Zahn 21 befand sich mesial ein großer, provisorischer Kompositaufbau, ansonsten war der Zahn klinisch und radiologisch unauffällig. Nach Aufklärung und Erläuterung der Therapiealternativen wurde beschlossen, die Krone an Zahn 11 abzunehmen und den Versuch zu unternehmen, den Metall-

stift zu entfernen. Nachfolgend waren die Insertion eines adhäsiv verankerten Wurzelkanalstifts aus faserverstärktem Komposit und die Anfertigung einer Krone aus Zirkonoxidkeramik geplant. Für Zahn 21 war ein Keramikveneer vorgesehen.

Nach Abnahme der Krone an Zahn 21 wurde das Aufbaumaterial vorsichtig entfernt und der koronale Anteil des metallischen Wurzelstiftes dargestellt (Abb. 10). Der Stift wies eine gute Retention auf, weshalb versucht wurde, mittels Anwendung von Ultraschallenergie (Abb. 11) die Integrität des Zements zu zerstören, um den Stift ohne Gefahr für die Wurzel (cave: Längsfraktur) zu entfernen. Nach einiger Zeit lockerte sich der Stift und ließ sich problemlos aus der Wurzel entnehmen (Abb. 12).

Nach Darstellung des durch den Metallstift stark erweiterten Wurzelkanaleingangs wurde die Länge der bereits vorhandenen Tiefenbohrung, ausgehend von einem koronalen Referenzpunkt,

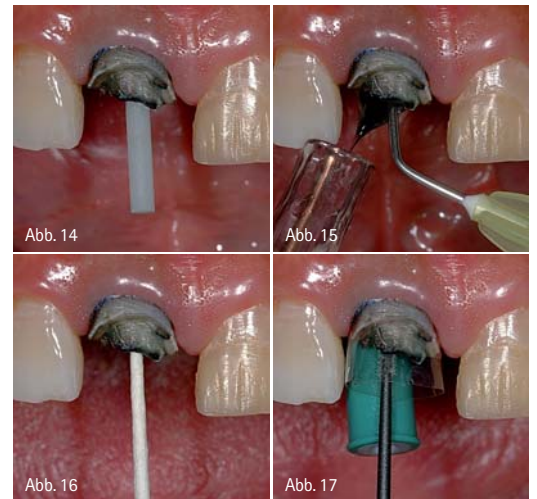


Abb. 14: Einprobe des Stifts aus glasfaserverstärktem Komposit. – Abb. 15: Spülung des Wurzelkanals. – Abb. 16: Trocknung mit Papierspitzen. – Abb. 17: Anbringen einer Matrice und adhäsive Vorbehandlung der Stiftbohrung und der Restzahnhartsubstanz mit einem dualhärtenden, selbstätzenden Adhäsiv.

mit einem Wurzelkanalinstrument ermittelt, um nachfolgend mit dem Präzisionsbohrer des anzuwendenden Stiftsystems diese Strecke wieder einzuhalten.

ANZEIGE



**Organisieren Sie Ihren  
Arbeitsablauf und sparen Sie Zeit**

**PRACTIPAL®**

**Bietet optimale Infection Control**

- Praktische Module für Bohrer, Feilen und Handinstrumente
- Einfache Adaptierung von Komponenten, variantenreiche Verwendung
- Sichere Handhabung – minimales Verletzungsrisiko
- 9 Farben



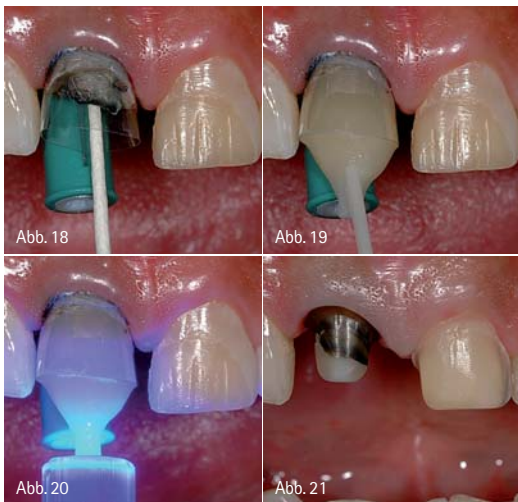


Abb. 18: Entfernung der Adhäsivüberschüsse mit einer Papierspitze. – Abb. 19: Befestigung des Stiftes und Erstellung des Aufbaus mit einem dünnfließenden, dualhärtenden Aufbaukomposit. – Abb. 20: Lichtpolymerisation für 40 Sek. – Abb. 21: Fertiggestellte Präparation für eine Zirkonoxidkrone an Zahn 11 und ein Keramikveneer an Zahn 21.

Es wurde ein adhäsiv zu befestigender, glasfaserverstärkter Kompositstift ausgewählt. Nach dem Legen eines Retraktionsfadens und Auswahl des passenden Stiftdurchmessers erfolgte die Ausschachtung der Stiftbettbohrung im Wurzelkanal mit einem längenmarkierten Präzisionsbohrer (Abb. 13). In diesem speziellen Fall war die Penetrationstiefe durch den alten Metallstift bereits vorgegeben. Generell sollte die Länge der Stiftbohrung so gewählt werden, dass an der Wurzelspitze immer noch mindestens 4 mm Wurzelfüllung zur dichten Versiegelung des apikalen Kanalabschnitts verbleiben.

Abbildung 14 zeigt die Einprobe des Faserstiftes mit koronal größtmöglich verfügbarem Durchmesser. Der Wurzelstift wurde in die Kavität platziert und die wandständige Passung kontrolliert. Der Stift wies ein zylindrisch-konisches

Design auf. Durch die Konizität wird im apikalen Bereich der sich verjüngenden anatomischen Form der Zahnwurzel Rechnung getragen und eine substanzschonendere Präparation im Vergleich zu rein parallelwandigen Stiftsystemen ermöglicht.

Anschließend wurde der Stift von der zahnärztlichen Assistenz für die Befestigung durch Reinigung mit Alkohol, Lufttrocknung und nachfolgender Silanisierung vorbereitet. Parallel hierzu wurde vom Behandler die Stiftbettbohrung gespült (Abb. 15) und nachfolgend mit Papierspitzen getrocknet (Abb. 16). Zur Sicherstellung der Form des Aufbaus wurde ein Matrizensystem am Zahn verankert. Ein selbststützendes, dualhärtendes Adhäsiv wurde mit einem kleinen Endo-Microbrush in die komplette Stiftbettbohrung und auf die koronale Restzahnschicht einmassiert (Abb. 17) und nachfolgend das Lösungsmittel mit ölfreier Druckluft evaporiert. Mithilfe einer Papierspitze wurden Adhäsivüberschüsse aus der Stiftbettbohrung entfernt (Abb. 18). Sofort im Anschluss wurde ein für die Stiftbefestigung vom Hersteller freigegebenes dualhärtendes, dünnfließendes Stumpfaufbaukomposit mit einem dünnen Applikationsaufsatz in die Bohrung eingebracht. Die Spitze der Verlängerungskanüle wurde bis auf den tiefsten Punkt der Stiftbettbohrung in den Zahn eingebracht und unter langsamem Rückzug kontinuierlich Komposit abgegeben, wobei darauf geachtet wurde, dass sich die Auslassöffnung der Verlängerungskanüle immer im Befestigungskomposit befand. Unmittelbar nach Befüllung des Wurzelkanals mit dünnfließendem Komposit wurde der Faserstift

unter leichter Drehbewegung bis zum Endpunkt der Stiftbettbohrung eingeführt. Durch diese Art der „Tauchbefüllung“ wird sichergestellt, dass sich keine Luftblasen in der Zementschicht befinden und somit eine maximale Anhaftung an die Kanalwand mit Optimierung auch der Dichtigkeit resultiert. Der an der koronalen Öffnung der Stiftbettbohrung ausgetretene Kompositüberschuss wird gleich als Teil der Aufbaufüllung verwendet. Nach Einbringen des Stiftes wird im gleichen Arbeitsgang mit derselben Applikationskanüle der koronale Kompositaufbau mit dem dualhärtenden Material hergestellt (Abb. 19). Anschließend wurde mit der Polymerisationslampe das Komposit für 40 Sekunden polymerisiert (Abb. 20). Nach Abnahme der Matrize wurde der Zahn 21 sofort für die Aufnahme einer Zirkonoxidkeramikkrone präpariert (Abb. 21). Deutlich ist ein präparierter Dentinraum unterhalb des Kompositaufbaus zu erkennen. Der im Idealfall allseits mindestens 2 mm breite Dentinraum wird von der definitiven Krone ringförmig eingefasst. Dieser sogenannte Ferrule-Effekt stabilisiert die stiftversorgte Zahnwurzel und erhöht nachweislich die Festigkeit des restaurierten Systems. Der linke mittlere Schneidezahn wurde für ein Keramikveneer präpariert (Abb. 21). Nach der Abformung der Präparationen wurde ein Provisorium angefertigt (Abb. 22). Auf der Röntgenkontrollaufnahme ist der adhäsiv zementierte faserverstärkte Kompositstift deutlich zu erkennen (Abb. 23). Abbildung 24 zeigt die fertig restaurierten Zähne mit eingegliedertem Zirkonoxidkrone an Zahn 11 und adhäsiv befestigtem Keramikveneer an Zahn 21.

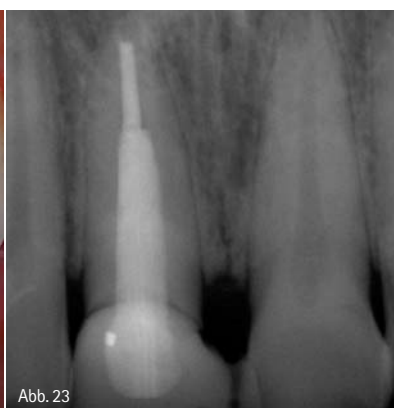
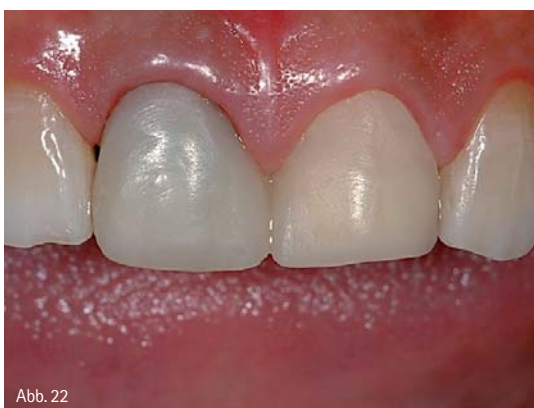

Abb. 22: Provisorische Versorgung. – Abb. 23: Röntgenkontrollaufnahme.

### Zusammenfassung

Da Wurzelkanalstifte die Festigkeit noch vorhandener Hartsubstanz endodontisch behandelter Zähne nicht steigern, sondern im Gegenteil zu einer Schwächung, mittels dem durch die Stiftbettbohrung verursachten zusätzlichen Substanzverlust, beitragen, aber andererseits in vielen Fällen bei starkem Zerstörungsgrad der klinischen Krone immer noch unverzichtbar für die langfristige Retention des Aufbaus sind, sollte ein System gewählt werden, welches aufgrund biomimetischer Ei-



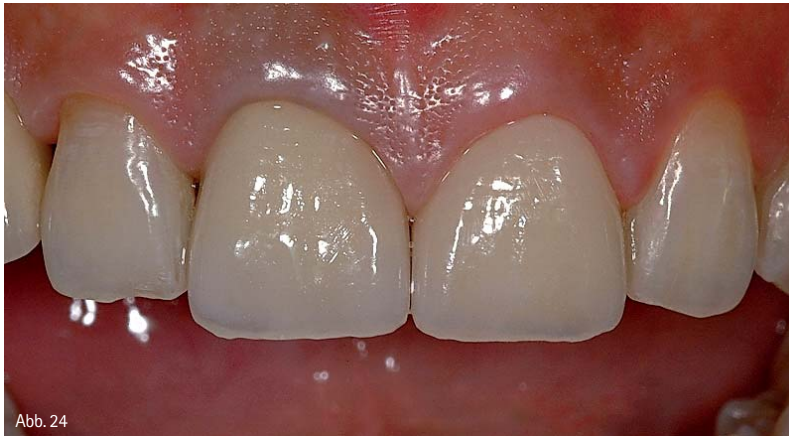

Abb. 24

Abb. 24: Fertigrestaurierte mittlere Schneidezähne im Oberkiefer.

genschaften die Gefahr einer Wurzelfraktur minimiert. Adhäsiv befestigte Wurzelkanalstifte aus glas- oder quarzfaserverstärktem Komposit führen unter Belastung zu einer homogeneren Spannungsverteilung im Vergleich zu Stiften aus Metall oder Zirkonoxidkeramik und verfügen gleichzeitig über vorteilhafte optische Eigenschaften. Bisher liegen erst relativ wenige klinische

Studien zu metallfreien Stiftsystemen vor, die jedoch vielversprechende Ergebnisse berichten. Es existieren allerdings bei den verschiedenen faserverstärkten Wurzelstiften erhebliche Unterschiede in der mechanischen Belastbarkeit. Dessen sollte sich der Behandler bewusst sein, um nach gründlicher Recherche ein geeignetes Stiftsystem auszuwählen.

## ZWP online

**Die Literaturliste** zu diesem Beitrag finden Sie unter [www.zwp-online.info/fachgebiete/endodontologie](http://www.zwp-online.info/fachgebiete/endodontologie)

## info.

Der Autor bietet Seminare und praktische Arbeitskurse im Bereich der ästhetisch-restaurativen Zahnmedizin (Komposit, Vollkeramik, Wurzelstifte, ästhetische Behandlungsplanung) an.

## autor.

### Prof. Dr. Jürgen Manhart

Poliklinik für Zahnerhaltung und Parodontologie  
Goethestraße 70  
80336 München  
E-Mail: [manhart@manhart.com](mailto:manhart@manhart.com)  
[www.manhart.com](http://www.manhart.com)

ANZEIGE

## Behandlungszeile „GK10/Z+S“

- perfekte Integration durch Form und Funktion
- sowohl schwebend an der Wand als auch mit Sockel montierbar
- hygienisch optimale Oberfläche
- Mineralwerkstoff LG Hi-Macs® erfüllt Hygienerichtlinien
- fugenlose Verarbeitung von Becken und Wischleiste
- Edelstahlgriffe und Einzugsdämpfung bereits bei Standardausführung
- in mehr als 10 Farben lieferbar

**Jetzt einfach individuell konfigurieren!**

**Mehr Infos unter:**

**[www.geilert-kurth.de/konfigurator](http://www.geilert-kurth.de/konfigurator)**

Geilert & Kurth GmbH | Altenhof 27 | 04703 Bockelwitz  
Telefon: 03 43 21/62 20-00 | Fax: 03 43 21/62 20-01  
E-Mail: [info@geilert-kurth.de](mailto:info@geilert-kurth.de) | [www.geilert-kurth.de](http://www.geilert-kurth.de)

## GEILERT & KURTH

Ice White (Matt/Hochglanz)

Kristallweiß (Hochglanz)

Lichtgrau (Hochglanz)

Grafitgrau (Hochglanz)

Vulkanschwarz (Hochglanz)

Magnolienweiß (Hochglanz)

Caramel (Hochglanz)

Robinrot (Hochglanz)

Olive (Hochglanz)

Weißaluminium (Matt/Hochglanz)

Erhältlich in dieser Farbenvielfalt

