

# Direkte Komposite im Seitenzahnbereich

| Prof. Dr. Jürgen Manhart

Direkte Kompositrestaurationen im Seitenzahnbereich sind heutzutage ein integraler Bestandteil im Leistungsspektrum der modernen Zahnheilkunde. Aufgrund eines in den letzten Jahren deutlich gestiegenen Ästhetikbewusstseins sind große Teile der Bevölkerung nicht mehr bereit, metallische Restaurationen zu akzeptieren und verlangen nach zahnfarbenen Alternativen. Neben den keramischen Einlagefüllungen stehen dem Patienten direkte Kompositfüllungen als permanente Versorgungen zur Auswahl. Diese haben mittlerweile in vielen klinischen Studien ihre Leistungsfähigkeit auch im kaulasttragenden Seitenzahnbereich unter Beweis gestellt.

Im kaulasttragenden Seitenzahnbereich werden Kompositfüllwerkstoffe mittlerweile seit nahezu drei Jahrzehnten als ästhetische Alternative zu metallischen Restaurationen, mit besonders in den letzten Jahren stetig ansteigender Häufigkeit, eingesetzt.<sup>1</sup> Erste klinische Daten, die zu Beginn der 1980er-Jahre im Seitenzahnbereich erhoben wurden, waren vor allem aufgrund ungenügender mechanischer Eigenschaften nicht ermutigend. Die geringe Abrasionsbeständigkeit der damaligen Kompositmaterialien führte zum Verlust der Füllungskonturen. Frakturen, Randeinbrüche und -undichtigkeiten als Folge der Polymerisationsschrumpfung waren weitere Gründe, welche die Lebensdauer der Füllungen limitierten.<sup>2-5</sup> Diese Unzulänglichkeiten konnten durch die Weiterentwicklungen im Materialsektor der Komposite und der Adhäsivsysteme vor allem der letzten Jahre erheblich reduziert werden.<sup>6</sup> Allerdings stellen die negativen Auswirkungen der Polymerisationsschrumpfung – wie mangelnde Randdichtigkeit, ungenügende Haftung an den Kavitätswänden oder Höckerdeflexionen – immer noch das größte Problem der kompositbasierten Werkstoffe dar.<sup>7</sup> Für die permanente Versorgung einer Primärkaries oder den

Ersatz alter, insuffizienter Füllungen im Seitenzahnbereich sind heute Hybridkomposite das Material der Wahl, wenn eine direkte Restaurationstechnik zum Einsatz kommen soll. Eine korrekte Matrizen- und eine adäquate Trockenlegung der Kavität werden vorausgesetzt.<sup>8</sup>

*Entsprechend der Art und Größe der verwendeten anorganischen Füllkörper kann man die Komposite einteilen in:*<sup>9</sup>

- konventionelle Makrofüllerkomposite
- Mikrofüllerkomposite
- Hybridkomposite.

Mit der Einführung innovativer Kompositderivate vor allem in den letzten circa zehn bis zwölf Jahren gewinnen weitere Klassifikationen, z.B. nach Füllkörpermenge (beeinflusst die Viskosität des Komposits) bzw. Unterschieden in der Monomermatrix (klassische Methacrylate, säuremodifizierte Methacrylate, Ormocere mit anorganisch-organischer Verbundmatrix, ringöffnende Siloransysteme) an Bedeutung.<sup>10</sup> Komposite werden in der inkrementellen Schichttechnik verarbeitet, üblicherweise in Einzelinkrementen mit maximal 2 mm Schichtstärke. Die einzelnen Inkremente werden wiederum jeweils separat polymerisiert, mit Be-

lichtungszeiten von 20 bis 40 Sekunden, je nach Lichtintensität der Lampe und Farbe/Transluzenzgrad der entsprechenden Kompositpaste. Vor allem bei großvolumigen Seitenzahnkavitäten kann dies ein sehr zeitintensives Vorgehen sein und bedarf aus betriebswirtschaftlicher Sicht einen entsprechend kostendeckenden Honoraransatz. Üblicherweise werden solche mehrschichtigen dentinadhäsiven Kompositrestaurationen im Seitenzahnbereich heutzutage analog nach GOZ 215–217 abgerechnet, bei gesetzlich versicherten Patienten über den Weg der Mehrkostenvereinbarung. Allerdings besteht bei vielen Behandlern der Wunsch, eine Alternative zur komplexen, zeitaufwendigen Mehrschichttechnik zu haben und Komposite zeitsparender, wirtschaftlicher verarbeiten zu können. Auch hierfür sind in der letzten Zeit einige interessante Neuentwicklungen zur Marktreife gelangt.

## Indikation von Kompositen im Seitenzahnbereich

Direkte Kompositrestaurationen sind mittlerweile ein nicht mehr zu verzichtender integraler Bestandteil im Therapiespektrum der modernen konservierend-restaurativen Zahnheilkunde. Sie werden unter anderem wegen des brei-

# Spracheingabe...?



## Klingt einfach - ist einfach.

01-Befundeingabe auf "Zuruf", PA-Befundung oder Erhebung des Plaque Index - **DS-WIN-VOICE** erkennt Ihre Stimme und unterscheidet sicher die normale Unterhaltung mit Ihrem Patienten von Ihren Anweisungen.

Software vom Zahnarzt für den Zahnarzt.

[www.dampsoft.de](http://www.dampsoft.de) · 04352-917116

**DAMP**SOFT  
  
*mit Sicherheit!*

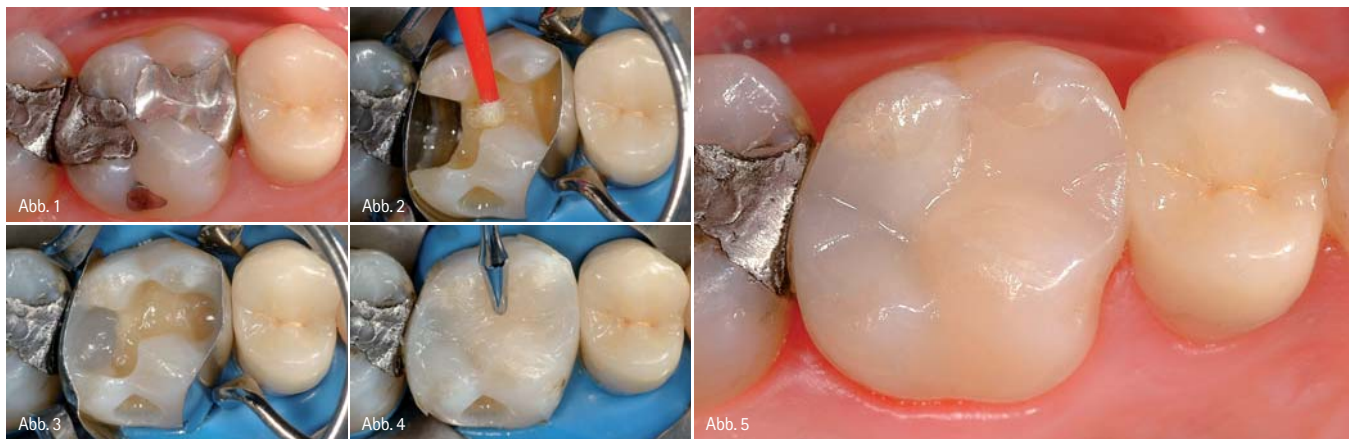


Abb. 1: Ausgangssituation: alte Amalgamfüllung an einem ersten Oberkiefermolaren. – Abb. 2: Zustand nach Füllungsentfernung und Exkavation. Applikation eines selbstständigen Adhäsivs. – Abb. 3: Vollständige Rekonstruktion der beiden Approximalfächen bis zur Randleistenhöhe und Auffüllen der approximalen Kästen mit einem auf 4 mm Durchhärttiefe optimierten Seitenzahnkomposit. – Abb. 4: Mit dem zweiten Inkrement wird bereits die Kaufläche modelliert. – Abb. 5: Endsituation. Im Vergleich zu einem „normalen“ Hybridkomposit ist die Anzahl der notwendigen Inkremente hier deutlich reduziert.

ten Anwendungsspektrums, der Schonung und adhäsiven Stabilisierung der Zahnhartsubstanz und dem im Vergleich zu indirekten Restaurationsalternativen preiswerteren und zeitsparenden Verfahren eingesetzt.<sup>11</sup>

Entsprechend der gemeinsamen Stellungnahme der DGZ und der DGZMK zu direkten Kompositrestaurationen im Seitenzahnbereich (Indikation und Lebensdauer) aus dem Jahr 2005 kann man das wissenschaftlich abgesicherte Einsatzspektrum direkter Komposite zusammenfassen:<sup>11</sup>

#### Indikationen

- Klasse V-Läsionen
- Klasse I-Läsionen
- Klasse II-Läsionen (inkl. Ersatz einzelner Höcker)

#### Eingeschränkte Indikationen

- Erschwerte Zugänglichkeit, eingeschränkte Darstellung des Arbeitsgebietes, unsichere marginale Adaptation oder problematische Approximalkontaktgestaltung
- Starke Parafunktionen des Patienten bei fehlender okklusaler Abstützung des Antagonisten am Zahnschmelz
- Eingeschränkte Mundhygiene des Patienten (v.a. im Approximalraum)

#### Kontraindikationen

- Fehlende Möglichkeit adäquater Trockenlegung (Gefahr der Kavitätenkontamination mit Blut, Speichel, Sulkusfluid)
- Allergien gegen Bestandteile von Kompositen und Adhäsiven

### Hybridkomposite

Hybridkomposite enthalten ein Gemisch aus gemahlene Glas- oder Quarzfüllkörpern mit einer Partikelgröße im Mikrometerbereich und Siliziumdioxid-Mikrofüllern. Da sich die Mahltechnik zur Herstellung der Glasfüllkörper ständig verbessert hat, unterscheidet man mittlerweile zwischen Hybridkompositen (mittlere Partikelgröße < 10 µm), Feinpartikelhybridkompositen (mittlere Partikelgröße < 5 µm), Feinstpartikelhybridkompositen (mittlere Partikelgröße < 3 µm) und Submikrometerhybridkompositen (mittlere Partikelgröße < 1 µm).<sup>10</sup>

Hybridkomposite verfügen aufgrund ihrer Füllkörpertechnologie und des -anteils zum einen über die notwendigen physikalischen und mechanischen Eigenschaften, um auch große Frontzahnaufbauten und kaulasttragende Klasse I- und II-Kavitäten klinisch dauerhaft erfolgreich zu restaurieren. Zum anderen gewährleisten die heutzutage Anwendung findenden Feinpartikel-, Feinstpartikel- und Submikrometerhybridkomposite mittlerweile auch eine sehr gute Polierbarkeit der Oberfläche mit langfristigem Glanzerhalt. Sie sind somit zur Versorgung sämtlicher Black-Kavitätenklassen einsetzbar, weshalb sie auch als Universalkomposite bezeichnet werden. Diese Komposite können entweder schichtweise in einer hoch ästhetischen polychromatischen Mehrschichttechnik mit verschiedenen Dentin-, Body- und Schmelzmassen angewendet werden oder in

der Einfarbtechnik, allerdings ebenfalls entsprechend der Durchhärttiefe von 2 mm in Schichten appliziert.

### Nanotechnologie-modifizierte Komposite

Nanotechnologie-modifizierte Hybridkomposite sind mittlerweile seit einigen Jahren auf dem Markt verfügbar und stellen eine interessante Entwicklung, beruhend auf letzten Forschungsergebnissen, dar. Neben Füllkörpern aus gemahlene Gläsern verfügen sie über Nanofüller, die eine ähnliche Größe wie Mikrofüller aufweisen, allerdings sind die einzelnen, nicht agglomerierten Nanomere gleichmäßiger in der organischen Matrix verteilt. Der Füllkörpergehalt entspricht den Hybridkompositen, deren gute mechanische Eigenschaften sie auch aufweisen. Nanotechnologie-modifizierte Komposite werden als Universalkomposite im Front- und Seitenzahnbereich eingesetzt.

### Stopfbare Komposite

Stopfbare Komposite sind Abkömmlinge der traditionellen Hybridkomposite. Diese speziell für den kaulasttragenden Seitenzahnbereich entwickelten hochviskösen Komposite haben allerdings die anfänglich in sie gesetzten hohen Erwartungen nie erfüllen können. Neben geringen Veränderungen in der Zusammensetzung der organischen Matrix beruhen die Eigenschaften der stopfbaren Komposite vor allem auf innovativen Abwandlungen der Füllkörperarten, -größen, -zu-

sammensetzung und -verteilung.<sup>12</sup> Die stopfbaren Eigenschaften werden durch verschiedene Modifikationen der Füllkörper erzielt. Weder sind mit ihnen die teilweise zu Beginn ihrer Einführung beworbenen deutlichen Handlingserleichterungen für den Zahnarzt realisiert („amalgamähnliche Platzierungstechnik“) – die Kavität muss konditioniert und adhäsiv vorbehandelt und das Material wegen limitierter Durchhärte tiefe schichtweise eingebracht und polymerisiert werden – noch sind sie in vitro und in vivo den traditionellen Hybridkompositen überlegen.<sup>7</sup> Zudem verfügen einige Vertreter der stopfbaren Komposite über mangelhafte Benetzungs- und Anfließigenschaften, speziell an enge Kavitätenwinkel und -kanten, eine nicht akzeptable Porosität und eine ungenügende Polierfähigkeit.<sup>13</sup>

#### „Ökonomische“ Komposite

Neben den Möglichkeiten, welche hoch ästhetische Komposite bei Anwendung der polychromatische Mehr-

schichttechnik bieten, die bisher nur von einem relativ kleinen aber stetig wachsenden Kreis von Behandlern ausgereizt werden, besteht andererseits eine große Nachfrage des Marktes nach möglichst einfach und schnell und somit ökonomisch zu verarbeitenden Materialien auf Kompositbasis für den Seitenzahnbereich.<sup>6</sup> Diese auch „Fast-Track“-Komposite genannten Materialien sollen bei möglichst hoher Qualität der Füllungsänder über ein einfacheres Handling und eine reduzierte Techniksensitivität verfügen und zudem über eine wirtschaftlichere Verarbeitungstechnik eine Zeitersparnis in der Platzierung mit sich bringen.<sup>14</sup> Da die meisten dieser Komposite lediglich in einer Farbe angeboten werden, entfällt auch die Auswahl der passenden Farbschattierung. Trotzdem resultieren mit diesen Materialien ästhetisch durchaus akzeptable Ergebnisse, vor allem wenn man sie mit Amalgam und Glasionomerzementen vergleicht. Im Sinne eines umfassenden Fast-

Track-Konzepts werden diese Komposite zumeist in Kombination mit simplifizierten Haftvermittlersystemen (einschrittige selbstkonditionierende Adhäsivsysteme) unter Verzicht auf eine separate Schmelz-Dentin-Ätzung verwendet.

Für diese „Fast-Track“-Schiene wurden Komposite entwickelt, welche durch verkürzte Aushärtungszeiten bei entsprechend hoher Lichtintensität der Polymerisationslampe (InTen-S [nicht mehr auf dem Markt], Ivoclar Vivadent) und gleichzeitig optimierter Durchhärte tiefe (QuiXfil, DENTSPLY; x-tra fil, VOCO) schneller in der Kavität platziert werden können (Abb. 1–5). Ein weiterer Vertreter der einfacher zu verarbeitenden Komposite ist Tetric Basic White (Ivoclar Vivadent).

Zu Beginn des Jahres 2010 wurde ferner ein neues Konzept zum Ersatz von Dentin in der kompositbasierten Seitenzahnversorgung vorgestellt (SDR, DENTSPLY). Hierbei handelt es sich um ein spezielles, auf maximale Durch-

ANZEIGE



**com|G@|tec**<sup>®</sup>

Messtechnik GmbH

## Der Marktführer in der Dokumentation der Instrumentenaufbereitung

### Das Original – viele Vorteile:

- Einfach, sicher, effizient – Qualität überzeugt
- Anerkannte Sicherheit für den Schutz Ihrer Hygienesdokumentation
- Herstellerunabhängig, einfache Anbindung an über 200 verschiedene Medizingeräte
- Erfüllt die Richtlinien des Robert Koch-Instituts

Sie finden uns auf allen Dental-Fachmessen,  
fragen Sie dazu gerne Ihren Medizingeräte-Hersteller.



**SEGO**<sup>®</sup> | **SOFT 2010**  
Process Documentation

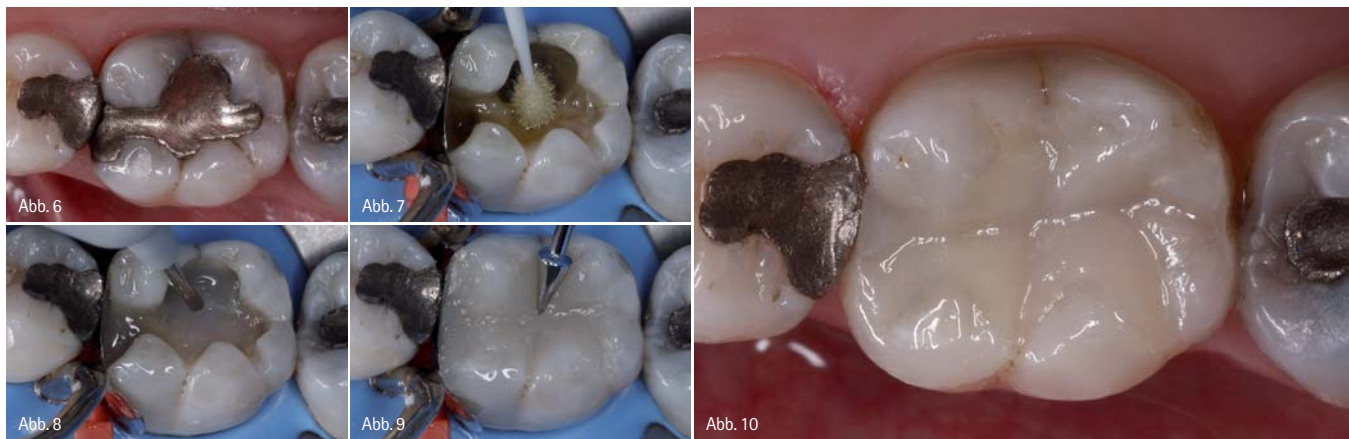

Abb. 6: Ausgangssituation: alte Amalgamfüllung an einem ersten Unterkiefermolaren. – Abb. 7: Zustand nach Füllungsentfernung und Exkavation. Applikation eines selbstzähndenden Adhäsivs. – Abb. 8: SDR-Komposit wird in einer 4 mm-Schicht in der Bulk-Technik in die Kavität eingebracht. – Abb. 9: Aufbau der Okklusalfäche mit einem seitenzahntauglichen, methacrylatbasierten Komposit (Schichtstärke 2 mm). – Abb. 10: Endsituation. Im Vergleich zu einer „normalen“ Hybridkompositrestauration ist die Anzahl der notwendigen Inkremente reduziert.

här்த்தiefe und minimalen Spannungsaufbau optimiertes fließfähiges Komposit. Es wird in einer maximalen Schichtstärke von 4 mm als erstes Inkrement zum Aufbau des Dentinvolumens in der Bulk-Technik in die Kavität eingebracht. SDR muss im okklusalen Bereich von einer 2 mm starken Schicht aus einem seitenzahntauglichen, methacrylatbasierten Komposit abgedeckt werden (Abb. 6–10). Die werkstoffkundlichen Eigenschaften dieser auf Wirtschaftlichkeit optimierten Komposite sind vergleichbar mit herkömmlichen lichthärtenden Kompositen.<sup>15</sup> Daten aus klinischen Studien zeigen eine gute intraorale Performance.<sup>16–18</sup>

#### Klinischer Fall

Der folgende klinische Fall stellt den Austausch von insuffizienten Amalgamfüllungen im Oberkiefer mit einem Nanopartikel-modifizierten Hybridkomposit in der polychromatischen Mehrschichttechnik dar.

Ein 37-jähriger Patient stellte sich in unserer Sprechstunde mit dem Anliegen vor, seine insuffizienten Amalgamfüllungen im ersten Quadranten gegen zahnfarbene Restaurationen auszutauschen (Abb. 11). Aufgrund der Defektgröße wurde für den ersten Molaren eine Keramikteilkrone vorgesehen, während beide Prämolaren mit einem Nanopartikel-modifizierten Hybridkomposit in der Mehrfarbtechnik restauriert werden sollten. Nach dem Entfernen der alten Füllungen und Exkavation kariöser Zahnhartsubstanzanteile wurde der Molar bis zur Präparation mit einem Stumpfaufbaukomposit versorgt.

Da die korrekte Analyse der Zahnfarbe der Prämolaren zu diesem Zeitpunkt aufgrund des deutlich durch den Schmelz scheinenden grauen Metallschimmers der Amalgamfüllungen unmöglich war, wurden diese sowie kariöse Strukturen zuerst entfernt und nachfolgend die Kavitätenpräparation mit dem Finieren abgeschlossen. Erst danach wurde mit dem VITAPAN Classic Farbring die Zahnfarbe bestimmt (Abb. 12). Die Farbwahl erfolgte an feuchten Zähnen unter Ausschaltung starker Farbkontraste in der unmittelbaren Umgebung und vor dem Anlegen von Kofferdam, da zum einen die reversible Aufhellung durch den Feuchtigkeitsverlust der Zähne und zum anderen der starke Kontrast durch den eingefärbten Spangummi die Auswahl der passenden Farbe unmöglich machen würde.

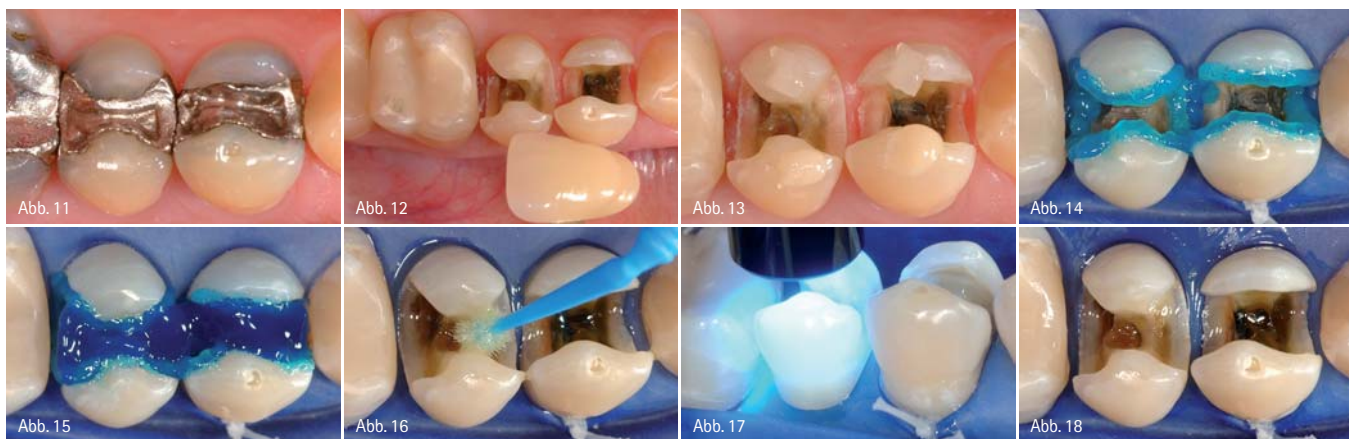

Abb. 11: Ausgangssituation: alte Amalgamfüllungen in den Prämolaren des ersten Quadranten. – Abb. 12: Farbbestimmung mit dem VITAPAN Classic Farbring an feuchten Zähnen. – Abb. 13: Kontrolle der Farbbestimmung mit am Zahn gehärteten Materialmustern der Schmelz- und Dentinmasse. – Abb. 14: Schmelzkonditionierung mit Phosphorsäure. – Abb. 15: Zusätzliche Dentinätzung für weitere 15 Sekunden. – Abb. 16: Applikation des Haftvermittlers mit einem Minibürstchen auf Schmelz und Dentin. – Abb. 17: Lichtpolymerisation des Haftvermittlers. – Abb. 18: Die überall gleichmäßig von Adhäsiv benetzten Kavitäten zeigen eine glänzende Oberfläche.

Zur Verifikation der getroffenen Farbwahl wurden anschließend Materialproben vom Schmelzmaterial und der Dentinmasse, welche entsprechend dem vom Komposithersteller empfohlenen Schichtrezept kombiniert werden sollen, auf repräsentative Areale der nicht adhäsiv vorbehandelten Zähne aufgetragen und bestimmungsgemäß lichtpolymerisiert. Dabei zeigte sich eine sehr gute farbliche Übereinstimmung der jeweiligen Restaurationsmaterialien mit den zu ersetzenden Zahnhartsubstanzanteilen (Abb. 13). Diese Materialproben lassen sich von der nicht gebondeten Zahnoberfläche mit einem Handinstrument problemlos und ohne Schaden für den Zahn wieder entfernen.

Nach Anlegen des Kofferdams wurden die Zahnhartsubstanzen mit Phosphorsäure konditioniert. Die Säure wurde dabei erst zirkulär entlang der Schmelzränder aufgetragen (Abb. 14) und wirkte dort für circa 15 Sekunden ein, bevor dann das gesamte Dentin der Kavität für weitere 15 Sekunden mit Ätzel bedeckt wurde (Abb. 15). Nach gründlichem Absprühen der Säure und von Präzipitationsresten mit dem Druckluft-Wasser-Spray wurde überschüssiges Wasser in der Kavität vorsichtig mit Druckluft verblasen, wobei darauf geachtet wurde, die demineralisierte Dentinoberfläche nicht zu über-trocknen.

Abbildung 16 zeigt die Applikation einer reichlichen Menge eines Universalhaftvermittlers auf Schmelz und

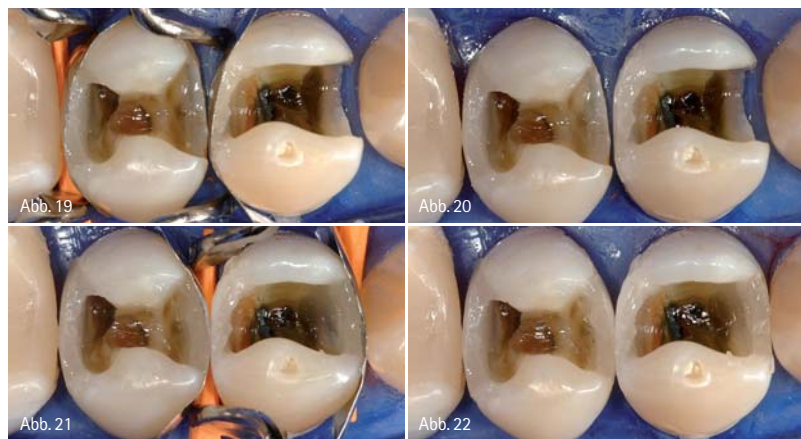


Abb. 19: Abgrenzung der distalen Kästen mit vorkonturierten, metallenen Teilmatrizen und Aufbau der distalen Approximalwände mit Schmelzkomposit. – Abb. 20: Nach Abnahme der Matrizen zeigen beide Approximalflächen die gewünschte Konturierung. – Abb. 21: Abgrenzung der mesialen Kästen mit vorkonturierten, metallenen Teilmatrizen und Aufbau der mesialen Approximalwände mit Schmelzkomposit. – Abb. 22: Nachdem die ursprünglichen Klasse II-Kavitäten in „effektive“ Klasse I-Kavitäten umgewandelt wurden, werden die nunmehr nicht mehr benötigten Matrizen abgenommen.

Dentin. Nach 20 Sekunden Einwirkzeit wurde das Lösungsmittel vorsichtig verblasen und nachfolgend der Haftvermittler mit Licht polymerisiert (Abb. 17). Es resultierten glänzende und überall gleichmäßig von Adhäsiv benetzte Kavitätenoberflächen (Abb. 18). Dies sollte vor dem Einbringen des Restaurationsmaterials sorgfältig kontrolliert werden, da matt erscheinende Kavitätenareale ein Indiz dafür sind, dass nicht ausreichend Adhäsiv auf diese Stellen aufgetragen wurde. Im schlimmsten Fall könnte sich dies in einer verminderten Haftung der Füllung an diesen Arealen mit gleichzeitig beeinträchtigter Dentinversiegelung auswirken und evtl. auch mit postoperativen Hypersensibilitäten einhergehen.

Werden bei der visuellen Kontrolle derartige Areale gefunden, so wird dort selektiv nochmals Haftvermittler aufgetragen.

Nach dem Anlegen vorkonturierter Teilmatrizen aus Metall jeweils an den distalen approximalen Extensionen beider Kavitäten wurde zunächst mit Schmelzmasse die distale approximale Wand an beiden Zähnen bis zur Randleistenhöhe aufgebaut und polymerisiert (Abb. 19). Nach Fertigstellung der äußeren Zahnkonturen an den distalen Kästen wurden die nicht mehr benötigten Matrizen abgenommen. Beide Distalflächen zeigten die gewünschte anatomische Konturierung (Abb. 20). Der Vorgang wurde analog für die Gestaltung der beiden mesialen Approximal-

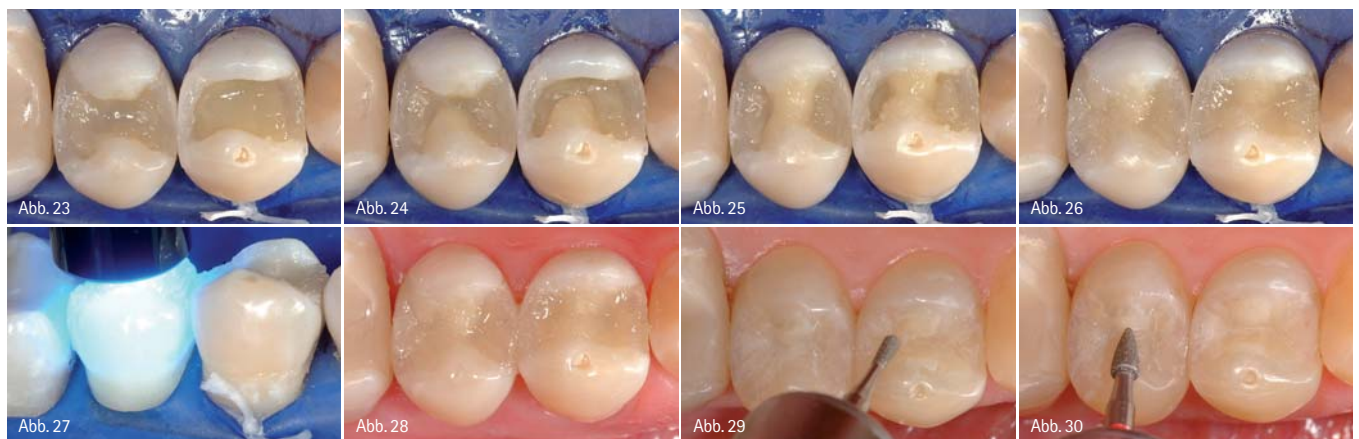


Abb. 23: Schichtweises Auffüllen der Kavitäten bis zum Grund des zukünftigen Fissurenreliefs mit Dentinmasse. – Abb. 24: Modellation der bukkalen Dreieckswülste mit Dentinmasse. – Abb. 25: Modellation der palatinalen Dreieckswülste mit Dentinmasse. – Abb. 26: Modellation der restlichen Kauflächenanteile mit Schmelzmasse. – Abb. 27: Abschließende Lichthärtung. – Abb. 28: Nach Abnahme des Kofferdams zeigen die Restaurationen bereits eine gute Konturierung. – Abb. 29: Akzentuierung der Fissuren und Fossae mit einem birnenförmigen Finierdiamanten. – Abb. 30: Herausarbeiten der Konvexität der Dreieckswülste mit einem granatförmigen Finierdiamant.

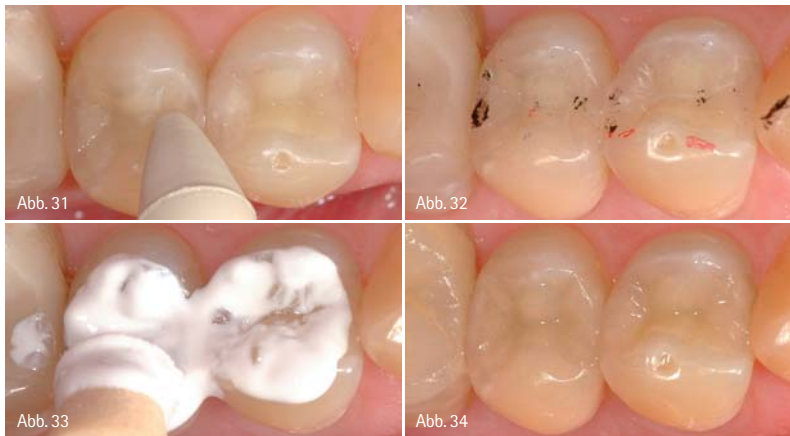


Abb. 31: Vorpolytur. – Abb. 32: Abschließende Prüfung der dynamischen (rot) und statischen (schwarz) Okklusion. – Abb. 33: Hochglanzpolitur mit Kompositpolierpaste. – Abb. 34: Endsituation: Zahnform und Ästhetik konnten erfolgreich wiederhergestellt werden.

bereiche wiederholt (Abb. 21). Nach Abnahme der Matrizen zeigt sich, dass die ursprünglichen Klasse II-Kavitäten in „effektive“ Klasse I-Kavitäten umgewandelt wurden (Abb. 22). Die Modellation der okklusalen Anatomie kann nachfolgend ohne Behinderung durch das Matrizensystem vorgenommen werden.

Das Zentrum der Kavitäten wurde anschließend mit Dentinmasse in maximal 2 mm dicken Inkrementen bis zur Höhe des Grundes des später anzulegenden Fissurenreliefs aufgefüllt und lichtgehärtet (Abb. 23). Im nächsten Schritt wurden die bukkalen Dreieckswülste der Prämolaren aufgebaut (Abb. 24), lichtpolymerisiert und danach die palatinalen Höcker durch Modellation der inneren Abhänge fertig gestellt (Abb. 25). Anschließend wurden die restlichen Anteile der Kauflächen mit den mesialen und distalen Grübchen durch Einbringen weiterer Schmelzmasse ausgeformt (Abb. 26) und beide Zähne einem abschließenden Polymerisationszyklus unterzogen (Abb. 27). Vor allem bei der Gestaltung der okklusalen Anatomie sollte man darauf achten, dass die Kaufläche sorgfältig modelliert wird und Überschüsse noch im plastischen Zustand entfernt werden. Dies erleichtert die nachfolgende Ausarbeitung signifikant und schränkt sie effektiv auf einige wenige Arbeitsschritte ein.

Nach Abnahme des Kofferdams wiesen die Restaurationen bereits eine gute Konturierung auf (Abb. 28). Aufgrund der Austrocknung der Zahnhartsub-

stanzen und der damit verbundenen reversiblen Aufhellung der Zähne durch die Isolation mit Kofferdam erscheinen die beiden Füllungen zu diesem Zeitpunkt als zu dunkel im Vergleich zu den umliegenden Strukturen. Erst mit abgeschlossener Rehydrierung der Zahnhartsubstanzen kann der Farbeindruck der neuen Versorgungen definitiv beurteilt werden. Nach Ausarbeitung und Vorpolytur (Abb. 29–31) wurde nochmals die dynamische (rot) und statische (schwarz) Okklusion mit farbigem Artikulationspapier kontrolliert und auf Interferenzen geprüft (Abb. 32). Die abschließende Hochglanzpolitur mit Kompositpolierpaste optimierte den Glanz des Restaurationsmaterials (Abb. 33). Abbildung 34 zeigt die fertigen Kompositfüllungen in beiden Prämolaren. Es konnte eine funktionell und ästhetisch ansprechende Restitution der betroffenen Zähne erzielt werden.

#### Ausblick

Die Bedeutung direkter Füllungsmaterialien auf Kompositbasis wird in der Zukunft weiter zunehmen. Es handelt sich hierbei um wissenschaftlich abgesicherte und durch die Literatur in ihrer Verlässlichkeit dokumentierte, hochwertige permanente Versorgungen für den kaubelasteten Seitenzahnbereich. Die Ergebnisse einer umfangreichen Meta-Analyse haben gezeigt, dass die jährlichen Verlustquoten statistisch nicht unterschiedlich zu Amalgamfüllungen sind.<sup>19</sup> Minimalinvasive Behandlungsprotokolle in Verbindung mit

der Möglichkeit, kariöse Läsionen immer früher zu entdecken, wirken sich zusätzlich positiv auf die Überlebensraten solcher Versorgungen aus. Allerdings sind zur Sicherstellung einer qualitativ hochwertigen direkten Kompositrestauration mit guter marginaler Adaptation eine sorgfältige Matrizen-technik (bei approximaler Beteiligung), ein wirksames Dentinadhäsiv, die korrekte Verarbeitung des Füllungswerkstoffes und die Erzielung eines ausreichenden Polymerisationsgrades des Komposits weiterhin notwendige Grundvoraussetzungen. Neben universell einsetzbaren, in verschiedenen Farbschattierungen und Opazitätsabstufungen erhältlichen Hybridkompositen, sind seit einiger Zeit weitere Kompositmaterialien speziell für den Seitenzahnbereich auf dem Markt, mit denen man in einer, im Vergleich zu den traditionellen Hybridkompositen, wirtschaftlicheren Prozedur ästhetisch und klinisch akzeptable Seitenzahnfüllungen legen kann.<sup>17,20</sup>

### ZWP online

**Die Literaturliste** zu diesem Beitrag finden Sie unter [www.zwp-online.info/fachgebiete/cosmetic\\_dentistry](http://www.zwp-online.info/fachgebiete/cosmetic_dentistry)

### tipp.

Der Autor bietet Seminare und praktische Arbeitskurse im Bereich der ästhetisch-restaurativen Zahnmedizin (Komposit, Vollkeramik, Wurzelstifte, ästhetische Behandlungsplanung) an.

### kontakt.

#### Prof. Dr. Jürgen Manhart

Poliklinik für Zahnerhaltung und Parodontologie  
Goethestraße 70  
80336 München  
E-Mail: [manhart@manhart.com](mailto:manhart@manhart.com)  
[www.manhart.com](http://www.manhart.com)

# Entdecken Sie schlaue Vibrationen

# Compothixo

Compothixo ist ein intelligentes Schwingungsinstrument zur Platzierung und Modellierung von Komposit. Compothixo verändert durch seine Vibration die thixotropen Eigenschaften des Komposits, ohne jedoch die chemischen und mechanischen Parameter zu beeinflussen.

- bessere Benetzbarkeit
- überdurchschnittliche Adaptation des Komposits an der Kavitätenwand
- Reduktion von Luft einschlüssen
- präzise Applikation
- Schichtstärkenkontrolle
- verbesserte Modellierbarkeit
- reduziert Klebrigkeit

## Compothixo Intro Kit

Art.Nr. 5400  
Inhalt: Compothixo Handstück,  
je 1 Compothixo Ansatz in der Form  
Heidemannspatel, Planstopfer,  
Stopfer rund und  
Modellierinstrument

Einführungspreis **€ 219,00**

