

Chairside-Schnelltest – Teil 2

Parodontalen Gewebeabbau rechtzeitig erkennen

| Dr. Hans Sellmann

Mit dem PerioMarker® aMMP-Schnelltest von Chlorhexamed®, einem neuen Chairside-Test für die Zahnarztpraxis, kann anhand des Nachweises hoher aMMP-8-Werte das Risiko für einen parodontalen Gewebeabbau früh erkannt und entsprechende Maßnahmen rechtzeitig eingeleitet werden. Wie der Chairside-Schnelltest in der Praxis durchgeführt wird, lesen Sie im folgenden Artikel.

Die Durchführung des PerioMarker® aMMP-Schnelltest von Chlorhexamed® (Abb. 1 und 2) ist einfach und eine innerhalb der Praxis auch an das fortgebildete zahnmedizinische Fachpersonal delegierbare Leistung. Die Durchführung selbst dauert nicht länger als zehn Minuten und das Ergebnis liegt sofort vor.

1. Vor dem Test sollte der Patient nicht gegessen und getrunken haben. Zähneputzen unmittelbar vor dem Test sollte ebenfalls unterbleiben.
2. Unser Patient spült seinen Mund zunächst mit normalem Wasser aus der Behandlungseinheit für eine halbe Minute aus.

3. Dann wartet er eine Minute. Diese Zeit ist ausreichend dafür, dass genügend Sulkusflüssigkeit in den Speichel abgegeben wird.
4. Nun geben wir die Testflüssigkeit aus der Ampulle des Testsets in den Becher (ebenfalls im Set enthalten) (Abb. 3).
5. Damit spült der Patient für 30 Sekunden gründlich den Mund, die Zähne und die Zahnzwischenräume aus, ohne zu gurgeln (Abb. 4).
6. Jetzt spuckt er den gesamten Inhalt seines Mundes in den Becher zurück. Es sollten mindestens fünf Milliliter dabei aufgefangen werden (untere Markierung im Testbecher).

7. Aus dem Becher mit dieser Lösung ziehen wir nun mit der sterilen Spritze aus dem Testset einen Teil der Lösung auf (Abb. 5).
8. Jetzt schrauben wir den Sterilfilter aus dem Set auf die Spritze auf (Abb. 6).
9. Nun tropfen wir genau drei Tropfen dieser Lösung auf die runde Öffnung der Testkassette durch den Sterilfilter auf (Abb. 7).
10. Zur Auswertung lassen wir die Testkassette auf einem waagerechten Untergrund liegen, um ein Zurücklaufen der Flüssigkeit zu vermeiden (Abb. 8).
11. Zunächst kommt es im gesamten Ablesefenster zu einer leichten Blaufärbung, die aber innerhalb

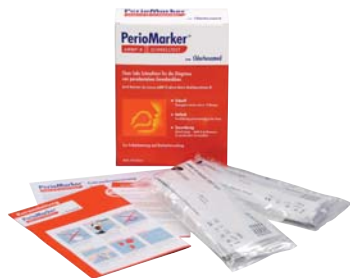

Abb. 1

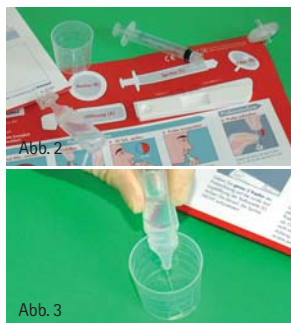

Abb. 2

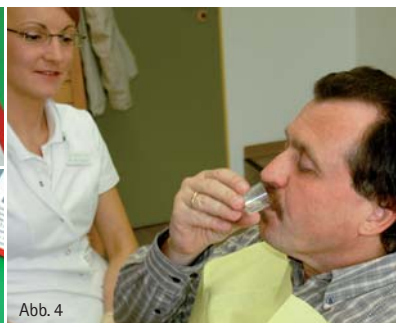

Abb. 4

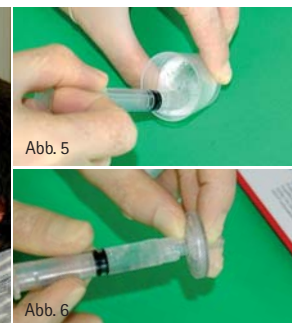


Abb. 5

Abb. 6

Abb. 1: PerioMarker® aMMP-Schnelltest von Chlorhexamed®, ein neuer Chairside-Test für die Zahnarztpraxis. – Abb. 2: Die einzelnen Bestandteile lassen sich, um eine Verwechslung zu vermeiden, einfach auf der bebilderten Kurzanleitung platzieren. – Abb. 3: Die Testsplüllösung wird in den Becher aus dem Set eingefüllt. – Abb. 4: Der Patient nimmt den gesamten Becherinhalt in den Mund und mit der geschmacksfreien Lösung werden Mund, Zähne und Zahnzwischenräume 30 Sekunden lang (ohne zu gurgeln!) intensiv gespült. Diese Spüllösung wird danach vollständig in den Becher zurückgespuckt. Es sollte darauf geachtet werden, dass diese Menge mindestens 5 ml (untere Markierung im Becher) beträgt. – Abb. 5: Ein Teil der Probe aus dem Becher wird nun mit der sterilen Spritze aus dem Set aufgezogen. – Abb. 6: Nun wird der Filter auf die Spritze aufgeschraubt.



EINLADUNG

WORKSHOP

Theorie & Praxis

Faltenunterspritzung mit Hyaluron

Termine 2010/2011*

13.	November	Frankfurt a.M.
27.	November	Düsseldorf
11.	Dezember	München
11.	Dezember	Stuttgart
15.	Januar	Berlin
29.	Januar	Köln
12.	Februar	Hannover
26.	Februar	Hamburg
05.	März	Leipzig
16.	April	Frankfurt a.M.
30.	April	Stuttgart

Charakter und Zielsetzung:

In unserem halbtägigen Kurs eignen Sie sich anhand von Theorie und Praxis die wesentlichen Grundlagen im Umgang mit Hyaluron an und lernen alle Behandlungsbereiche kennen.

Ihnen wird die umfangreiche TEOSYAL-Produktreihe vorgestellt, welche über ein auf alle Grade der alternden Haut abgestimmtes Sortiment für Gesicht, Hals sowie Dekolleté verfügt.

Zu den wesentlichen Eigenschaften der TEOSYAL-Gele zählen die außergewöhnliche Viskosität und Elastizität, welche effektive Füllungen von Hautdeformationen bei äußerst geringem Risiko ermöglichen. Die Besonderheiten und Funktionsweisen der Produkte werden Ihnen in unserem Kurs mit Live-Demonstrationen dargestellt und spezielle Injektionstechniken vorgeführt. Im Anschluss haben Sie die Möglichkeit, das vermittelte Wissen im Hands-on-Training zu vertiefen.

Schwerpunkthemen:

Nasolabialfalte, Lippenkonturierung, Lippenstyling, Mikrochillie, Periorale Region, Orale Kommissuren, Aktuelle Rechtslage, Versicherungsschutz

*Die Kurse sind speziell für Zahnärzte, Implantologen und Oralchirurgen konzipiert und werden ausschließlich Ärzten angeboten. Wir freuen uns auf Ihre Anfrage!

Detaillierte Informationen erhalten Sie über:

TEOXANE
GERMANY



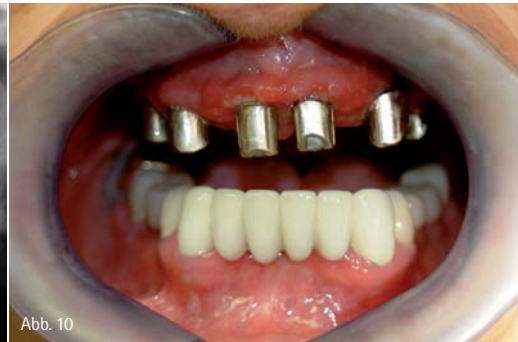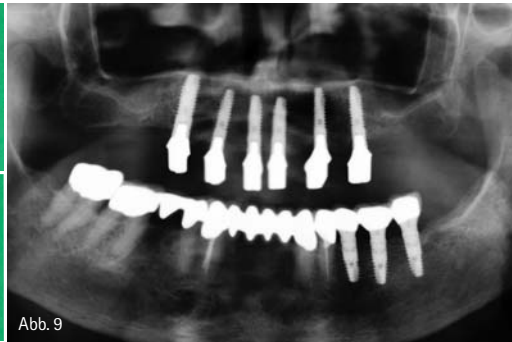

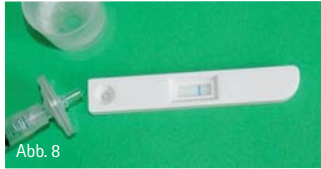
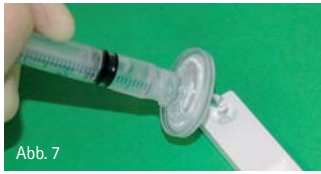Abb. 7: Genau drei Tropfen der so gefilterten Lösung aus der Spritze werden nun auf die runde Öffnung der Testkassette aufgetropft, ohne die Spritze auf diese Öffnung aufzusetzen. – Abb. 8: Nach fünf Minuten ist das Ergebnis klar zu sehen: In diesem Fall wurde die PA-Erkrankung erfolgreich gestoppt. – Abb. 9: Behandlungsfall 1: Patientin, 86 Jahre, Situation nach schweren Allgemeinerkrankungen (siehe Text), röntgenologisch ohne Befund. – Abb. 10: Klinisches Erscheinungsbild: Mukositis.

von fünf Minuten bis zum Ablesen des Testergebnisses wieder verschwindet.

12. Wir lesen das Testergebnis nach fünf Minuten ab.
13. Nach mehr als zehn Minuten darf das Ergebnis nicht mehr abgelesen werden.

Auswertung

- a) Ein Balken auf dem Ergebnisfeld bedeutet kein oder nur ein sehr geringes Risiko für parodontalen Gewebeabbau (Abb. 8).
- b) Zwei Balken bedeuten ein erhöhtes Risiko. Dabei ist auch eine „leichte“ Testlinie ein positives Ergebnis (Abb. 11).
- c) Kein Balken (keine Kontrolllinien) bedeutet einen ungültigen Test.

Patientenfall 1

Die 86-jährige Patientin hatte vor einigen Jahren im OK nach dem Verlust des letzten Zahnes sechs Implantate inseriert bekommen. Prothetisch sind diese mit Galvano-Teleskopkronen und einer

herausnehmbaren Prothese versorgt. Im vergangenen Jahr wurden im dritten Quadranten dann noch drei Implantate zum Ersatz der fehlenden Zähne 35–37 mit festsitzenden Kronen eingebracht. Die Patientin erlitt kurz nach der OK-Versorgung eine Lymphgranulomatose, die erfolgreich behandelt wurde. Vor einem Jahr erlitt sie eine Herpes Zoster Erkrankung, an deren sehr schmerzhaften Folgen sie noch heute laboriert. Die vor Kurzem bei dem MKG-Chirurgen, der die Implantate inserierte, durchgeführte klinische und röntgenologische Recalluntersuchung ergab nach seinen Aussagen ein sehr gutes Einheilungsergebnis (Abb. 9 und 10). Bei meiner Kontrolle fiel mir jedoch die entzündlich veränderte Gingiva um die Implantate im Oberkiefer auf. Ich führte den Schnelltest, wie aus den Bildern ersichtlich, durch (Abb. 3–7).

Durch das Ergebnis (Abb. 11), ein erhöhtes Risiko, alarmiert, haben wir eine professionelle Prothesen- und Implantatreinigung durchgeführt und der Patientin die Anwendung einer adju-

vanten niedrig dosierten Chlorhexidin-Spüllösung (Chlorhexamed® Zahnfleisch-Schutz (0,06% + 250 ppm Fluorid) aufgegeben. Die Prothese wird sie in der nächsten Zeit vor dem Einsetzen mit Chlorhexamed®-Direkt Gel beschicken (Abb. 12). Wir werden die Situation bei ihr engmaschig klinisch- und bei Auftreten vertiefter Taschen um die Implantate herum auch röntgenologisch kontrollieren und gegebenenfalls den PerioMarker® aMMP-Schnelltest von Chlorhexamed® erneut durchführen.

Patientenfall 2

Der 53-jährige Patient musste sich vor zehn Jahren einer PA-Behandlung als Folgetherapie einer NUG unterziehen (Abb. 13). Im Rahmen dieser PA-Therapie wurde eine Markerkeimbestimmung vorgenommen. Als Ergebnis stellte sich ein hoher qualitativer und quantitativer Befall mit parodontopathogenen Keimen heraus. Es wurden eine systemische Antibiose mit Amoxicillin und Metronidazol sowie zusätzlich eine lokale Instillation mit Elyzol Gel® durchgeführt.

Der Patient wünschte keine Mukogingivalchirurgie. In der Folge der damaligen Therapie wurden engmaschige Recalls mit jeweiligem professionellen PA-Management durchgeführt. Die Situation ist seither stabil geblieben. Wir führten jetzt den neuen PerioMarker® Test durch. Dem Patienten konnten wir die erfreuliche Mitteilung machen, dass auch nach diesem Test seine parodontale Situation stabil ist und er bei entsprechender Compliance seine aggressive Parodontalerkrankung als derzeit inaktiv, als gestoppt ansehen kann.

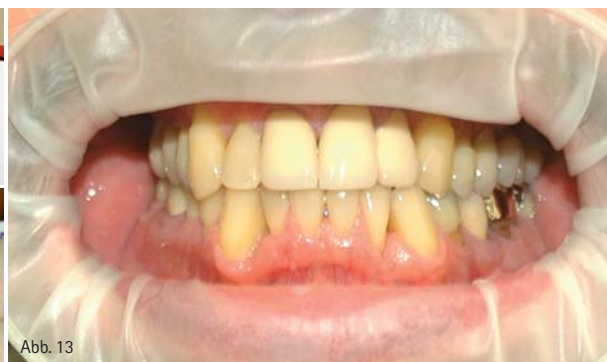
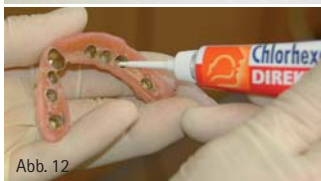
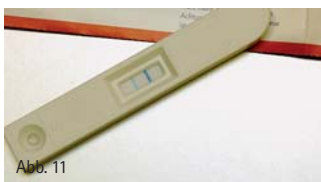Abb. 11: Das Ergebnis des PerioMarker® Schnelltests zeigt dringenden Handlungsbedarf. – Abb. 12: Die Prothese wird die Patientin in der nächsten Zeit vor dem Einsetzen mit Chlorhexamed®-Direkt Gel beschicken. – Abb. 13: Behandlungsfall 2: Situation nach einer systematischen PA-Behandlung vor zehn Jahren als Folge einer NUG.

Abrechnung

Der PerioMarker®-Schnelltest von Chlorhexamed ist mit gesetzlich versicherten Patienten auf der Grundlage eines privaten Behandlungsvertrages zu berechnen.

Da die Notwendigkeit einer sorgfältigen parodontalen Diagnostik von den zahnmedizinischen Fachgesellschaften DGP und DGZMK im Rahmen bestimmter Indikationen bestätigt worden ist, ist es jedoch unter Umständen möglich, dass die Kosten fallweise von den gesetzlichen Krankenkassen bzw. privaten Zusatzversicherungen erstattet werden. Dies müssen Sie berücksichtigen, wenn Sie Ihren „Test“-Patienten beraten und eine entsprechende Honorarvereinbarung (damit geht der Patient mit Sicherheit zu seiner Krankenkasse, um nach einem „Zuschuss“ zu fragen) fertigen. Muster solcher Vereinbarungen, die Sie durch Einfügen Ihrer praxiseigenen Daten leicht individualisieren können, finden Sie in dem Buch „Ri-

sikountersuchungen in der Zahnarztpraxis“ aus dem Spitta Verlag. In diesem Buch sind ebenfalls Muster zur Akquise und Erläuterungsvorschläge für die Ergebnisse zu finden. Die Abrechnungsempfehlungen sind auch von der den Test vertreibenden Firma in einer eigenen Broschüre, die gerne auf Anforderung nebst weiteren Unterlagen zugesandt wird, enthalten.

Fazit

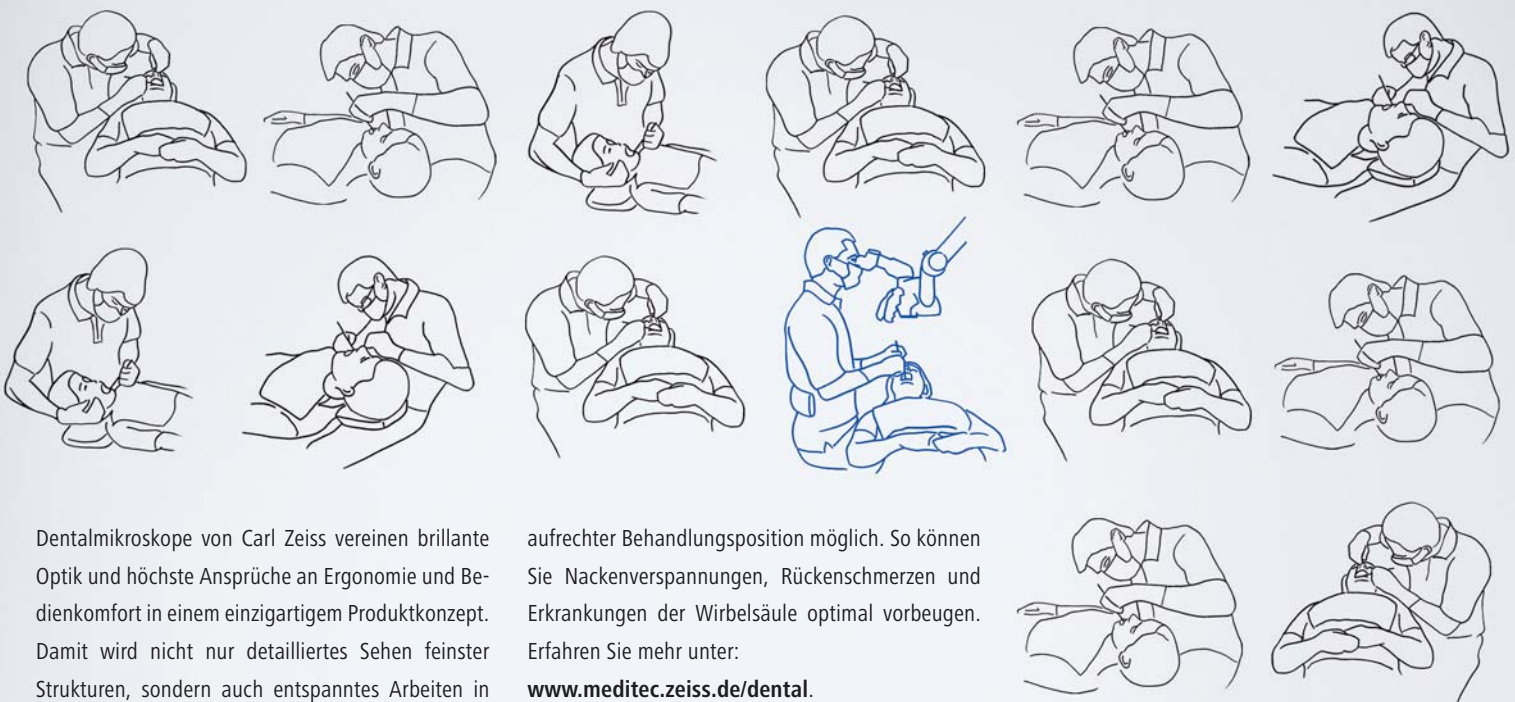Die Matrix-Metalloproteinase-8 (MMP-8) ist ein körpereigenes Enzym, das früh während der parodontalen/implantären Entzündung vom körpereigenen Immunsystem aktiviert wird (sie wird dann zur aMMP-8, wobei die beiden Abkürzungen oft synonym verwendet werden) und Gewebe zerstört, um den Immunzellen den Weg zum Infektionsherd zu ebnet. Mittels des Nachweises hoher aMMP-8-Werte lässt sich daher das Risiko eines parodontalen Gewebeabbaus einschätzen. Im Gegen-

satz zu bakteriellen Markerkeimtests, die die wichtigsten Markerkeime erst spät im Verlauf der Parodontitis nachweisen, kann dieses Enzym bereits im frühen reversiblen Stadium der parodontalen Erkrankung nachgewiesen werden. Daher macht der Einsatz des Schnelltests in der Praxis sowohl regelmäßig im Sinne einer Früherkennung als auch nach der Durchführung einer Therapie Sinn.

autor.**Dr. Hans Sellmann**

Arzt für Zahnheilkunde
Medizinjournalist
Langehegge 330, 45770 Marl
Tel.: 0 23 65/4 10 00
E-Mail: dr.hans.sellmann@t-online.de
www.der-zahnmann.de

ANZEIGE

Heben Sie sich von der Masse ab!

Dentalmikroskope von Carl Zeiss vereinen brillante Optik und höchste Ansprüche an Ergonomie und Bedienkomfort in einem einzigartigem Produktkonzept. Damit wird nicht nur detailliertes Sehen feinsten Strukturen, sondern auch entspanntes Arbeiten in

aufrechter Behandlungsposition möglich. So können Sie Nackenverspannungen, Rückenschmerzen und Erkrankungen der Wirbelsäule optimal vorbeugen. Erfahren Sie mehr unter:

www.meditec.zeiss.de/dental.

Vertriebspartner:

pluradent
Ihr Partner für Erfolg

Tel.: 0 69 / 82 98 31 00
www.pluradent.de

HENRY SCHEIN®
DENTAL DEPOT

Tel.: 0 18 01 / 40 00 44
www.henryschein-dental.de

JADENT

Tel.: 0 73 61 / 39 78 - 0
www.jadent.de

ZEISS