

# Digitale Abformung von Primärkronen aus Zirkonoxid

| Dr. Christoph Meißner

Der schnelle technische Fortschritt ermöglicht viele Indikationen für die Anwendung der digitalen Abformung in der Zahnarztpraxis. Im folgenden Artikel werden anhand eines Fallberichts die Vorteile der digitalen Abformung für den Patienten, den Zahnarzt und den Zahntechniker dargestellt.

**E**in 82-jähriger Patient war mit seiner insuffizienten Unterkiefer-Teleskopprothese zum Ersatz der Seitenzähne nicht mehr zufrieden. Die Frontzähne waren parodontal vorgeschädigt, jedoch fest. Der mit einem Schraubenaufbau versorgte und endodontisch behandelte Teleskopfeilerzahn 44 zeigte keine apikalen Veränderungen. Der Zahn 43 wurde zwei Jahre zuvor erfolgreich endodontisch behandelt und mit einem Glasfaserstift adhäsiv aufgebaut. Im Oberkiefer trägt der Patient eine Teleskopprothese.

Nach Erläuterung der Behandlungsalternativen entschied sich der Patient für einen Teleskopzahnersatz unter Einbeziehung aller restlichen Unterkieferzähne. Die Primärkronen sollten aus Zirkoniumdioxid hergestellt werden – eine digitale Abformung mit dem Lava-C.O.S. (3M ESPE) bot sich hierfür an.

Dieses Gerät ist in unserer Praxis seit Oktober 2009 erfolgreich im Einsatz. Nach einer Eingewöhnungsphase zum Erlernen der Scantechnik an Einzelzahnrestaurationen und kleineren Brücken wollten wir die Vorteile der digitalen Abformung auch bei Kombi-Arbeiten nutzen. Bedingt durch den immer weiter steigenden Goldpreis wurden die Kostenunterschiede zwischen Hochgold-Primärkronen und Zirkoniumdioxid-Primärkronen immer geringer, sodass auch für den Patienten die Mehrkosten vertretbar sind. Trotz

des hohen Alters wollte der Patient im Unterkiefer keine Goldkronen (wie im Oberkiefer) haben. Unter Lokalanästhesie wurde die Gold-Primärkrone entfernt und nach entsprechender Präparation bzw. Nachpräparation der Zähne erfolgte die Vorbereitung für die digitale Abformung mit dem intraoralen Scanner C.O.S.

den zuerst die präparierten Stümpfe erfasst und danach die angrenzenden Weichteile. In Echtzeit kann auf dem Touchscreenmonitor die Kontrolle der gescannten Bereiche erfolgen. Zwischenzeitlich kann der Scanvorgang unterbrochen werden, um das virtuelle Modell auf dem Monitor zu überprüfen. Hierfür ist der Touchscreenmonitor be-

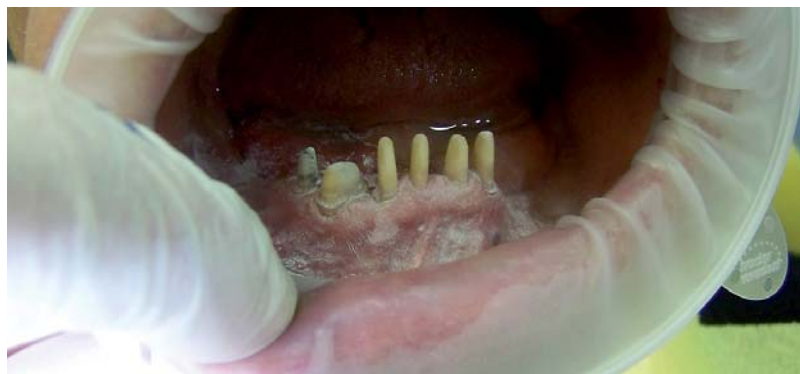

Abb. 1: Nach vorsichtiger Trocknung wurden die Zähne leicht mit Scanpulver beschichtet.

Es wurde je ein Faden (000, Ultrapak) mit Surgident getränkter Lösung (Sigma Dental) in den Sulkus eingebracht. Die Mundöffnung wurde durch das Anlegen eines OptraGate (Ivoclar Vivadent) unterstützt. Anschließend wurden die Zähne nach vorsichtiger Trocknung leicht mit Scanpulver beschichtet (Abb. 1).

## Einfacher Scanvorgang

Der Scanvorgang selbst ist, wenn alles gut vorbereitet ist, recht einfach durchzuführen. Beginnend von okklusal wer-

sonders auch aus hygienischen Gründen bestens geeignet. Seine Oberfläche kann leicht komplett desinfiziert und gereinigt werden. Sind alle Bereiche deutlich auf dem Monitor zu erkennen, wird der Gegenkiefer in gleicher Weise erfasst. Eine Kontrolle der Stufen, sowohl 2-D- als auch im 3-D-Ansicht, ist möglich.

Abschließend wird ein intraoraler Zwischenbiss gescannt. Im vorliegenden Fall wurde der Biss mit zusätzlich angefertigten aufgesteckten Einzelzahnprovisorien der distalen Zähne (32 und 44)

# Ihr Lächeln steht für uns an erster Stelle

Für Sie als Zahnarzt hat die Zufriedenheit Ihrer Patienten höchste Priorität.

Für uns als Ihr Partner ist nichts wichtiger, als die Beziehung zu Ihnen, den Zahnärzten, die mit uns zusammen arbeiten.

Wir sind Ihr kompetenter Partner, der Sie dabei unterstützt, für Ihre Patienten langfristige optimale ästhetische Ergebnisse zu erzielen. Wir bieten Ihnen alles aus einer Hand: Fallplanung und Management, Intervention, Restauration und individuelle, auf die Kunden zugeschnittene Lösungen.

Ihr Lächeln liegt uns am Herzen.



## Implantat-Systeme

Prima Implantatsystem  
Prima TC  
Restore® Implantatsystem



## Regenerationsprodukte

DynaMatrix



Planungssoftware  
für navigiertes Implantieren  
easyGuide

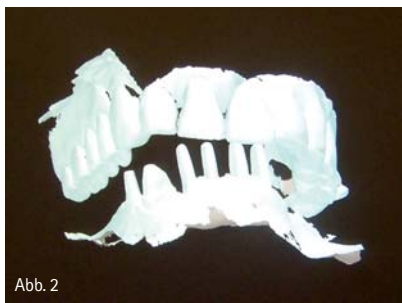


Abb. 2

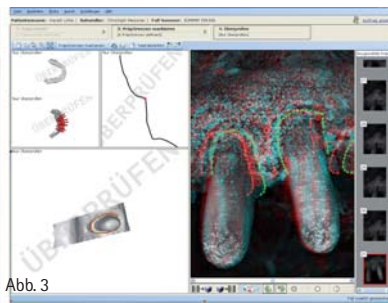


Abb. 3

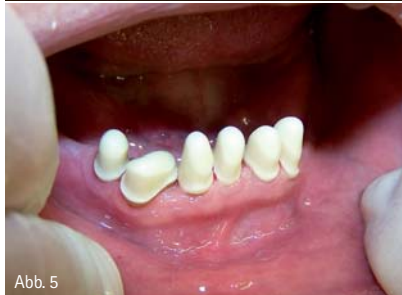

Abb. 5

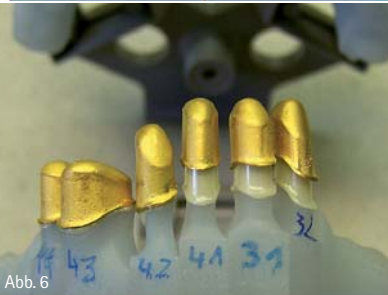

Abb. 6

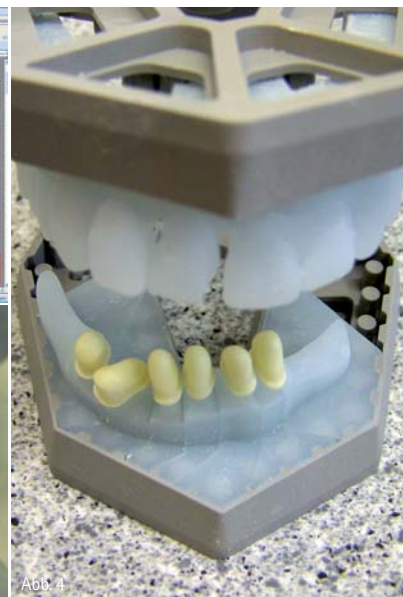

Abb. 4

Abb. 2: Frontzähne von Ober- und Unterkiefer werden gescannt und der C.O.S. zeigt das Ergebnis in Sekundenschnelle am Monitor. – Abb. 3: Dem Zahntechniker stehen eine 2-D- und eine 3-D-Ansicht zur Verfügung. – Abb. 4: Nach circa drei Arbeitstagen kommen die Modelle und die Primärkronen wieder in das Labor und werden vom Zahntechniker weiter bearbeitet. – Abb. 5: Die ausgearbeiteten Primärteile wurden im Mund einprobiert. – Abb. 6: Auf den keramischen Primärkronen wurden im Labor Galvano-Sekundärteile angefertigt.

fixiert und von frontal durchgeführt. Hierfür werden im Schlussbiss die Frontzähne von Ober- und Unterkiefer gescannt – der C.O.S. rechnet den virtuellen Biss in Sekundenschnelle für das gesamte Modell zusammen und zeigt das Ergebnis am Monitor (Abb. 2). Eine Kontrolle der Platzverhältnisse im okklusalen Bereich wird damit sofort möglich. Sind alle Bereiche exakt erfasst, werden die Reste vom Scandepulver abgespült. Der Patient wird mit entsprechenden Provisorien versorgt.

### Bearbeitung im Labor

Das integrierte Auftragsmenü erleichtert dem Zahnarzt die Fertigstellung und den Online-Versand zur Bearbeitung an 3M ESPE. Die Daten wurden am nächsten Tag online auf dem Laborrechner empfangen und mit der C.O.S.-Laborsoftware vom Zahntechniker (ZTM Ina Meißner) bearbeitet. Es erfolgen eine virtuelle Artikulation, die Festlegung von Sägeschnitten und die Markierung der Präparationsgrenzen sowie die Kennzeichnung der zu unterkehrenden Bereiche. Dem Zahntechni-

ker stehen eine 2-D- und eine 3-D-Ansicht zur Verfügung (Abb. 3).

Zum Abschluss erfolgt der Online-Versand zur Herstellung eines SLA-Modells (LaStruttura, Italien). Ein weiterer Datensatz geht zum Fräszentrum von 3Shape angenommen und zur Fräsung von Zirkoniumdioxid-Primärkronen (1 Grad konstruiert und gefräst) bearbeitet. Nach ca. drei Arbeitstagen kommen die Modelle und die Primärkronen wieder in das Labor und werden vom Zahntechniker entsprechend weiter bearbeitet (Abb. 4). Die ausgearbeiteten Primärkronen werden danach im Mund einprobiert. Passung und Friktion waren absolut überzeugend, mindestens ebenso gut wie nach einer konventionellen Abformung (Abb. 5).

Anschließend erfolgte die Funktions- und Fixationsabformung mit Impregum Penta Soft (3M ESPE) und einem individuellen Löffel. Auf den anschließend auf 2 Grad nass gefrästen keramischen Primärkronen wurden im Labor Galvanosekundärteile angefertigt (Abb. 6). Die weiteren Laborarbeiten wurden dann auf dem Gipsmodell der Funktionsabformung (nach Bissnahme und Registrierung mit Gesichtsbogen) vollwertig einartikuliert durchgeführt. Nach einer Wachseinprobe im Mund konnte die Arbeit fertiggestellt werden (Abb. 7-9).

### ANZEIGE

Effiziente Desinfektion oraler Bakterien!

PADPLUS

PHOTO ACTIVATED DISINFECTION

Neu!

>> Die photoaktivierte Oraldesinfektion, die 99,9% aller Bakterien sekundenschnell abtötet.



orangedental

premium innovations

info: +49 (0) 73 51. 4 74 99 . 0

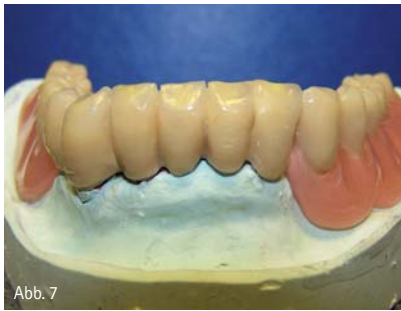

Abb. 7

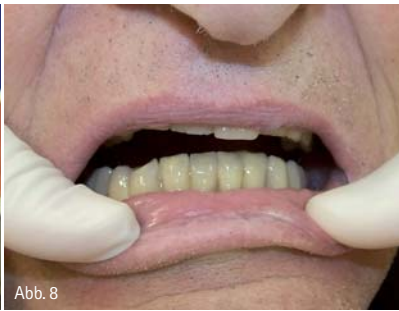

Abb. 8

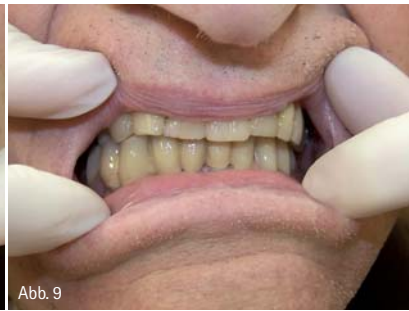

Abb. 9

Abb. 7–9: Fertige Arbeit – der Patient war mit dem Ergebnis sehr zufrieden.

### Fazit

Für den Patienten war die digitale Abformung im Vergleich zur konventionellen Abformung (im vorliegenden Fall Funktion-/Fixationsabformung) wesentlich angenehmer. Für mich als Zahnarzt spielen bei dieser digitalen Abformtechnik neben der Freude an der neuen Technik besonders die Minimierung von Fehlerquellen und die bessere Selbstkontrolle eine große Rolle. Faszinierend sind der digitale Work-

flow und die daraus resultierende Passgenauigkeit. Für den Zahntechniker ist diese Arbeitsweise eine deutliche Arbeitserleichterung mit exakteren Ergebnissen. Bei sattelfreien Arbeiten könnte das Modellgussgerüst sogar komplett designt und gefräst werden und somit ein vollständig digitaler Arbeitsablauf entstehen.

Der schnelle technische Fortschritt wird sicher in absehbarer Zeit noch zahlreiche weitere Indikationen für die An-

wendung der digitalen Abformung in der Zahnarztpraxis ermöglichen.

## kontakt.

**Dr. med. dent. Christoph Meißner**

Klopstockstr. 50

01157 Dresden

Tel.: 03 51/4 21 39 07

Fax: 03 51/4 21 40 68

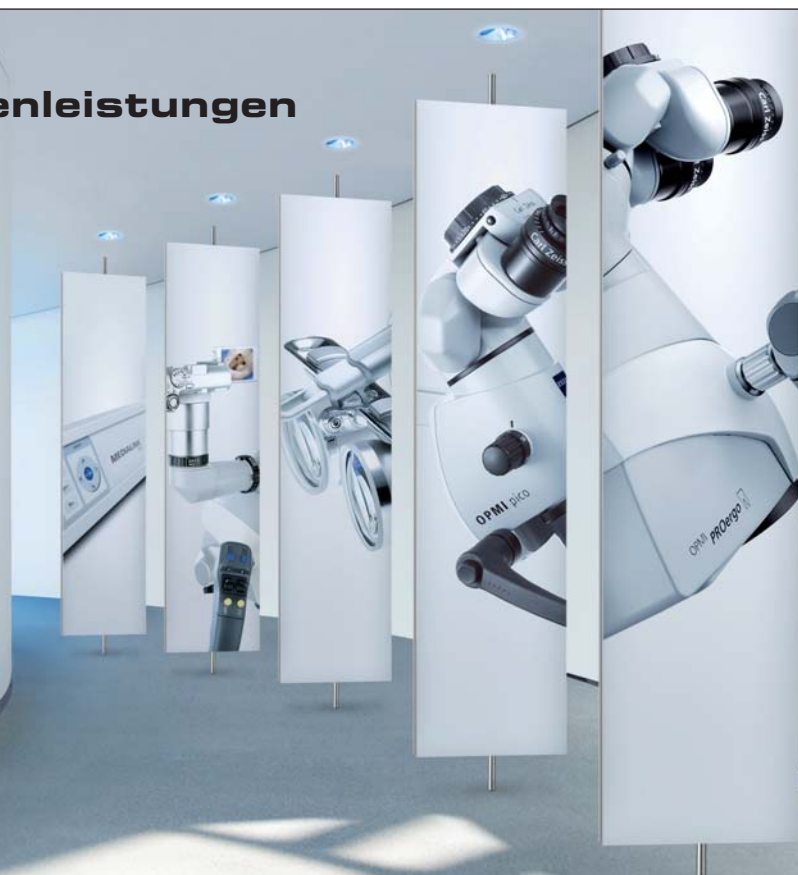E-Mail: christoph.meissner@t-online.de

ANZEIGE

## Wegbereiter für Spitzenleistungen

Carl Zeiss entwickelt seit über 160 Jahren optische Systeme, die es erlauben, Dinge zu sehen, die man mit bloßem Auge nicht sieht. Und seit mehr als 50 Jahren ist der Name Carl Zeiss unverkennbar mit den Errungenschaften in der Mikrochirurgie verbunden.

ZEISS Visualisierungslösungen für die Zahnheilkunde machen selbst feinste Strukturen deutlich sichtbar und setzen Maßstäbe in Optik, Integration und Ergonomie. So wird besseres Sehen zum Schlüssel einer besseren Diagnose- und Behandlungsqualität.



Carl Zeiss Meditec Vertriebsgesellschaft mbH

73446 Oberkochen

E-Mail: [vertrieb@meditec.zeiss.com](mailto:vertrieb@meditec.zeiss.com)

[www.meditec.zeiss.de/ldental](http://www.meditec.zeiss.de/ldental)

OPMI, EyeMag, und MediLive sind eingetragene Warenzeichen von Carl Zeiss. FlexioStill, FlexioMotion, Varioskop und MEDIALINK sind Warenzeichen von Carl Zeiss.



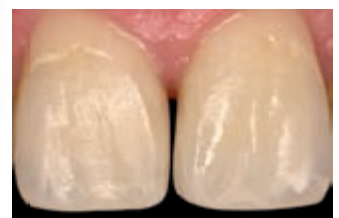
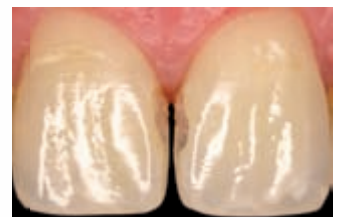
# IDS 2011

## Grandio<sup>®</sup>SO Flow

### Fließfähiges universelles Nano-Hybrid Füllungsmaterial

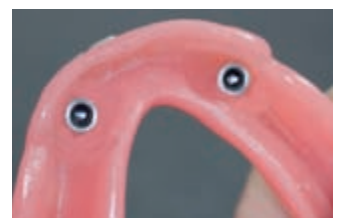
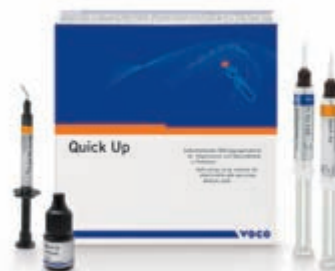- Mittelviskoses Flow-Composite, für hervorragendes Anfließverhalten mit vollständiger Benetzung der Kavitätenwände
- Universell einsetzbar – für die indikationsgerechte Versorgung aller Kavitätenklassen
- Sehr hoher Füllstoffgehalt von über 80 Gew.%
- Extrem hohe Röntgenopazität (500 % Al) bei der Farbe WO für besonders guten Kontrast zur Zahnhartsubstanz und zu anderen Füllungsmaterialien



## Quick Up

### Selbsthärtendes Befestigungsmaterial für Attachments und Sekundärteile in Prothesen

- Sehr einfache Chairside-Anwendung
- Hohe Festigkeitswerte
- Komplettes Set für sofortige Anwendung inklusive Kontroll- und Ausblockmaterial für zu schützende Primärstrukturen, wie z.B. Implantate
- Quick Up ist gingivafarben



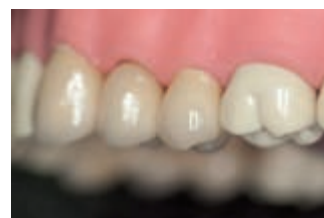
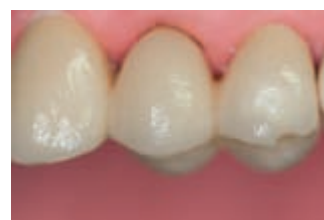
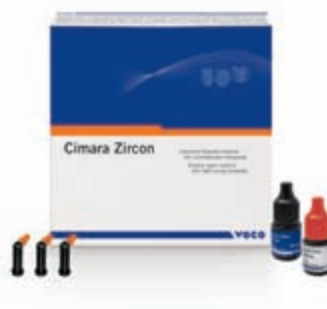# NEUHEITEN

## Cimara® Zircon

### Zirkonoxid Reparaturmaterial mit lichthärtendem Composite

- Kostengünstige Reparatur von Defekten der Keramik-Verblendung von Zirkondioxid-Restaurationen im Mund
- Keine intraorale Anwendung von Säure
- Einfache Verarbeitungsschritte, keine Zusatzgeräte erforderlich
- Dauerhafte, farblich nicht zu unterscheidende Reparatur ohne aufwändige Maßnahmen wie z.B. Abnehmen der Restauration, Abdrucknahme, temporäre Versorgungen...



## Curvy

### Anatomisch geformte Kunststoff-Interdentalkeile für die Verwendung mit Matrizen in der Füllungstechnik

- Gebogener Keil, folgt der Anatomie des Zahnes
- Einfachste Anwendung durch feine Spitze und dreidimensionale Form
- Kombinierbar mit Ring- und Teilmatrizen
- Hergestellt aus Kunststoff: Kein Quellen, Auffasern oder Verfärben

