Navigiertes Implantieren

Win-win-Situation für Patient und Zahnarzt

| **Dr. Sigmar Schnutenhaus**

Kommt der Patient mit fehlenden Zähnen in unsere Praxen und fragt nach einer implantat-prothetischen Versorgung, so verlangt er heute eine funktionelle und ästhetische Versorgung, die einer natürlichen Bezahnung nahekommt. Vorbei sind die Zeiten, in denen der Patient für den Preis einer stabilen Prothetik Pfahlbauten aus weit sichtbaren Titanschrauben akzeptierte und die Praxis mit einer gewissen Ähnlichkeit mit dem Beißer aus James Bond verließ. Diese Erwartungshaltung kann durch eine exakte Planung in den meisten Fällen befriedigt oder auch wenn nötig im Vorfeld relativiert werden.

Abb. 1

Abb. 2

Abb. 1: Desolate Ausgangssituation. – Abb. 2: Abschluss der implantat-prothetischen Behandlung.

Von Anfang an muss das prothetische Ziel klar formuliert sein und mittels planerischen Unterlagen, wie einem Wax-up, dargestellt werden. Dies wird erst möglich, wenn der Zahntechniker bei der Planung von Beginn an mitwirkt. Damit ist eine prothetisch orientierte Planung der Implantatpositionen sichergestellt und zahntechnische Klimmzüge bei der späteren Versorgung von nicht ideal gesetzten Implantaten lassen sich nahezu ausschließen (Abb. 1 und 2).

Diagnostik und Planung

In vielen Fällen ist eine dreidimensionale Planung anhand von DVT-Aufnahmen ein nützliches Tool bei der präimplantologischen Diagnostik, oft auch ein Muss für eine konsequente Planung. So können sicher die Implantatpositionen festgelegt werden. Die gewünschte Angulation der Implantate und die Festlegung der Implanataustrittspunkte legen den Fahrplan für präimplantologische chirurgische Maßnahmen fest, wie laterale Augmentationen, Sinuslift oder andere Maßnahmen. Mit der dreidimensionalen röntgenologischen Darstellung kann die Entscheidung getroffen werden, ob diese Maßnahmen auch begleitend zu der Implantation erfolgen können.

Viele der erwähnten Planungsmaßnahmen sind auch Bestandteil der konventionellen Implantatplanung und Implantatinsertion. Mit der Integration von DVT-Aufnahmen in die Planung ist das Tor für eine weitergehende computergestützte Planung und letztendlich auch chirurgische Umsetzung aufgestoßen.

Ein unbestrittener Vorteil der computergestützten Planung liegt in dem konsequent einzuhaltenden Planungsablauf und der genauen Umsetzbarkeit der Planung. Diese Planungssicherheit stellt auch für den Patienten einen deutlichen Mehrwert dar. Dem Patienten kann das voraussichtliche Ergebnis am Bildschirm visualisiert werden. Auch erhöht die Vermittlung des computergestützten Vorgehens das Vertrauen des Patienten in die sorgfältige Planung und auch Umsetzung (Abb. 3 und 4). Voraussetzung für dieses Vorgehen ist die Akzeptanz aller Seiten zur gleichwertigen Zusammenarbeit von Chirurg, Prothetiker und Zahntechniker.

Planungssicherheit umfasst mehrere Bereiche. Zum einen kann die Umsetzung eines prothetischen Ziels äußerst exakt erreicht werden. Aus der bisher verfügbaren Datenlage über navigierte Verfahren in der Implantologie werden durchschnittliche Abweichungen in horizontaler Richtung am Eintrittspunkt des Implantates mit ca. 0,75 mm angegeben. Als Abweichung in vertikaler Richtung (Höhe des Implantates) werden durchschnittlich 0,23 mm genannt und auch für Abweichung der Implantatachsen wurden gerade einmal als Mittelwert 4,0 Grad ermittelt (Jung

Riskieren Sie ruhig mal einen Blick...

...in die Zukunft.

DS WIN PLUS

Eine moderne Praxis verlangt moderne Software.

Software vom Zahnarzt für den Zahnarzt.

www.dampsoft.de · 04352-917116

DAMPSOFT

mit Sicherheit!

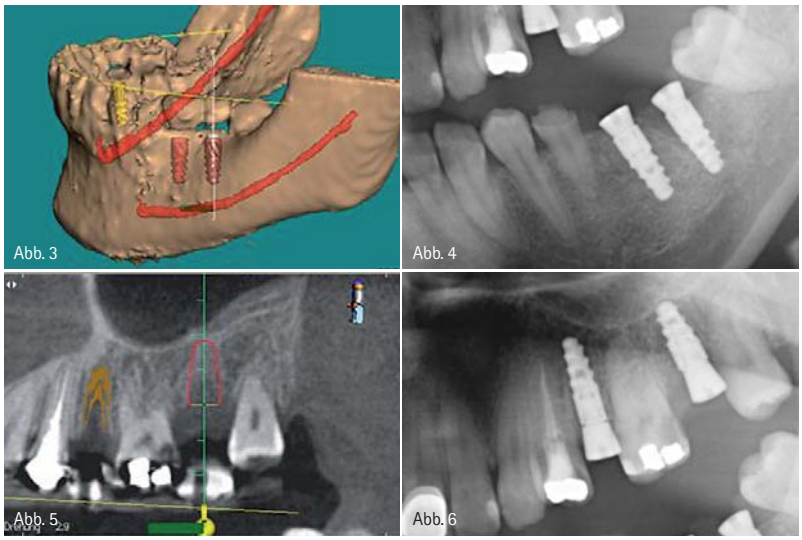

Abb. 3: Visualisierung der Planung zur Patientenberatung. – Abb. 4: Sicheres Implantieren bei komplexen anatomischen Verhältnissen. – Abb. 5: Computergestützte Planung der Implantatposition. – Abb. 6: Exakte Umsetzung der Planung.

RE et al.: Computer Technology Applications in Surgical Implant Dentistry: A Systematic Review. Int J Oral Maxilofac Implants 2009; 24: 92–109). Aus diesen Werten lässt sich leicht ableiten, dass eine prothetische Versorgung gemäß den Vorgaben des Wax-up durch den Zahntechniker sicher umsetzbar ist.

Die Sicherheit im chirurgischen Vorgehen ist ein anderer Punkt, der für das navigierte Vorgehen spricht. Die Gefährdung von relevanten anatomischen Strukturen, wie den Mandibularkanal, den Nachbarzähnen oder dem Kieferhöhlenboden (Abb. 5 und 6), kann weitgehend ausgeschlossen werden. Die oben genannten Werte für die exakte Einhaltung der geplanten Implantatposition geben ein hohes Maß an chirurgischer Sicherheit.

Ein weiterer Aspekt der Planungssicherheit ist, dass die Implantation und die implantat-prothetische Versorgung nahezu ohne unvorhergesehene Ereignisse ablaufen wird. Damit kann für den Patienten auch eine detaillierte und zutreffende wirtschaftliche Planung der zu erwartenden Behandlungskosten erfolgen. Deutlich erhöhte Behandlungskosten gegenüber den erstellten Kostenvoranschlägen führen oft zu Verdruss bei dem Patienten, auch wenn die Arbeit noch so gelungen ist. Oder sie werden mit dem Preis bezahlt, dass der Zahnarzt teilweise zur Befriedigung der Situation auf sein Honorar verzichtet. Solche ein für beide Seiten unangenehmer und unbefriedigender Abschluss einer langwierigen Behandlung kann durch eine computergestützte Planung und navigierte Umsetzung vermieden werden.

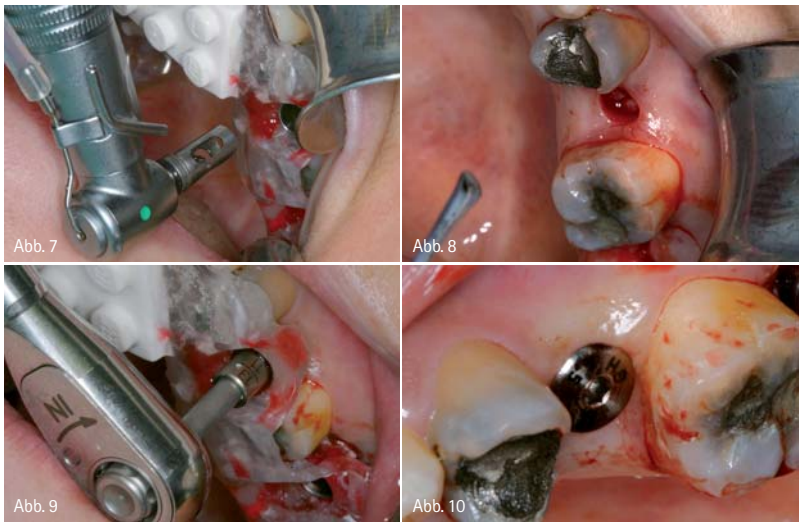

Abb. 7: Minimalinvasives Vorgehen: Stanzung. – Abb. 8: Entfernung des gestanzten Gewebes. – Abb. 9: Schablonengeführte Aufbereitung des Implantatbettes. – Abb. 10: Gewebesituation unmittelbar nach Abschluss der Implantation.

Minimalinvasives Vorgehen

Der allgemeine Trend zu minimalinvasiven chirurgischen Vorgehensweisen ist auch bei der dentalen Implantologie angekommen. Bei dem Vorliegen von ausreichender keratinisierter Gingiva und fehlender Indikation für augmentative Maßnahmen des Hart- oder Weichgewebes ist die Aufbereitung des Implantatbettes nach Stanzung der Schleimhaut eine für den Patienten sehr angenehme Vorgehensweise. Diese Methode führt zu sehr geringen postoperativen Schmerzen und zu keiner oder nur geringer Schwellung der Weichteile. Diese signifikante Reduktion von Schwellung und Schmerz steigert, wie etliche Untersuchungen ergeben haben, deutlich das Wohlbefinden des Patienten. Auch eher ängstliche Patienten, die vor einem weitergehenden chirurgischen Eingriff Ängste zeigen, können mit diesem minimalchirurgischen Ansatz überzeugt und begeistert werden (Abb. 7–10).

Auch können meist störende Fäden vermieden werden und durch die transgingivale Einheilung entfällt der Zweiteingriff der Freilegung. Dieses Verfahren ist jedoch nur bei sehr gutem Knochenangebot und hoher chirurgischer Erfahrung zuverlässig ohne die Gefahr einer Perforation des Knochens ratsam. Mit der hülsengeführten Implantation hat man, im Rahmen der genannten Winkelabweichung, eine zuverlässige Methode zur minimalinvasiven Insertion auch bei eingeschränktem Knochenangebot zur Verfügung.

Auch bei komplexen Fällen kann zumindest der chirurgische Zweiteingriff mittels Stanzung erfolgen. Nach vorangegangen augmentativen Maßnahmen kann durch das minimalinvasive Vorgehen eine weitere Traumatisierung des Gewebes vermieden werden. Das Vermeiden einer Denudation des Knochens verringert die Gefahr von weiterer Knochenresorption und der Verzicht auf

eine Schnittführung erhält das notwendige Gefäßsystem der Gingiva und verhindert eine weitere Narbenbildung. Ein interner Sinuslift kann bei den meisten Systemen der schablonengeführten Navigation auch durch die Hülsen sicher durchgeführt werden. Limitierend kann hierbei der Zugang bei einer eingeschränkten Mundöffnung sein. Untersuchungen von Brodala haben gezeigt, dass die Implantatüberlebensraten unabhängig vom chirurgischen Zugang sind. Zudem konnte gezeigt werden, dass unabhängig vom chirurgischen Zugang, konventionell mit Lappenbildung oder minimalinvasiv lappenlos, es zu keinem signifikanten Unterschied beim marginalen Knochenabbau rund um das Implantat kam (Brodala N: Flapless Surgery and its Effect on Dental Implant Outcomes. Int J Oral Maxillofac Implants 2009; 24: 118–125).

Minimierung des chirurgischen Aufwands

Der chirurgische Eingriff bei einer schablonengeführten Implantation gestaltet sich für den Patienten und den Chirurgen meist als komplikationslos, stressarm und zudem schnell. Da die Hauptarbeit und die hauptsächliche Arbeitszeit in der Phase der Planung lagen, gilt es nun nur noch, diese Planung umzusetzen. Diese Operation kann in Ruhe, Sicherheit und Gewissheit ausgeführt werden, wie sie beim konventionellen Vorgehen nicht immer realisierbar ist. Dem Chirurgen werden aufgrund der dreidimensionalen Planung kaum Überraschungen begegnen, die eine eventuelle intraoperative Umplanung ergeben könnte.

Auch unter forensischen Gesichtspunkten gibt das computergestützte Vorgehen ein hohes Maß an Sicherheit. Die Ausgangssituation ist durch die DVT-Aufnahme bestens dokumentiert und die Planung kann lückenlos nachvollzogen werden. Mögliche Risiken und Komplikation sind meist vorhersagbar und können in die Patientenaufklärung und Einwilligung mit einfließen.

Damit jedoch das navigierte Implantieren für Patient und Zahnarzt zum Erfolgsmodell wird, müssen im Vorfeld einige Aspekte beachtet werden.

Zum Ersten muss die grundsätzliche Bereitschaft aller Teammitglieder für das Erarbeiten neuer Verfahren gegeben sein. Dies schließt den prothetisch und chirurgisch tätigen Zahnarzt, den Laborpartner, aber auch die chirurgische Assistenz bei der Operation mit ein. Die computergestützte Planung braucht eine nicht unerhebliche Einarbeitungszeit. Die Diagnostik dreidimensionaler Röntgenbilder muss von allen Teamangehörigen verstanden und der Umgang mit unterschiedlichen Softwaresystemen geübt werden. Einen deutlich erhöhten Zeitaufwand im Vergleich zu konventionellen Methoden bedarf die Kommunikation und Umsetzung der Planung in eine Schablone und schließlich in den chirurgischen Einsatz.

Zum Zweiten ist das navigierte Implantieren kein Verfahren, dass für den chirurgisch ungeübten Zahnarzt geeignet ist. Das Verfahren hat in seiner Komplexität einen hohen technischen Anspruch. Das Lernen des Verfahrens ist daher notwendig und auch die ausreichende Erfahrung bei der Umsetzung (Hämmerle CHF et al.: Konsensuserklärung und klinische Empfehlungen zur computergestützten zahnärztlichen Implantologie. Implantologie 2010; 18: 2–12).

Des Weiteren muss für jede Praxis individuell ein sowohl für den Patienten als auch die Praxis wirtschaftlich verträgliches Konzept erarbeitet werden. Der erhöhte Aufwand durch die Herstellung der Röntgenschablone und die spätere Umarbeitung zur Bohrschablone, die Lizenzgebühren für die Planungssoftware und auch der erhöhte Zeitaufwand in der Planungsphase sollten in der Auswahl der Patientenfälle beachtet werden. So wird ein sinnvoller Einsatz des computergestützten Vorgehens bei Indikationen mit komplexen anatomischen Gegebenheiten oder in Fällen, bei denen minimalinvasive Eingriffe wünschenswert sind, gegeben sein.

autor.

Dr. Sigmar Schnutenhaus
Master of Science Parodontologie
Master of Science Implantologie
Breiter Wasmen 10, 78247 Hilzingen
Tel.: 0 77 31/18 27 55
E-Mail: info@schnutenhaus.de
www.schnutenhaus.de

ANZEIGE

acurata®
rotating instruments

imperial
Lang-Hals Endobohrer

Für die Isthmus-Präparation.
- extra langer und schlanker Hals
- gute Sicht auf das Arbeitsfeld, sicher in der Anwendung
- schnittfreudige Verzahnung
- klare Identifizierung durch grünen Farbring
- Ø 0,6 / 0,8 / 1,0 / 1,2 mm

imperial
Trepan-Bohrer

Zur Entnahme von Knochendeckeln bei der Wurzelspitzenresektion und Knochengewinnung
- durch die reduzierte Gesamtlänge eignen sich diese Instrumente auch für den Seitenzahnbereich (Prämolaren / Molaren)
- ihre Handlichkeit und geringe Bohrtiefe ermöglichen eine optimale Sicht auf das Arbeitsfeld und reduzieren somit die Verletzungsgefahr
- für eine leichte Identifizierung sind der Außen- und Innendurchmesser am Instrumentenschaft aufgelasert
- einfaches Ausstoßen der Knochenzylinder durch die eingefrästen Fenster am Instrument

Infos unter: Tel. (08504) 9117-15
Fax (08504) 9117-90
www.acurata.de