

Optimale Sicherheit mit All-in-one-Adhäsiv

| Dr. Henrik-Christian Hollay

Mit dem Wunsch einer definitiven Versorgung des Ober- und Unterkiefers stellte sich ein 36-jähriger Patient in unserer Praxis vor. Die Falldarstellung beschreibt den Stumpfaufbau und die Insertion von Glasfaserstiften an den tief zerstörten, endodontisch vorbehandelten Zähnen 13, 22, 23 und die Behandlung des gesamten Oberkiefers mit einer Teleskopprothese in Galvano-Technik.

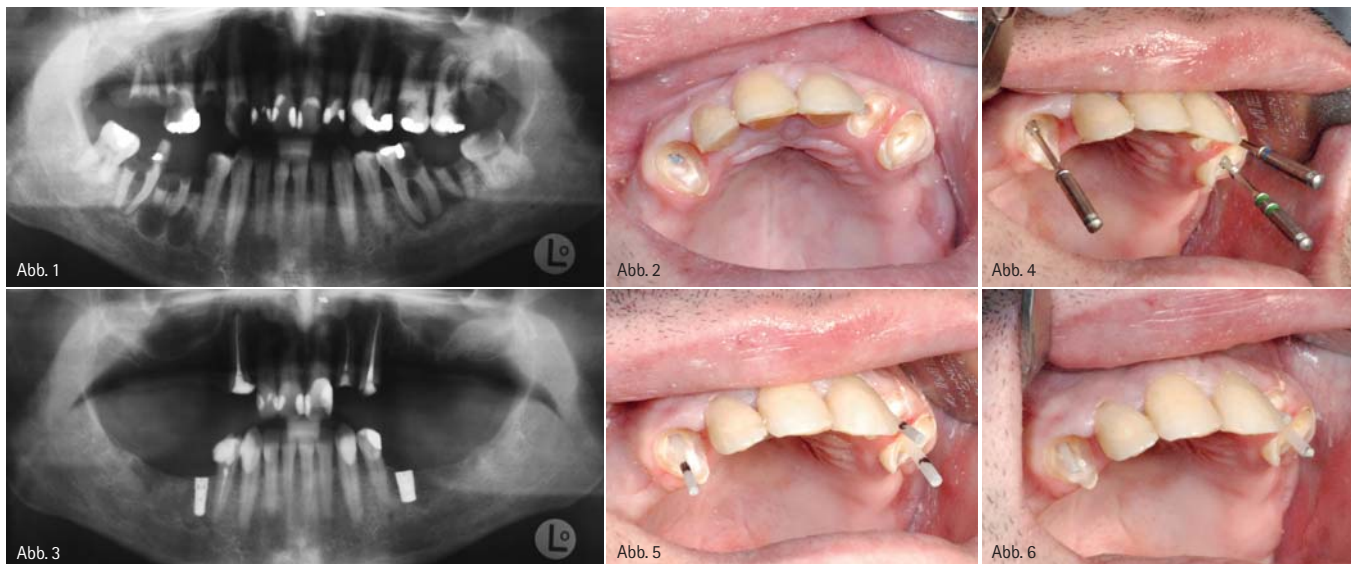


Abb. 1: Ursprungssituation. – Abb. 2: Situation nach abgeschlossener endodontischer Vorbehandlung. – Abb. 3: OPG vor Beginn der Fertigstellung. – Abb. 4: Vorb Bohrungen. – Abb. 5: Einprobe der Glasfaserstifte. – Abb. 6: Glasfaserstifte gekürzt.

Die klinische Untersuchung ergab ausgedehnte Läsionen an einer Vielzahl von Zähnen im Ober- wie im Unterkiefer. Die Zähne 38 und 48 wiesen Lockerungsgrade von Grad II bis III auf. Die röntgenologische Untersuchung zeigte apikale Beherrungen an sämtlichen Molaren sowie stark ausgeprägte kariöse Läsionen an den Zähnen 13, 22, 23, 35, 45 und 38.

Die ersten Prämolaren wurden in allen Quadranten im Rahmen einer kieferorthopädischen Behandlung bereits im Jugendalter entfernt.

Behandlungsverlauf

Zunächst erfolgte die Extraktion der als nicht mehr erhaltungswürdig bewerteten Zähne und Wurzelreste 17, 16, 15, 28, 27, 26, 25, 38, 37, 36, 46, 47 und 48 in Lokalanästhesie.

Nach Abheilen der Extraktionswunden und einer ausführlichen professionellen Zahnreinigung begannen wir zunächst mit der konservierenden Vorbehandlung. Aufgrund der ausgedehnten kariösen Defekte war eine endodontische Behandlung der Zähne 13, 22, 23 und 45 unumgänglich. Die Zähne 35 und 43 konnten mit einer klassischen Fül-

lungstherapie versorgt werden. Nach ausführlicher Aufklärung über die unterschiedlichen prothetischen Versorgungsmöglichkeiten entschied sich der Patient für eine Erweiterung im Unterkiefer durch Einzelzahnimplantate Regio 36 und 46. Der Zahn 45 sollte durch eine partielle Krone ersetzt werden. Für die Versorgung des Oberkiefers wählten wir eine Teleskopprothese in Galvano-Technik mit ebenfalls verkürzter Zahnreihe zum Ersatz der Zähne 15, 16, 25 und 26.

Die endodontisch vorbehandelten Zähne 13, 22 und 23 sollten mit Glas-



EIN NEUES LACHEN FÜR AFRIKA
 Eine Initiative von Dürr Dental und Mercy Ships. Mehr unter www.duerr.de/mercyships



IHR EINSATZ IN AFRIKA – WIR ÜBERNEHMEN DIE KOSTEN!

MERCY SHIPS UND DÜRR DENTAL SUCHEN SIE!

Mercy Ships bringt Hoffnung und Heilung für hilfsbedürftige Menschen in aller Welt. Mitarbeiter aus über 30 verschiedenen Ländern setzen sich auf dem Krankenschiff Africa Mercy ehrenamtlich ein, leisten Hilfe in Form von Spezialchirurgie, Zahnbehandlungen und Entwicklungsprojekten.

Auch Sie können nun 2013 vor Ort ehrenamtlich helfen. Sie investieren mindestens zwei Wochen Ihrer Zeit und Dürr Dental übernimmt die anfallenden Transfer- und Verpflegungskosten für freiwillige Zahnärzte, -ärztinnen und Assistentinnen.



Mercy Ships Film

Weitere Infos unter www.duerr.de/mercyships

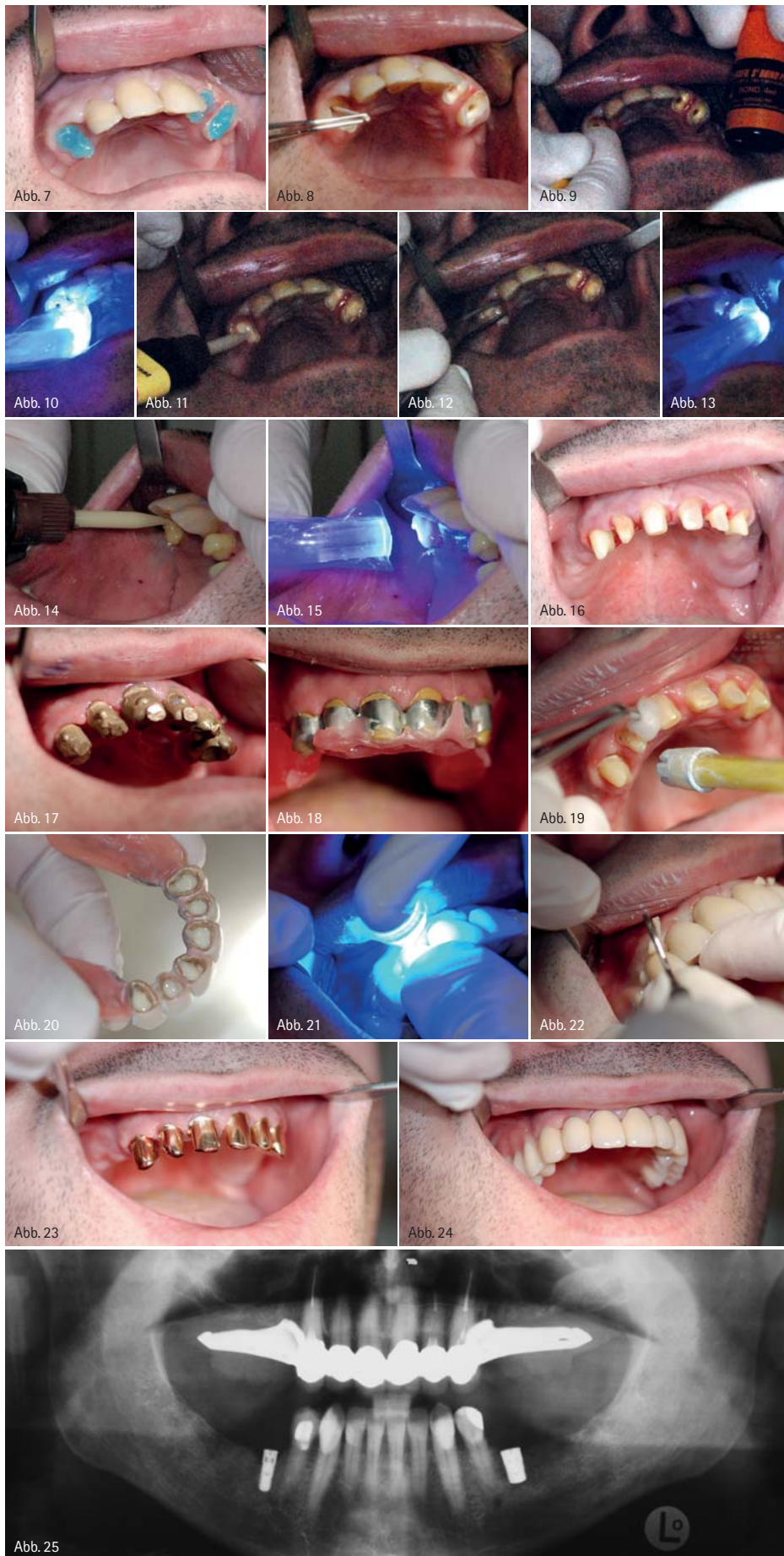VERSTEIGERUNG FÜR MERCY SHIPS!



Steigern Sie jetzt mit und erwerben Sie diesen einmaligen Röntgen-Speicherfolienscanner VistaScan Mini Plus im U19-Fußballdesign.

Mehr unter www.duerr.de/versteigerung





faser-Stiftaufbauten zu wertigen Pfeilerzähnen aufgebaut werden. Hierzu erfolgte zunächst die Pilotbohrung auf eine Tiefe von etwa zwei Drittel der Länge der Zahnwurzeln. Nach Erreichen der endgültigen Tiefe wurden die Wurzelkanäle der Zähne 13, 22 und 23 schrittweise mit Peeso-Bohrern aufsteigender Größe auf ihre definitive Breite von etwa 1,5 Millimetern zur Aufnahme eines Panavia™ Post-Glasfaserstiftes No. 5, der einen Durchmesser von 1,44 Millimetern aufweist, erweitert. Nach erfolgter Vorpräparation der Wurzelkanäle wurden diese auf Guttapercha-Reste des Wurzelfüllmaterials sondiert und die Glasfaserstifte einprobiert. Die überstehende Länge der Glasfaserstifte wurde mit einer Trennscheibe auf die zu erwartende Präparationshöhe des Stumpfaufbaus gekürzt. Zur Konditionierung des Wurzelzentrums wurden die Kanäle mit 37%iger Phosphorsäure für etwa 30 Sekunden vorbehandelt, die Glasfaserstifte zur Vorbereitung auf die Klebung mit Ethanol entfettet. Nach gründlichem Entfernen der Phosphorsäure, Trocknung der Kanäle mit Papierspitzen und Benetzen der Kanalwände mit einem geeigneten Bonding-System (CLEARFIL™ S3 BOND PLUS) brachten wir den Befestigungszement (PANAVIA™ SA CEMENT, Kuraray) ein und inserierten die Glasfaserstifte. Nach kurzer Lichthärtung (ca. fünf Sekunden, Acteon Sopro Mini-LED 1.250 mW/cm²) entfernten wir die Überschüsse des Befestigungszementes und ätzten Dentin und Glasfaserstift erneut mit 37%iger Phosphorsäure an. Die Klebung des Stumpfaufbaumaterials erfolgte mit einem dualhärtenden All-in-one-Adhäsiv (CLEARFIL™ DC

Abb. 7: Konditionierung der Bohrkanäle für die Klebung. – Abb. 8: Trocknen mit Papierspitzen. – Abb. 9: Bonding. – Abb. 10: Lichthärtung. – Abb. 11: Einbringen Befestigungszement. – Abb. 12: Stiftinsertion. – Abb. 13: Lichthärtung. – Abb. 14: Aufbaufüllung. – Abb. 15: Lichthärtung. – Abb. 16: Präparation der Stiftaufbauten und Zähne für Primärkronen. – Abb. 17: Einprobe der Primärkronen. – Abb. 18: Gerüst mit Galvanosekundärkronen verklebt und Bissnahme. – Abb. 19: Entfetten für definitive Klebung. – Abb. 20: Befestigungszement in Primärkronen. – Abb. 21: Lichthärtung der Überstände des Befestigungszements. – Abb. 22: Entfernen der Überstände. – Abb. 23: Versäuerte Primärkronen. – Abb. 24: Definitive Versorgung. – Abb. 25: OPG nach definitiver Versorgung.

BOND), das speziell auf das Stumpfaufbaumaterial sowie auf die PANAVIA™ Post-Glasfaserstifte abgestimmt ist. Die Stumpfaufbauten selbst erfolgten mit CLEARFIL™ DC Core Automix, einem dualhärtenden Zweikomponenten-Stumpfaufbaumaterial. Dieses Material eignet sich aufgrund seiner Festigkeit (etwa 12–19 GPa), die etwa im Bereich des natürlichen Dentins liegt, ideal für die später zu erwartenden Belastungen einer Teleskopprothese. Das Stumpfaufbaumaterial wurde ebenfalls für etwa 30 Sekunden lichtgehärtet und weitere drei Minuten zur Selbsthärtung belassen. Nach ausreichender Härtung des Materials präparierten wir die Zähne 13 bis 23 für Primärkronen. Die Abformung für die Herstellung der Primärkronen erfolgte mit Impregum™ Penta™ Soft (ESPE). Nach Einprobe der Teleskopkronen wurde die Funktionsabformung mit individualisiertem Löffel und ebenfalls Impregum™ genommen. Die in Gal-

vano-Technik hergestellten Sekundärkronen verklebten wir mit dem tragenden Stahlgerüst direkt im Mund des Patienten, um einen spannungsfreien Sitz der Konstruktion zu gewährleisten; nach dem Verkleben des Gerüsts nahmen wir eine freie und ungeführte Bissnahme mit auf dem Gerüst aufgetragenen Bisswällen zu einer ersten Orientierung. Eine weitere Verfeinerung der Bissnahme erfolgte mit der fertigen Wachsaufstellung. Zur definitiven Befestigung der fertigen Restauration wurden die Zähne 13 bis 23 mit 37%iger Phosphorsäure vorkonditioniert. Die Primärkronen wurden mit einer feinen Schicht Wachs gegenüber den Sekundärkronen abgedichtet und mit PANAVIA™ SA CEMENT eingesetzt. Nach kurzer Lichthärtung von etwa fünf Sekunden ließen sich die an den Rändern des Gerüsts austretenden Überstände leicht und atraumatisch mit einer zahnärztlichen Sonde entfernen. Zur endgültigen Aushärtung des

Befestigungsmaterials wurde die fertige Restauration für weitere 40 Sekunden beleuchtet und fünf Minuten der Selbsthärtung überlassen. Um eine definitive Selbsthärtung des Materials ohne Spannungen im Zementgefüge zu ermöglichen, wurde die Prothese für 24 Stunden in ihrer Position belassen, erst dann trennten wir Primär- und Sekundärkronen voneinander. An den zunächst durch die Überkonstruktion nicht zugänglichen Stellen entfernten wir nun noch wenige überschüssige Zementreste. Die Remontage erfolgte nach einer Woche.

kontakt.



Dr. med. dent.

Henrik-Christian Hollay

Albert-Roßhaupter-Str. 94

81369 München

Tel.: 089 7607260

E-Mail: hollay@gmx.de

ANZEIGE

DKV
goDentis

Ihr Partner für Zahngesundheit



Prognose - Prophylaxe -
Compliance

**Periimplantitis
verhindern!**

goDentis engagiert sich in der Arbeitsgruppe
„Gesundes Implantat“

www.godentis.de

Gesunde Zähne – ein Leben lang