

Adjuvante minimalinvasive Parodontitis- und Periimplantitistherapie

Die antimikrobielle Photodynamische Therapie (aPDT)

| Dr. med. dent. Tilman Eberhard M.Sc., Dr. med. dent. Freimut Vizethum

Für die Therapie biofilmassoziierter Entzündungen scheint die Entfernung des pathogenen Biofilms von der subgingivalen Wurzeloberfläche zwar ein wichtiges Ziel, jedoch nimmt der Erfolg des mechanischen Debridement bei der Parodontaltherapie mit zunehmender Sondierungstiefe und Furkationsbeteiligung ab.^{17,27,30} Daher wird die vollständige Entfernung bakterieller Ablagerungen in vivo eher selten erreicht¹⁰ und bakterielle Reservoirs persistieren in unzugänglichen Bereichen. Zur Aufrechterhaltung stabiler Langzeitergebnisse ist eine unterstützende Therapie daher in engen regelmäßigen Abständen durchzuführen. Konventionelle unterstützende antimikrobielle Therapieformen führen oftmals nicht zu langfristigen Verbesserungen.

Bei subgingivaler Irrigation mit antibakteriellen Lösungen gelangt die antiseptische Substanz nur in die marginale Hälfte der parodontalen Tasche,¹⁸ und die Wirkung einer Mundspülung ist ohne Irrigation⁵ sogar nur auf den supragingivalen Bereich beschränkt. Der Einsatz invasiver Behandlungsprotokolle unter Anwendung von systemischen Antibiotika muss vor dem Hintergrund des chronischen Charakters der Erkrankung, der starken Nebenwirkungen und der Resistenzbildung als eher kritisch¹ betrachtet werden.

Seit einigen Jahren wird über Therapieerfolge der antimikrobiellen Photodynamischen Therapie (aPDT, Fa. bredent medical, HELBO®, Walldorf) als ergänzende gewebeschonende Therapie berichtet. Durch diese Therapie wird es möglich, an Stellen, die von einem speziellen Farbstoff benetzt und von niedrigerenergetischem Laserlicht erreicht werden können, eine sofort wirksame Bakterienreduktion in der Regel um zwei bis vier Zehnerpotenzen zu erreichen.^{3, 4, 8, 14, 36} Dies geschieht durch laseraktivierte Anregung eines an die Bakterienwand

gebundenen lichtaktiven Farbstoffmoleküls in den Triplettzustand, einem quantenmechanisch hochenergetischen Zustand. In der Folge entstehen dann durch einen Energietransfer auf lokal vorhandene Sauerstoffmoleküle hoch aggressive Singulett-Sauerstoffmoleküle. Der Singulett-Sauerstoff zerstört lokal durch Lipidkettenoxidation wesentliche Strukturen der Bakterienwand und tötet so die angefärbten Mikroorganismen ab. Durch die sehr kurze Diffusionsreichweite des Singulett-Sauerstoffs von weniger als $0,2\mu\text{m}$ ¹⁶ werden Schäden im weiteren Umfeld vermieden. Für Viren und Pilze wird ein ähnlicher Eliminationsmechanismus angenommen.^{32,35}

Weiterhin wird auch eine direkte Wirkung der aPDT auf Virulenzfaktoren der Bakterienpopulation postuliert.²³ Zusätzlich sorgt der biodynamische Effekt der LILT (low intensity laser therapy) für Schmerzreduktion,³³ schnelle Remission der Entzündung und Regeneration der befallenen Gewebe.³¹ Patienten mit Implantaten und zusätzlich einer Vorgeschichte von chronischer oder aggressiver Parodontitis zeigen signifi-

kant größere Langzeit-Sondierungstiefen und einen stärkeren periimplantären marginalen Knochenverlust (Periimplantitis) verglichen mit parodontal Gesunden.²²

Für die periimplantäre Mukositis und Periimplantitis wird heute, analog zur Parodontitis, der Biofilm und die bakterielle Aktivität, welche zu Entzündung und Gewebeveränderung führt, als Ursache akzeptiert.^{7,26} Dabei sind von periimplantärer Mukositis vier von fünf Patienten und von Periimplantitis zwischen 25 Prozent und 56 Prozent aller Implantatpatienten betroffen.² Von den Autoren wurde die Forderung nach Dekontamination als Voraussetzung für jedweden Therapieerfolg erhoben. Diese Forderung ist, wie oben erläutert, durch eine begleitende konventionelle antiseptische Therapie nur schwer zu realisieren. Somit bietet sich für die Praxis der Einsatz der antimikrobiellen Photodynamischen Therapie aufgrund des völlig anderen Wirkungsmechanismus zur Dekontamination als therapeutische Alternative sowohl bei Parodontalpatienten ohne als auch mit Implantatversorgung an.

BeutiSealant

*Fissurenversiegelung -
einfach, schonend und schnell!*



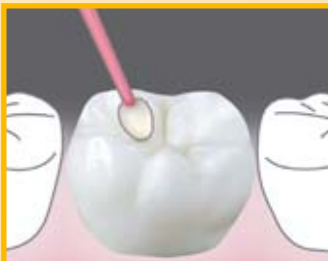**Selbstätzender
Primer**
(Ohne Etch & Rinse-
Technik!)



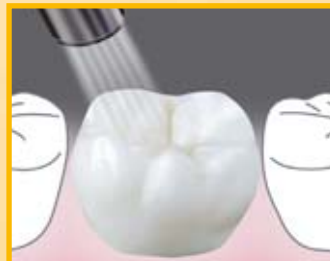PRG
Technology
Giomer

**Patentierter
S-PRG-Füller**
(Kariostatische Wirkung!)

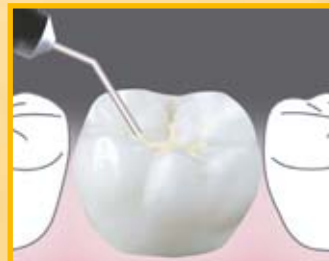Vier Arbeitsschritte in nur 30 Sekunden:



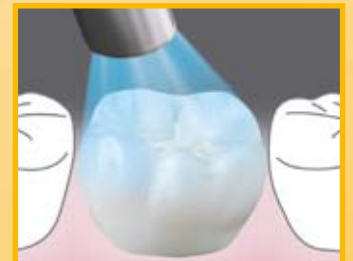1 Primer auf gereinigten Zahn
auftragen und 5 Sek. einwirken
lassen



2 Mit sanftem Luftstrom 5 Sek.
trocknen



3 Versiegler auftragen



4 Mit Halogen-Lampe (20 Sek.)
oder LED-Lampe (10 Sek.)
lichthärten



www.shofu.de

Official Partner
miCD
Minimally Invasive
Cosmetic Dentistry

Um die langfristigen Effekte in der Parodontitis- und Periimplantitistherapie und die klinischen Möglichkeiten bei konsequenter, auch prophylaktischer Anwendung zu überprüfen, wurde die vorliegende longitudinale Kohortenstudie initiiert.

Literatur

In der wissenschaftlichen Literatur war die Wirkung photodynamischer Prozesse seit Langem bekannt, aber für eine lange Zeit²⁰ ohne klinische Relevanz und ohne Interesse an der breiten praktischen Verwendung. Im zahnmedizinischen Bereich beschränkten sich bis Ende des letzten Jahrhunderts wissenschaftliche Evaluationen überwiegend auf In-vitro- bzw. Tierversuche.^{14,20} Arbeiten zum Beispiel von Dobson,¹⁴ Haas,¹⁹ Dörtbudak¹⁵ und Wilson³⁵ lieferten erste Anhaltspunkte über die klinische Wertigkeit dieser Therapie. Jedoch waren auch die medizintechnischen und therapeutischen Konzepte zu dieser Zeit nicht ausgereift und von gering entwickeltem technischem Standard.

Weitere Untersuchungen belegten dennoch die Wirksamkeit der Photodynamik bei Bakterienreduktion in vitro bei planktonischen Bakterien und bei ligatur-induzierter Parodontitis und Periimplantitis im Tierversuch. Es konnte gezeigt werden, dass die Anwendung der aPDT einen wichtigen Einfluss auf die Verringerung z.B. von *Aggregatibacter actinomycetemcomitans* (A.a.) hat und die Expression von Zytokinen direkt beeinflusst.^{12,13}

In weiteren Studien wurde gezeigt, dass die Reduktion sowohl von grampositiven als auch gramnegativen Bakterien möglich ist.^{25,29,34}

Die Frage, ob die Wirkung der aPDT auch im Biofilm zu erreichen ist, konnte in einer In-vitro-Studie gezeigt werden.²⁸ Diese Arbeit zeigt, dass die anti-mikrobielle Photodynamische Therapie vermehrungsfähige Bakterien auch im künstlichen Biofilmmodell reduzieren kann.

Entscheidend für die künftige Anwendung war die Entwicklung und Untersuchung entsprechender Therapieprotokolle. Heute liegen unterschiedliche klinische Studien zu relevanten Fragestellungen vor.

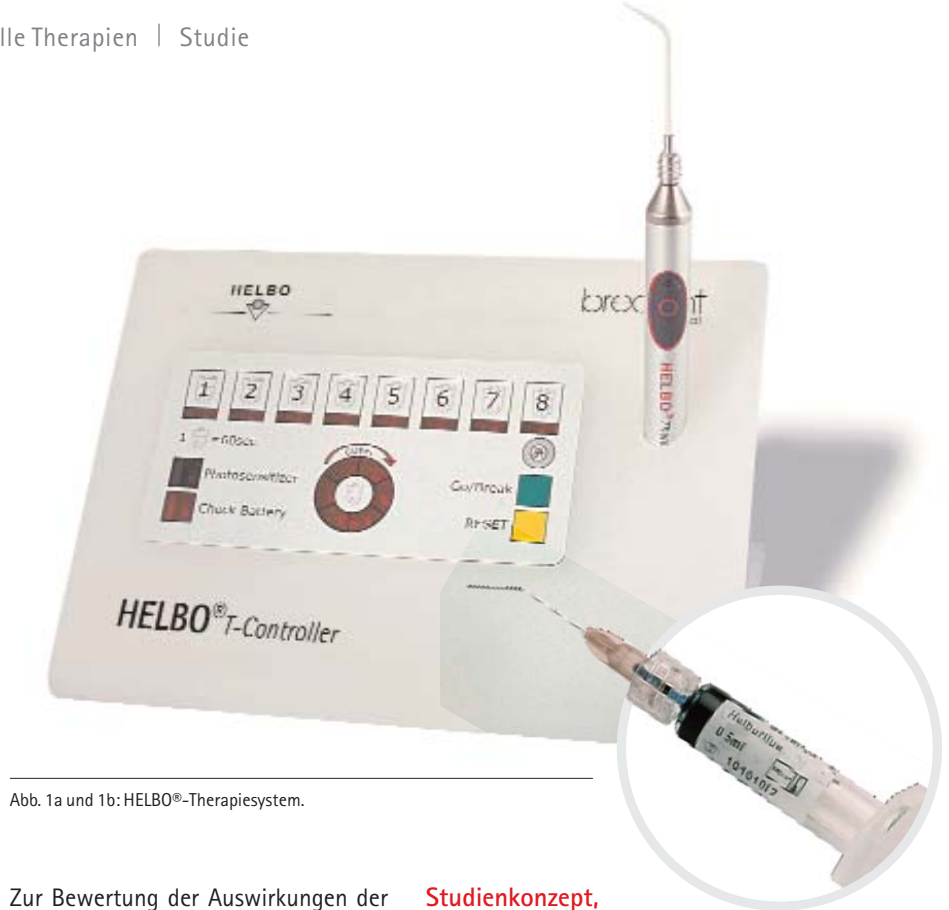


Abb. 1a und 1b: HELBO®-Therapiesystem.

Zur Bewertung der Auswirkungen der aPDT bei der Behandlung der aggressiven Parodontitis in vivo ohne vorherige Reinigung zeigen aPDT und SRP ähnliche klinische Ergebnisse.¹¹

In einer randomisierten Studie konnte im Quadrantenvergleich gezeigt werden, dass mit einem einfachen Behandlungsprotokoll bei Patienten mit chronischer Parodontitis die Resultate der konventionellen Reinigungstherapie durch die zusätzliche Anwendung der aPDT verbessert werden konnten.⁶ Die Wirkung jeweils einer einzigen Behandlung mit aPDT auf parodontale Entzündungszeichen bei refraktären Taschen konnte noch sechs Monate nach Behandlung nachgewiesen werden.⁹ Die Frage, wie sich eine Intensivtherapie auf die Parodontalparameter bei refraktären Fällen auswirkt, wurde in einer randomisierten Doppelblindstudie untersucht.²⁴ Dabei zeigte die wiederholte Anwendung eine deutliche Verbesserung dieser Parameter in der aPDT-Gruppe.

Die Literaturlage lässt also einen deutlichen klinischen Effekt der aPDT bei systematischer Anwendung in der parodontologischen Praxis vermuten. Um die langfristigen Effekte in der Parodontitis- und Periimplantitistherapie und die klinischen Möglichkeiten bei konsequenter auch prophylaktischer Anwendung zu überprüfen, wurde vor sechs Jahren die vorliegende longitudinale Kohortenstudie begonnen.

Studienkonzept, Material und Methode

Das Patientenkollektiv der Praxisstudie besteht aus 70 Patienten, circa zwei Drittel weiblich, ein Drittel männlich. Zu Beginn dieser Studie betrug das Durchschnittsalter 54 Jahre, die Patienten befanden sich minimal zwei Jahre, maximal 19 Jahre, im Durchschnitt 14 Jahre in parodontologischer Betreuung in der gleichen Praxis. Bei den in die Studie aufgenommenen Patienten wurde trotz regelmäßiger konventioneller Therapie und Prophylaxe kein stabiles Ergebnis erzielt. Für alle Patienten wurde die Diagnose persistierende chronische oder aggressive Parodontitis bzw. Periimplantitis gestellt.

Mit Studienbeginn wurden alle Patienten im Rahmen eines festen Therapieschemas unter Einbeziehung der antimikrobiellen Photodynamischen Therapie behandelt.

Zum Einsatz kam das HELBO®-Therapiesystem der Firma bredent medical, Walldorf, bestehend aus dem Photosensitizer HELBO® Blue (sterile Phenothiazinlösung), einem Low-Intensity-Laser der Wellenlänge 660 nm, einer Diodenleistung von 100 mW und einer Therapieleistung der Lichtleiter von circa 40 mW. Dieses System ist seit 2003 für alle Indikationen im oralen Bereich zugelassen. Der HELBO® Diodenlaser ist in einem 80 Gramm leichten, ergonomisch konzipierten

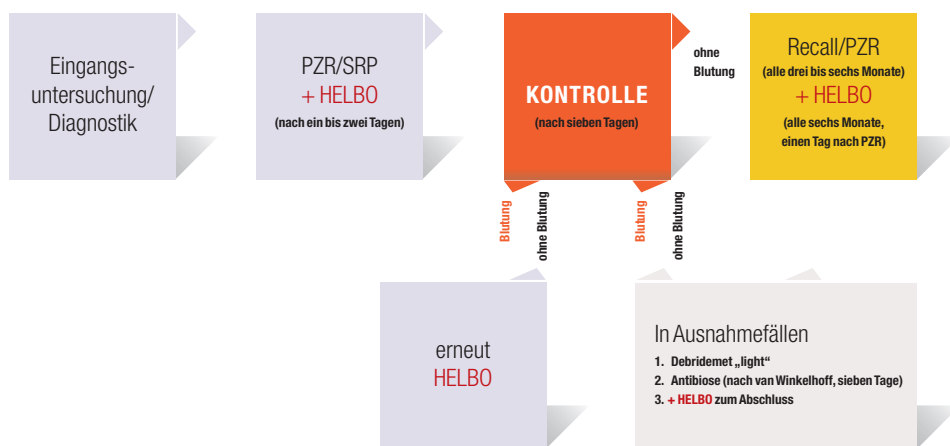


Abb. 2: Therapieschema Photodynamik (nach Eberhard).

Handstück eingebaut, die Übertragung des Laserlichts erfolgt durch sterile, dreidimensional abstrahlende Einmalsonden in die Tasche. Der Photosensitizer liegt steril in Spritzenform vor.

Alle Patienten wurden mikrobiologisch vor Therapiewechsel, eine Woche nach der Ersttherapie und nach einem halben Jahr mit dem meridol-Parotest (GABA) untersucht.

Bei sämtlichen Einheiten (Zähne und Implantate) wurde die Taschentiefe mesial und distal regelmäßig über die Zeit gemessen. Nach Initialtherapie, bestehend aus PZR (sofern erforderlich Deep Scaling) und der Photodynamischen Therapie in einer separaten Sitzung, erfolgte gemäß Therapieschema (Abb. 2) im Rahmen der halbjährigen Recalls immer eine schonende PZR mit zusätzlicher Photodynamischer Therapie an sämtlichen Units. Diese wurde innerhalb von ein bis zwei Tagen nach der PZR durchgeführt. Zur Evaluierung der Blutungsneigung kam zeitgleich ein modifizierter SBI mit der Skalierung 0 bis 3 zum Einsatz.

0 = keine Blutung auf Sondierung

1 = punktförmige Blutung auf Sondierung

2 = flächige Blutung auf Sondierung

3 = blutgefüllter Sulkus/Papille

Bei periimplantären Taschen über 6 mm Tiefe erfolgte zusätzlich bei der Erstbehandlung eine vorsichtige Kürettage der Weichgewebe.

Therapieoption B

Falls nach zweimaliger Anwendung der HELBO®-Therapie (innerhalb von acht Tagen) bei erneuter Kontrolle nach weiteren sieben Tagen eine persistierende Blutung auf leichtes Sondieren diagnostiziert werden sollte, wurden als Therapieoption Antibiotika rezeptiert (van Winkelhoff-Cocktail: Metronidazol und Amoxicillin) und nach einem leichten Debridement eine Woche lang eingenommen. Zusätzlich wurde die aPDT am Ende dieser Woche erneut durchgeführt.

Dies liegt darin begründet, dass die aPDT die Taschen und den darin befindlichen Biofilm inaktiviert, gewebegängige aggressive Keime wie *Aggregatibacter actinomycetemcomitans* (A.a.) oder *Porphyromonas gingivalis* (P.g.) in der Tiefe jedoch nicht erreicht werden. Dies stellt dann die adjunktive Antibiose sicher, wobei die zusätzliche aPDT am Ende der Antibiotikatherapie für die Elimination der in die Zahnfleischtaschen zurückgewanderten Bakterien sorgt. Auch für diese Gruppe wurde ein halbjährlicher Recall festgelegt. Abbildung 2 zeigt das Therapieschema der um die antimikrobielle Photodynamische Therapie ergänzten Parodontitis und Periimplantitis-Therapie.

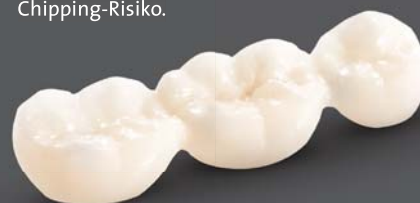Ihr Partner für Zahnersatz

Hochwertiger Zahnersatz wird für immer mehr Patienten zur Kostenfrage. Bei Cleradent gibt es geprüfte Qualität zum attraktiven Preis.



Vollanatomische Zirkonkrone/-brücke

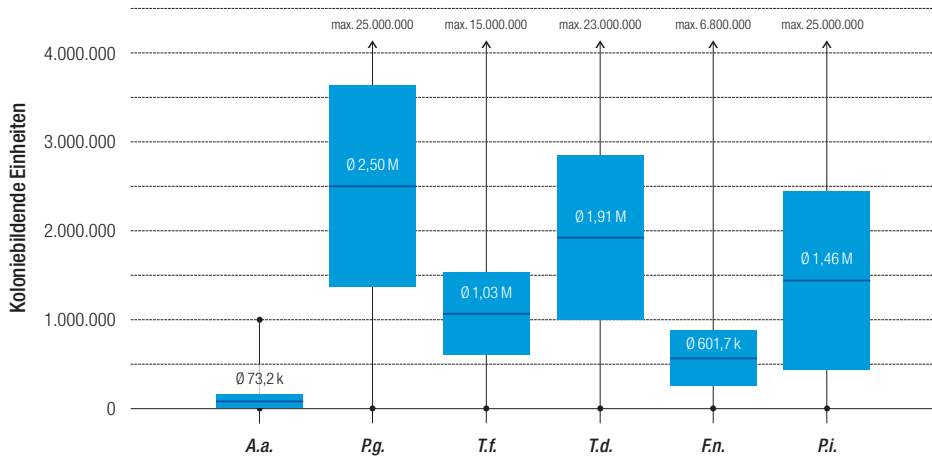
Mit dem neuen Ceramill Zolid bieten wir ein in Ästhetik, Beständigkeit und Funktionalität absolut überzeugendes Material für vollanatomische Versorgung aus Zirkonoxid-verblendfrei und somit auch ohne Chipping-Risiko.



PREIS in Euro pro Einheit, inkl. Mehrwertsteuer

69,00





Ergebnisse

Der mikrobiologische Test (Diagramm 1a) zeigt den Ausgangsbefund vor Therapiewechsel. Sowohl A.a. als auch P.g. waren mit 40 Prozent und 95 Prozent deutlich präsent.

Im Diagramm 1b zeigt sich initial ein Rückgang der Parodontalpathogene eine Woche nach der Therapie. Nach einem halben Jahr befindet sich ein Teil der parodontalpathogenen Keime immer noch auf niedrigem Stand, ein Teil war jedoch leicht, ein anderer wieder deutlich angestiegen.

Im Rahmen der Behandlung mit dem beschriebenen Standardprotokoll konnte ohne zusätzliche Maßnahme bei 53 Patienten mit chronisch-rezidivierender oder aggressiver Parodontitis ein weitestgehender Rückgang der Entzündung beobachtet werden. Dies

Anteile der Patienten mit folgender Bakterienbeteiligung

A.a. = 40,00% • P.g. = 95,71% • T.f. = 100,00% • T.d. = 95,71% • F.n. = 98,57% • P.i. = 58,57%

Diagramm 1a: Mikrobiologischer Ausgangsbefund.

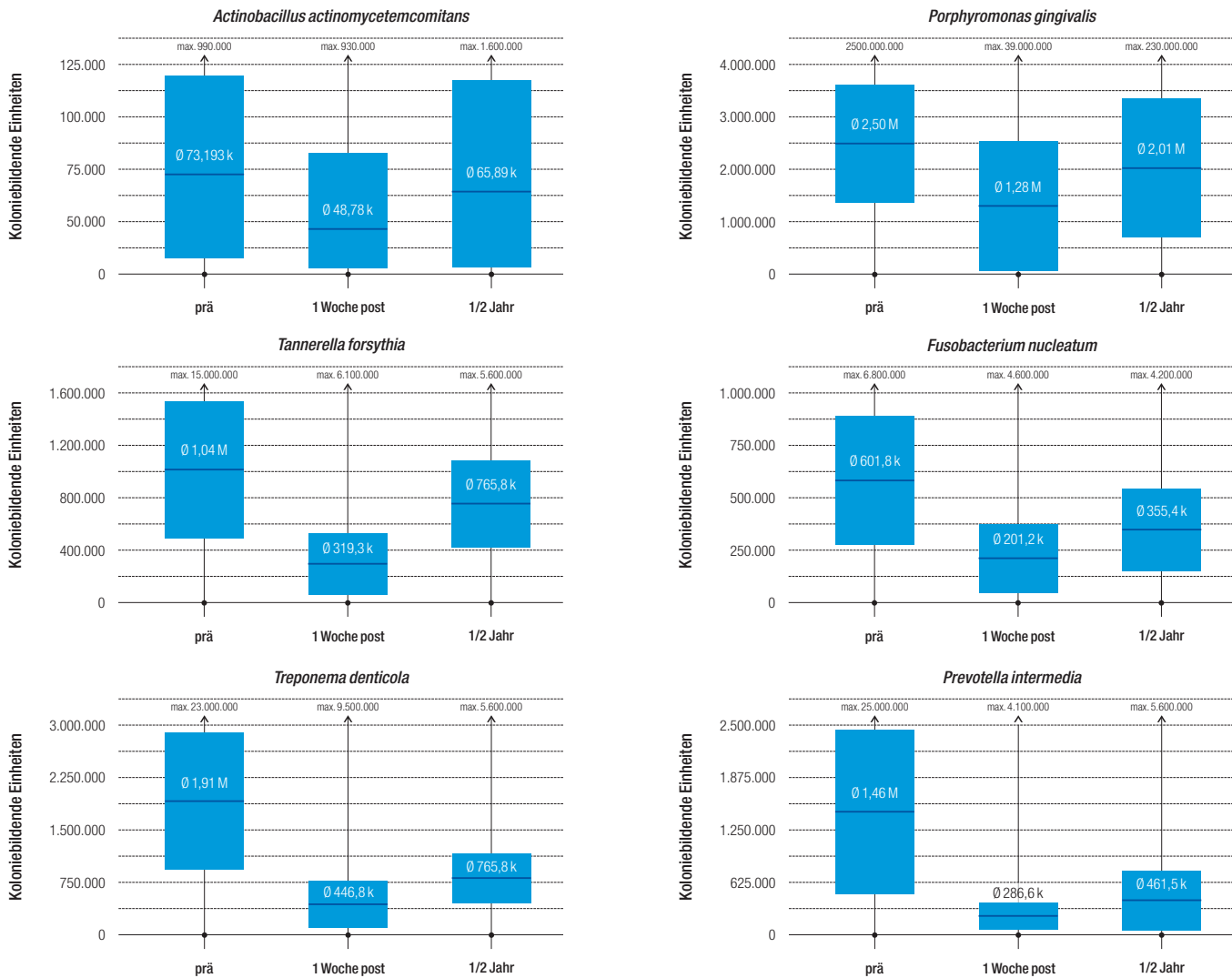


Diagramm 1b: Bakterienentwicklung innerhalb der ersten sechs Monate nach Therapiebeginn.

belegt das Absinken des modifizierten Sulkus-Blutungs-Index (Diagramm 2). Von 0,99 fällt der Durchschnittswert bereits eine Woche nach Therapie auf 0,2 und verbleibt über einen Zeitraum von fünf Jahren in einer Bandbreite von 0,3 bis 0,2 stabil. Ein tendenzieller Anstieg ist über die Zeit nicht festzustellen.

Die durchschnittliche Taschentiefe der Patienten geht bereits eine Woche nach Behandlung nach dem Wechsel zur HELBO®-Therapie im Durchschnitt aller Taschen von 3,5 mm auf 2,4 mm zurück. Zum ersten Recall ist ein weiterer Rückgang auf 2,1 mm festzustellen. Im Verlauf der fünf Jahre verbleibt der Wert auf dieser Höhe (Diagramm 3). Die durchschnittliche Anzahl der Taschen mit Sondierungstiefe zwischen 4 und 6 mm als Maß für parodontale Stabilität reduziert sich von im Durchschnitt 21,3 bereits nach einer Woche auf 6,6, erreicht nach einem Jahr 3,3 und liegt nach fünf Jahren bei einem Durchschnittswert von 2,6 (Diagramm 4).

Hinsichtlich der Anzahl der Taschen tiefer als 6 mm ist das Ergebnis ähnlich, aufgrund der langen Vorbehandlungszeit ist deren Anzahl bereits initial jedoch geringer.

Therapieoption B

Bei 17 Patienten (20 Prozent), in der Regel deutlich *A.a.*-belastet mit gleichzeitigem sehr hohem *P.g.*-Nachweis, lag bei der Kontrolle nach zwei Mal sieben Tagen immer noch persistierende Blutungsneigung vor. Entsprechend Therapieoption B wurde daher nach nochmaligem leichtem Debridement eine einwöchige Antibiose nach van Winkelhoff durchgeführt mit daran direkt anschließender Photodynamischen Therapie. Diese Patienten zeigen im weiteren Verlauf bei identischer Therapie dieselben klinischen Verbesserungen wie die Patienten ohne diese einmalig durchgeführte Antibiose.

Der modifizierte SBI als Maßstab für den Entzündungszustand fällt von 1,1 auf 0,4 und verbleibt von einem halben Jahr bis zu fünf Jahren Follow-up in einer Bandbreite von 0,3 bis 0,2 (Diagramm 6). Rezidive traten nicht auf.

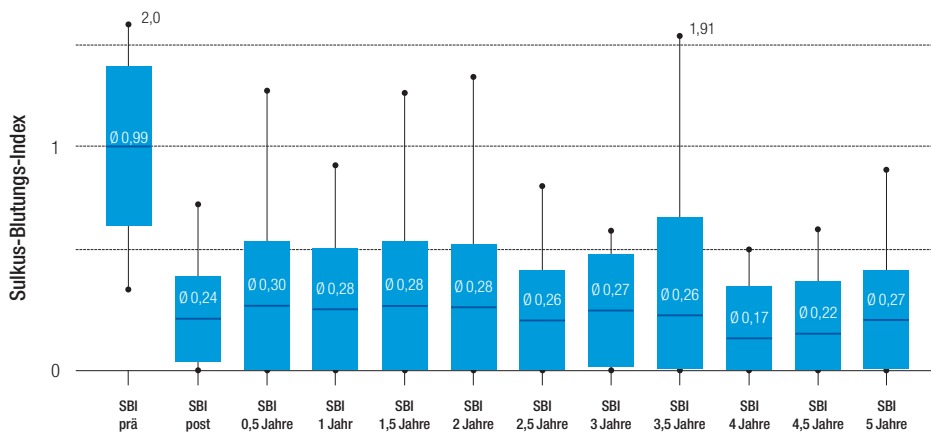


Diagramm 2: Entwicklung des SBI über fünf Jahre.

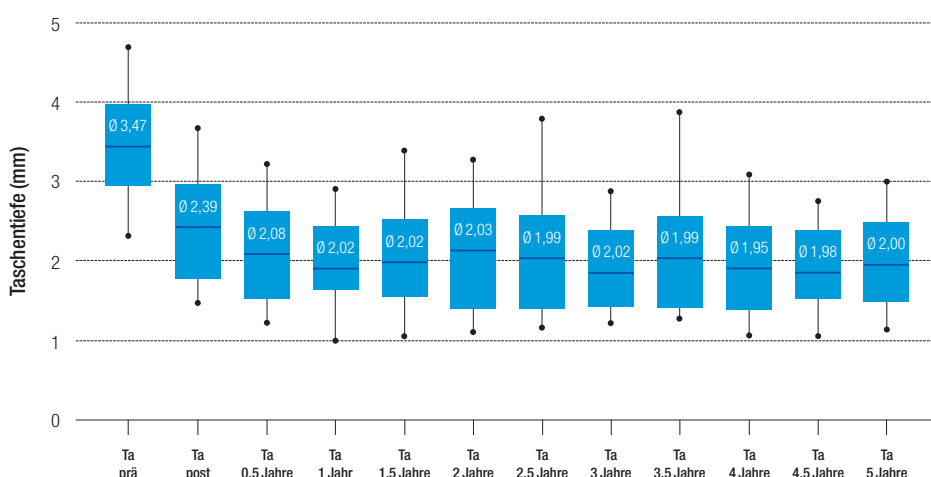


Diagramm 3: Entwicklung der durchschnittlichen Taschentiefe.

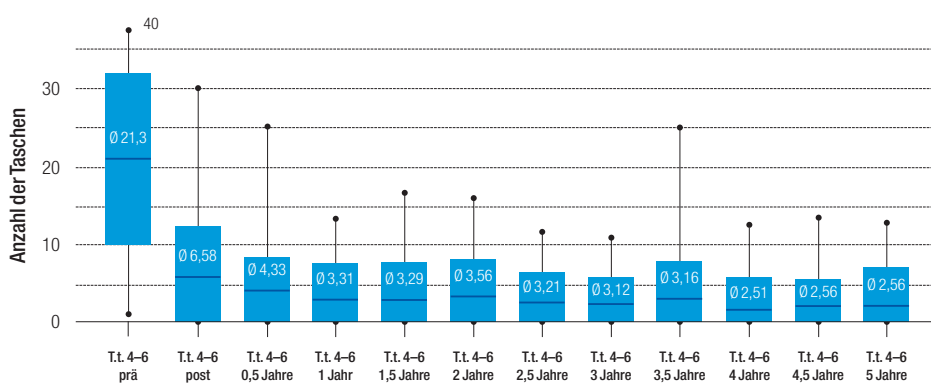


Diagramm 4: Entwicklung der Anzahl Taschen zwischen 4 und 6 mm.

Die durchschnittliche Taschentiefe der Patienten mit Antibiose geht mit dem Therapiewechsel von im Durchschnitt 3,7 auf 2,7 mm zurück und erreicht nach einem halben Jahr einen Wert von 2,1. Im Mittel aller Taschen verbleibt auch bei dieser Patienten-

gruppe über fünf Jahre Beobachtungszeitraum die Taschentiefe ohne weitere Antibiose in einer Bandbreite von 2,0 bis 1,7 mm (Diagramm 7). Rezidive waren nicht festzustellen. Die Therapie nach Antibiose entsprach in allen Aspekten der Standardgruppe.

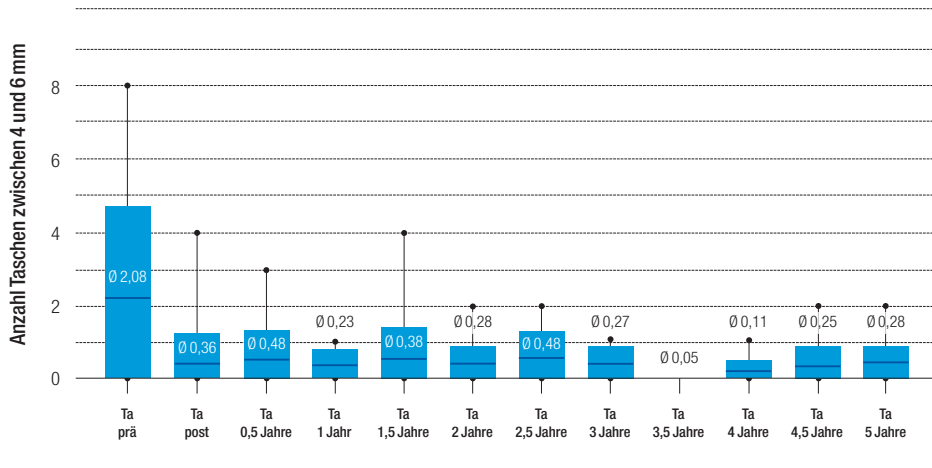


Diagramm 5: Entwicklung der Anzahl Taschen tiefer 6 mm.

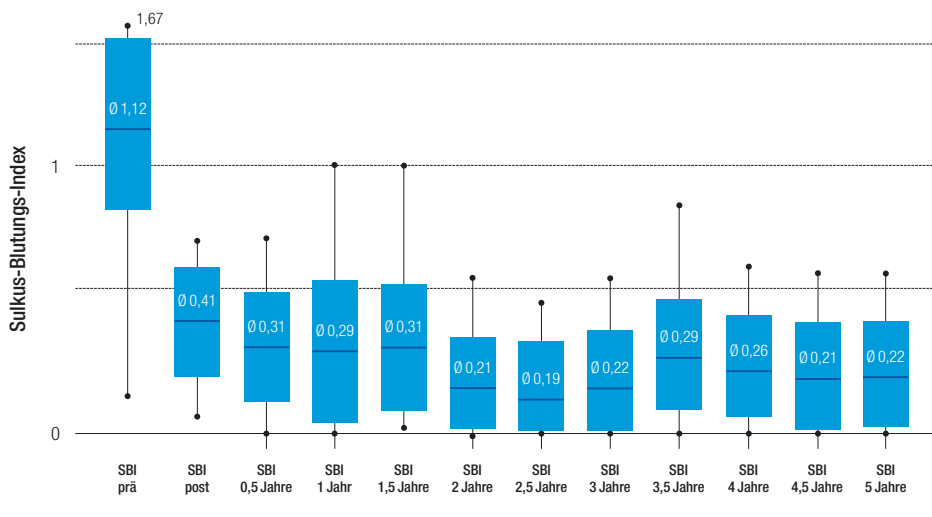


Diagramm 6: Entwicklung des SBI mit einmaliger zusätzlicher Antibiose.

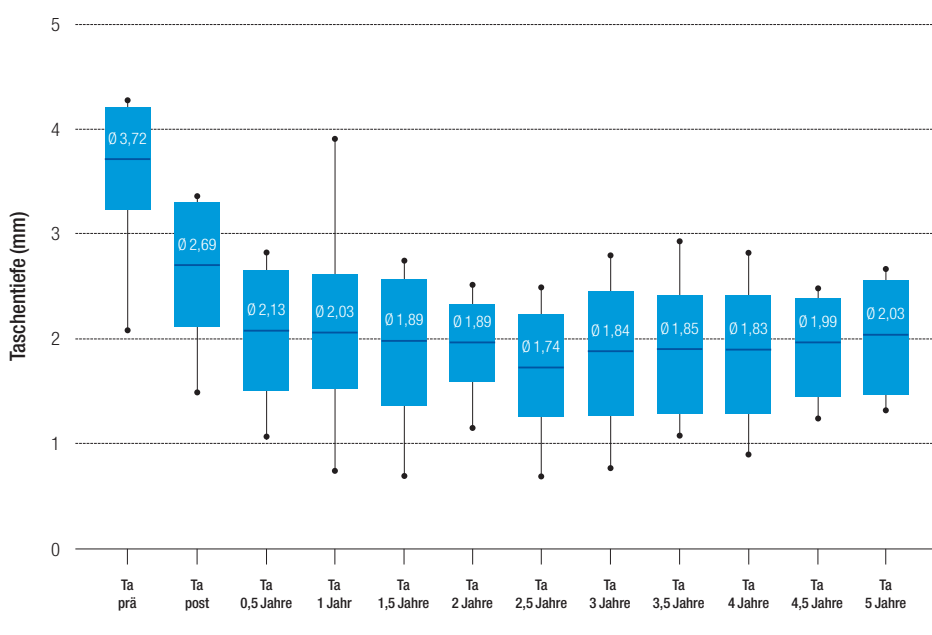


Diagramm 7: Durchschnittliche Taschentiefe bei Patienten mit einmaliger zusätzlicher Antibiose.

Diskussion

Durch das beschriebene neue Therapie-schema wird ein initialer Rückgang parodontalpathogener Keime eine Woche nach der Therapie festgestellt. Nach einem halben Jahr befindet sich ein Teil der pathogenen Keime auf sehr niedrigem Stand, ein Teil ist leicht, ein anderer wieder deutlich angestiegen. Dieser Wiederanstieg scheint jedoch überraschenderweise keine klinischen Auswirkungen hinsichtlich der parodontalen Parameter und des Entzündungszustandes zu haben. Dies könnte als Hinweis auf ein deutlich verbessertes lokales Abwehrverhalten des vormals erkrankten Gewebes interpretiert werden. Die Anwesenheit pathogener Keime, wie *A.a.*, *P.g.*, *P.i.*, *T.d.*, und *T.f.*, kann als nicht alleine entscheidender Faktor für das Auftreten entzündlicher Exazerbationen beurteilt werden.⁷ *Aggregatibacter actinomycetemcomitans* ist sowohl bei parodontaler Gesundheit als auch bei sämtlichen Formen der Parodontitis nachweisbar.²¹

Auch im periimplantären Gewebe scheint das Auftreten der Pathogene nicht alleine entscheidend mit der periimplantären Entzündung verknüpft.²⁶ Somit wird die Aussagekraft der klinischen Parameter in der Beurteilung des Krankheitsverlaufes gestärkt, während ein Monitoring des bakteriellen „Fingerprints“ des Patienten nicht sinnvoll erscheint. Die gefundenen Langzeitdaten bestätigen dies eindrucksvoll. Klinische Entzündungszeichen und Taschentiefen verringerten sich signifikant und blieben über einen Zeitraum von fünf Jahren stabil.

Im Rahmen der Studie betragen die Recall- und aPDT-Abstände standardisiert sechs Monate, sollten außerhalb von Studienbedingungen jedoch weiterhin individuell entschieden werden. Dadurch ist in Einzelfällen nochmals eine leichte Verbesserung zu erwarten. Als minimalinvasive Maßnahme scheint die regelmäßige Anwendung durch das Ausbleiben von Rezidiven gerechtfertigt und kann vor allem im Hinblick auf die Verbesserung der oralen Entzündungssituation der Patienten mit langjährigen instabilen parodontalen Verhältnissen kaum als Übertherapie interpretiert werden.

... be happy

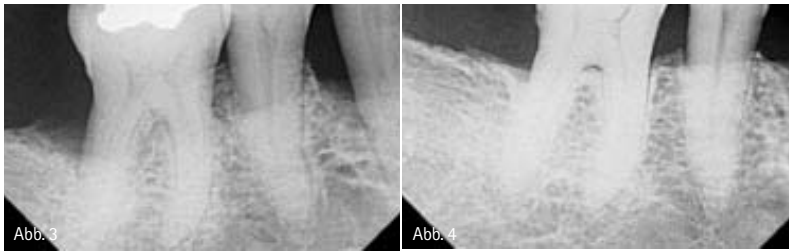


Abb. 3 und 4: Für die Studienpatienten häufiger röntgenologischer Verlauf. – Abb. 3: Ausgangssituation. – Abb. 4: Röntgenkontrolle nach vier Jahren.

Die zusätzliche antimikrobielle Photodynamische Therapie nach dem HELBO®-Verfahren erweist sich über den betrachteten Beobachtungszeitraum von fünf Jahren im Rahmen dieser longitudinalen Kohortenstudie als deutlicher Fortschritt in der Parodontitistherapie und -prophylaxe und scheint in diesem Bereich neue Behandlungsmöglichkeiten zu eröffnen. Wichtig sind die Kontrolle eine Woche nach der Ersttherapie und gegebenenfalls die Nachbehandlung von immer noch blutenden Taschen bei vorsichtiger Prüfung mit der Sonde. Sollte ein ungenügendes Therapieergebnis auch noch bei der zweiten Reevaluation nach 14 Tagen vorliegen, ist eine Antibiose nach Winkelhoff mit zusätzlicher aPDT zu empfehlen (s. Therapie-schema). In der Folge können auch in dieser Patientengruppe stabile Ergebnisse erwartet werden. Bei andauernder Therapieresistenz empfiehlt sich eine internistische Abklärung. Durch die Anwendung des HELBO®-Verfahrens wird die Indikation zur systemischen Antibiose in der Parodontitistherapie künftig sehr eng zu stellen sein. Die Indikation für eine Resistenzen fördernde lokale Antibiose entfällt vollständig. Ein vorheriges Debridement zur möglichst weitgehenden Zerstörung, zumindest aber zur starken Auflockerung des Biofilms wurde im Rahmen der Studie konsequent verfolgt. Die Ergebnisse dieser Fünf-Jahres-Studie sind keinesfalls auf die An-

wendung anderer Photodynamik-Therapiesysteme und Behandlungsabläufe übertragbar. Auch heute variieren wichtige Systemparameter verfügbarer Konzepte zum Beispiel nach Art, Konzentration und Darreichung des Photosensitizers, Applikationsform, therapeutisch wirksamer Lichtquelle, Wellenlänge, Energie- und Leistungsdichte des Anregungslichtes und bezüglich des Behandlungsablaufs. Wesentlich bleibt die Mitarbeit des Patienten, da ohne gute individuelle Mundhygiene die beobachteten Ergebnisse nicht gehalten werden können. Die Kosten der zusätzlichen antimikrobiellen Photodynamik bewegen sich durch die mögliche Delegation in einem Rahmen, der in der Praxis für fast alle Patienten, die Prophylaxe gewohnt sind, auch bei regelmäßiger Anwendung kein Problem darstellt.

kontakt.

Dr. med. dent.

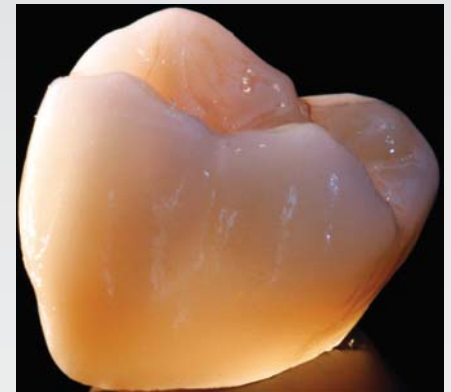Tilman Eberhard M.Sc.

Untere Zeiselbergstr. 18
73525 Schwäbisch Gmünd
Tel.: 07171 2435
E-Mail: info@zahnarzt-eberhard.de

Dr. med. dent.

Freimut Vizethum

Am Mannaberg 7
69231 Rauenberg
Tel.: 06222 6840398
E-Mail: info@eviden.net

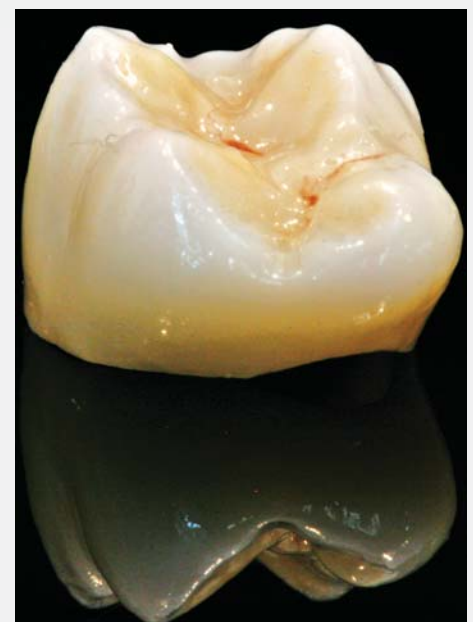

Preisbeispiel:

All inclusive: **232,71 €**
(brutto: 249 €)

Vollverblendete Zirkonkrone auf einem Champion (R)Evolution® Implantat

- inkl. aller Arbeitsvorbereitungen
- Abutment Ihrer Wahl
- inkl. Versand (ab 2 Kronen)
- und MwSt.



Geschäftsführer
ZTM Gerald Brossmann



Dr. med. dent.
Tilman Eberhard M.Sc.
Infos zum Autor



Dr. med. dent.
Freimut Vizethum
Infos zum Autor



Literaturliste