

Digitale Prothetik

# Präzise Funktion per Intraoralscanner

| Michael Wenzel, Johann Philipp Loewe

Um Patienten, einschließlich Bruxisten, eine zeitgemäße prothetische Versorgung zu bieten, hat sich die Praxis um Zahnarzt Michael Wenzel im letzten Jahr für den Einstieg in die digitale Abformung entschieden. Das Fazit soweit: exakte Resultate bei einem überaus effizienten Prozess. Im Folgenden wird anhand eines Fallbeispiels das schrittweise digitale Behandlungsvorgehen geschildert.

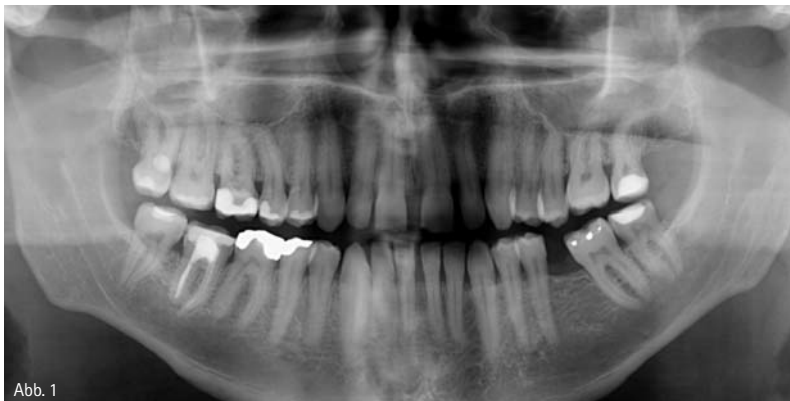

Abb. 1

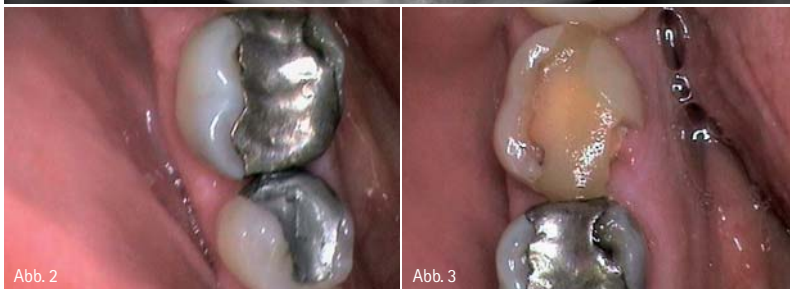

Abb. 2

Abb. 3

Abb. 1 bis 3: Ausgangssituation: Multiple gefüllte, zu überkronende Zähne; 1) Röntgenbild, 2) und 3) Zähne 45, 46 und 47.

**D**er 46-jährige Patient mit kräftiger Statur kam mit einem umfangreichen konservierenden und prothetischen Behandlungsbedarf in die Praxis. Vor der prothetischen Versorgung führten wir in separater Sitzung eine konservierende Vorbehandlung mit Komposit durch. Dabei wurde festgestellt, dass multiple und stark gefüllte, nur durch Überkronung

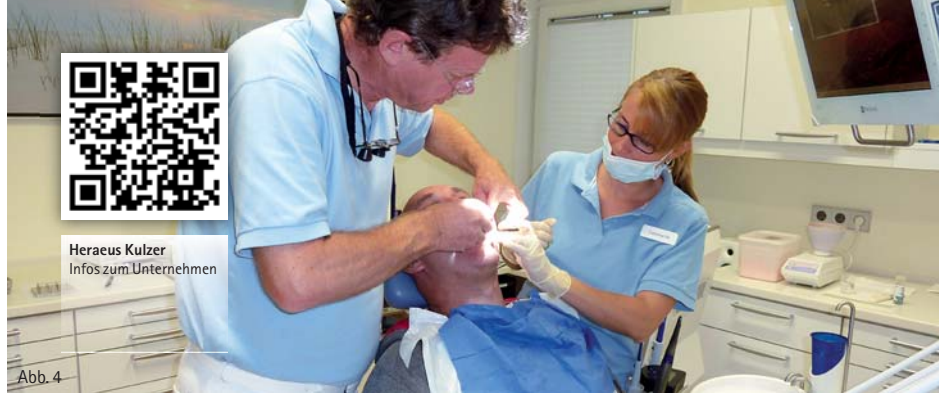zu erhaltende Zähne die folgenden waren: 16, 27, 45, 46 und 47. Die Herausforderung der Behandlung lag für uns vor allem darin, dass der Patient Bruxist war und dabei Abrasionsgebiss und Kopfbiss links aufwies. Ein CMD-Grundscreening brachte keinen pathologischen Befund; damit war eine Störung des Zusammenwirkens von Zähnen, Kaumuskeln und Kiefergelenken

ausgeschlossen. Der Patient wünschte eine kostengünstige zahnfarbene Versorgung. Da er von der digitalen Abformung fasziniert war, war er schnell bereit, seine Mundsituation konventionell und digital erfassen zu lassen. Für die digitale Behandlungsseite nutzten wir den Intraoralscanner cara TRIOS von Heraeus Kulzer. Als Kronenmaterial wählten wir Vollzirkon. Dies entsprach nicht nur dem kosmetischen Wunsch des Patienten nach einer zahnfarbenen Versorgung, sondern bot gleichzeitig auch eine ausreichende Stabilität der Kronen bei ausgeprägtem Bruxismus.

## Präparation und Scanvorgang

Für die digitale genauso wie für die konventionelle Abformung ist ein sorgfältiges Gingivamanagement absolut entscheidend. Bei subgingivaler Präparation ist eine Darstellung der Präparationsgrenze mittels Exzision, Fäden oder Retraktionspasten unausweichlich. Dabei muss die Kamera die Präparationsgrenze deutlich scannen können. Der Scanvorgang mit dem cara TRIOS ist schnell erlernbar. Dabei lassen sich Eingangsfehler intuitiv und sofort korrigieren. Der Behandler sieht auf dem Bildschirm unzureichend erfasste Bereiche und kann diese einfach radieren und nachscannen. Bei der Installation des Scanners in der Praxis gab der Fachberater von Heraeus Kulzer eine

umfassende Einweisung in die Soft- und Hardware. Darüber hinaus stand uns bei Fragen während der ersten Intraoralscananwendung die technische Firmenhotline schnell und kompetent zur Seite. Im vorliegenden Fall führte der Zahnarzt den kompletten Intraoralscan persönlich durch, da es sich um die erste digitale Abformung der Praxis handelte. Grundsätzlich kann jedoch auch bei späteren Anwendungen die Helferin scannen. Da der cara TRIOS Speichelreste kompensiert, ist eine absolute Trockenlegung nicht erforderlich. So erweist sich der Scanner als sehr „praxistgerecht“; im Vergleich zur konventionellen Abformung erfolgt die Abdrucknahme nicht nur deutlich schneller, sondern ermöglicht auch die Minimierung von Übertragungsfehlern. Den Scanvorgang konnte der Patient am Bildschirm genau verfolgen. Im Vergleich zur konventionellen Abformung empfand er den puderfreien Intraoralscan als angenehm. Nur im Molaren-



Heraeus Kulzer  
Infos zum Unternehmen

Abb. 4



Abb. 5

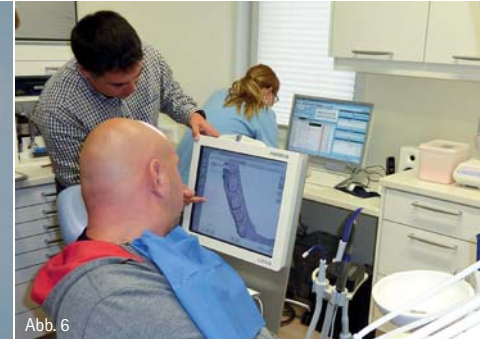

Abb. 6

Abb. 4: Die digitale Abformung erfordert wie die klassische ein sorgfältiges Gingivamanagement. – Abb. 5: Zahnarzt und Patient betrachten den Unterkieferscan per Touchscreen auf dem Bildschirm. – Abb. 6: Der technikinteressierte Patient betrachtet das Scanergebnis.

bereich beurteilte der Patient die Kanten der Scanspitze als leicht störend. Dies wurde von Heraeus Kulzer inzwischen behoben, indem man die Scanspitze mit einem Silikonüberzug an-

genehmer gestaltet hat. Parallel zum digitalen Vorgehen führten wir beim Patienten zur Sicherheit auch die konventionelle Abformung durch. Für die Provisorien fertigten wir eine intraorale

ANZEIGE



**semperdent**

[www.semperdent.de](http://www.semperdent.de)

## Sie haben einen Faible für fesselnde Angebote?



Dann sollten Sie jetzt dafür offen sein. Unsere günstigen Preise geben Ihnen Freiraum.

**89€**  
**Anbeiß-Preise**  
NEM-Krone-Vollverblendet  
inklusive Arbeitsvorbereitung,  
Mwst. und zzgl. Versand

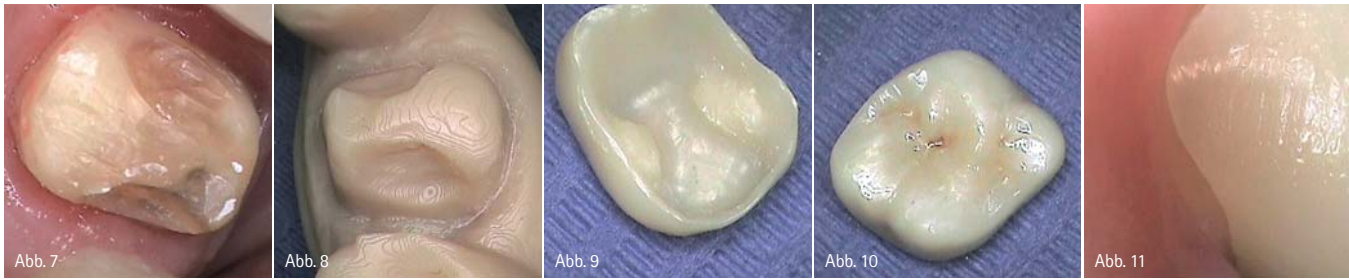

Abb. 7: Präparation von Zahn 16. – Abb. 8: Kunststoffmodell Zahn 16. – Abb. 9 und 10: Die im Fertigungszentrum gefräste Vollzirkonkrone für Zahn 16. – Abb. 11: Die Vollzirkonkrone für Zahn 16 passt perfekt.

Luxaform-Schiene. Diese wurde nach der Präparation mit provisorischem Kronen- und Brückenmaterial (Luxa-temp, DMG) aufgefüllt. So konnten wir ohne Modelle eine gut sitzende provisorische Versorgung schaffen.

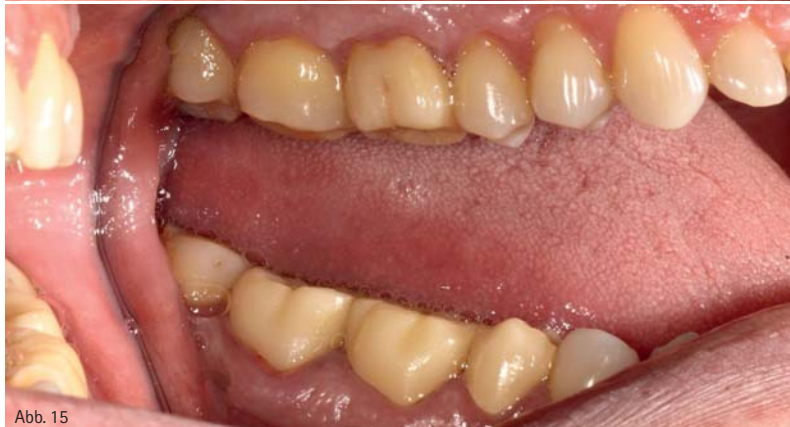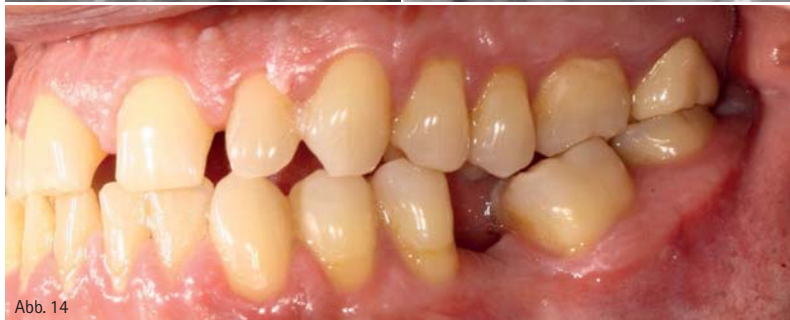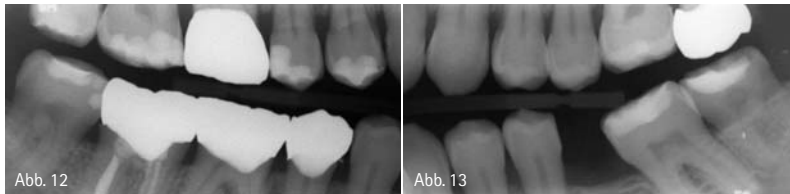
### Präzise Datenbasis für das CAD-Design

Auf Basis der Scans fertigte das Dental-labor (vFM Dentallabor GmbH, Hamburg) die Vollzirkonkronen an. Die Scan-daten übermittelte die Praxis über die webbasierte Plattform cara Meeting Point direkt an das Labor.

Der Zahntechniker konstruierte das CAD-Design am Bildschirm und ließ die Vollzirkonkronen zentral fräsen. Auf die zur Sicherheit angefertigten Modelle hätten wir bei den Vollzirkonkronen verzichten können. Künftig fertigen wir ohne Modell kostengünstige, ästhetisch ausreichende und stabile Kronen für Molaren und gegebenenfalls Prämolaren. Frontzahnkronen und ästhetisch anspruchsvolle Prämolarenkronen sind jedoch nur mit geschichteten Verblendkronen zu erreichen. Hierfür benötigt der Zahntechniker zwingend ein Modell.

### Kronen in passgenauer Funktion

Die vom Labor gelieferten Vollzirkonkronen wiesen durch eine gute Maltechnik eine akzeptable Ästhetik auf. Eine anspruchsvollere und individuell genauer ausgerichtete Ästhetik ist allerdings nur mit Zirkonverblendkronen möglich. Die im beschriebenen Behandlungsprozess erstellten Kronen erfüllten die Ansprüche des Patienten vollauf. Die Vollzirkonkronen müssen ihre Langlebigkeit bei einem ausgeprägten Bruxisten besonders unter Beweis stellen. Hier jedoch stimmte die Funktion: Auch ohne Verwendung eines Gesichtsbogens traten keine Okklusionsstörungen auf. Der vorhandene Kopfbiss wurde gut übertragen. Bei der ersten Nachkontrolle nach acht Wochen wies der Patient keine funktionellen Probleme oder Hypersensibilitäten auf. Er war mit der Versorgung vollauf zufrieden und schätzte zusätzlich das gute Preis-Leistungs-Verhältnis der Vollzirkonkronen.



### Chancen für die Zusammenarbeit

Auch das Labor profitiert in der Zusammenarbeit von der digitalen Abformung. Der Intraoralscan liefert eine präzise Datenbasis für die CAD-Konstruktion. Kronen, Brücken, Teilkronen und Inlays werden im Labor vFM grundsätzlich digital gescannt. Der Intraoralscan inklusive digitaler Modellkonstruktion und -herstellung ist für uns somit das letzte Zahnrad der voll-digitalen Kronenerstellung. Der Zahnarzt kann seine Präparation am Bildschirm in Großaufnahme prüfen und bei Bedarf in derselben Sitzung korrigieren. Dies erspart unnötige Wieder-

Abb. 12 bis 15: Restauration in situ: Die individualisierten Vollzirkonkronen (16, 27, 45, 46 und 47) gliedern sich harmonisch ein.



holungen und doppelte Abstimmungen. Zahnarzt und Zahntechniker haben dieselbe Datenbasis vor sich. Dies wiederum erleichtert die Kommunikation und gemeinsame Planung. Haben sich beide Seiten in den digitalen Workflow eingearbeitet, bietet der Intraoralscanner einen eindeutigen Mehrwert für Praxis und Labor. Die ständigen Erweiterungen bei Materialien und Indikationen machen die digitale Prothetik zu einem ausgesprochen spannenden Zukunftsfeld.

### Digitale Abformung wird zum Standard

Der voll digitalisierte Arbeitsablauf vom intraoralen Scan bis zur maschinellen Fertigung und die anschließende Individualisierung stellen eine zeitgemäße und günstige Versorgungsform dar, die mit der Fertigung im Ausland konkurrieren kann. Die digitale Abformung ist nach kurzer Einweisung einfach durchzuführen. Derzeit umfasst

das Indikationsspektrum Einzelkronen und kleine Brücken. Die laufende Softwareentwicklung lässt jedoch eine schnelle Indikationserweiterung erwarten, zum Beispiel auf die Kombinationsprothetik. Regelmäßige Software-Updates halten die Praxis auf dem immer wieder aktuellen Stand. Hardwareseitig sollte der Weg jedoch zu noch kleineren Geräten gehen, sowohl beim Mundstück als auch beim Terminal. Die Anfangsinvestitionen amortisieren sich in einer prothetisch aktiven Praxis schnell, denn langfristig entfallen Wiederholungsabdrücke und Kosten für Impressionsmaterialien. Die extreme Passgenauigkeit und ein schneller Workflow ermöglichen und garantieren die effiziente Fertigung hochwertiger Restaurationen. Die Vorteile sind somit klar: Die digitale Abformung spart Zeit und Ressourcen. Unsere sichere Prognose: Der Intraoralscan wird sich in den nächsten Jahren zum Standard entwickeln.



Michael Wenzel  
Infos zum Autor



ZT/TBW Johann Philipp Loewe  
Infos zum Autor

## kontakt.

### Michael Wenzel

Zahnärztliche Gemeinschaftspraxis  
Rahlstedter Str. 136  
22143 Hamburg  
E-Mail: michael.wenzel@  
zahnaerztehaus-rahstedt.de  
www.zahnaerztehaus-rahstedt.de

### ZT/TBW Johann Philipp Loewe

vFM Dentallabor GmbH  
Borsteler Chaussee 111  
22453 Hamburg  
E-Mail: info@vfm-hamburg.de  
www.vfm-hamburg.de

ANZEIGE

## LUST AUF EINEN STARKEN UMSATZTREIBER MIT JAGDINSTINKT?




PRAXIS-GRÜNDER-  
AKTION

  
**CHARLY**  
Das Prinzip Vorsprung

Praxisgründungen kosten Geld. Umso wichtiger ist eine Praxismanagement-Software wie CHARLY – sie treibt Ihren Umsatz tierisch gut voran. Lassen Sie es sich vorrechnen! Willkommen auf der **id deutschland süd, 19. Oktober 2013, München, Halle B 6, Stand D 30**

WIE DIE PRAXISMANAGEMENT-SOFTWARE CHARLY  
IHREN UMSATZ TREIBT: [WWW.SOLUTIO.DE](http://WWW.SOLUTIO.DE)

 CHARLY goes Facebook!  
Jetzt Fan werden!