

# Interdisziplinäre Versorgung von multiplen Frakturen

| Sarah Miersch, Dr. Thomas Barth, Dr. Anke Steiniger, Prof. Dr. Wolfram Kaduk

Im vorliegenden Fall stellte sich eine junge Patientin nach Trauma durch einen Fahrradsturz mit operativ versorgter beidseitiger Collumfraktur, Alveolarfortsatzfraktur im Oberkiefer und Fraktur im Bereich der Symphyse des Unterkiefers vor. Der postoperative Zustand des Gebisses der Patientin war weder aus funktionellen noch aus ästhetischen Gesichtspunkten zufriedenstellend. Somit war eine umfangreiche interdisziplinäre Zusammenarbeit der Fachgebiete Mund-, Kiefer- und Gesichtschirurgie, Implantologie, Kieferorthopädie, Prothetik und der konservierenden Zahnheilkunde notwendig, um die Patientin umfassend zu versorgen und eine Wiederherstellung aller Funktionen des orofazialen Systems zu erzielen.

Die Patientin ist seit April 2002 in regelmäßiger Behandlung in unserer Praxis. Nach jährlicher Kontrolle stellte sie sich am 21. 11. 2005 nach operativer Versorgung multipler Frakturen im Ober- und Unterkiefer vor. Aufgrund eines Fahrradsturzes am 04.10.2005 erlitt die Patientin folgende Verletzungen: tiefe dislozierte Collumfraktur beidseits, Trümmerfraktur im Corpus mandibulae Regio 31/41, Alveolarfortsatzfraktur Regio 14–22, Avulsion von Zahn 11, Luxation der Zähne 21, 12, 13 und 14, Zahnfrakturen an den Zähnen 14, 13, 12, 21, 22 und zahlreiche Weichteilverletzungen (Abb. 1). Am 05.10.2005 erfolgten die Reposition der Alveolarfortsatzfraktur sowie das Einbinden von Kieferbruchschienen mit Drahtligaturen. Am 07.10.2005 wurde die Reposition und Plattenosteosynthese im Bereich des Unterkiefers durchgeführt. Die Versorgung der Fraktur des rechten Collums erfolgte mittels Titanplatte, während die Fraktur des linken Collums mit einer resorbierbaren Platte versorgt wurde. Die Trümmerfraktur im Bereich des Corpus mandibulae wurde ebenfalls mit zwei Titanplatten fixiert. Die starre mandibulo-maxilläre Verschnürung wurde am 14.10.2005 gelöst und die Fixierung erfolgte von

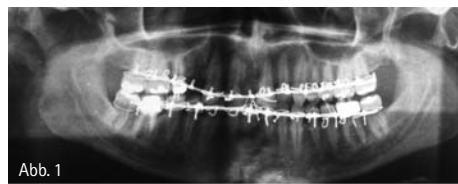


Abb. 1

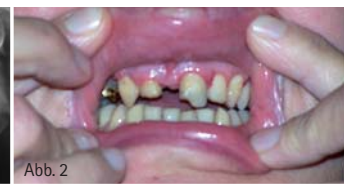

Abb. 2

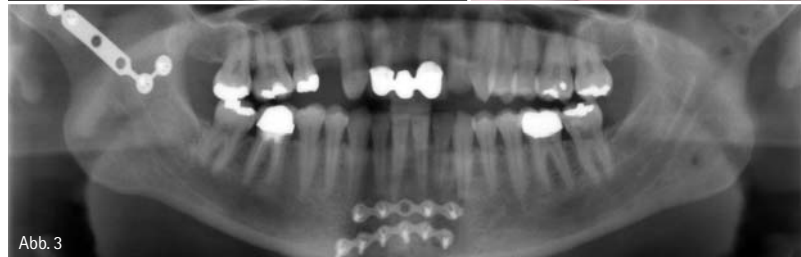


Abb. 3

da an mit Gummizügen, bis sie am 18.10.2005 vollständig entfernt wurde. Das Anliegen der Patientin war nun die Wiederherstellung der Funktionen des orofazialen Systems. Die Patientin war zu diesem Zeitpunkt im dritten Monat schwanger.

## Befund

Es ergibt sich folgender intraoraler Befund vom 21.11.2005 (Abb. 2): Die Zähne 14 und 11 fehlen, die Zähne 13 und 12 weisen eine Ellis 1-, die Zähne 21 und 22 eine Ellis 2-Fraktur auf. Alle Zähne wurden hinsichtlich der Vitalität getestet, bei 17, 13, 12, 21, 27, 33, 42, 43, 47 ist die Vitalitätsprobe negativ. Es im-

nieren ein frontal offener Biss von 15–25 und eine Mittellinierverschiebung von 4 mm nach links. Ein Abbeißen im Frontzahnbereich ist nicht möglich. Die Unterkieferfrontzähne sind retroinkliniert, die Zähne 31 und 41 sind intrudiert und es liegt ein frontaler Engstand im Unterkiefer vor.

Es ergibt sich folgender FRS-Röntgenbefund: neutral – basale Kieferrelation, posteriore Inkliniation der Mandibula, vertikaler Wachstumstyp.

## Interdisziplinärer Therapieablauf

Im November 2005 wurde zunächst die Lücke Regio 11 mittels Langzeitprovisorium (12–21) temporär versorgt, um

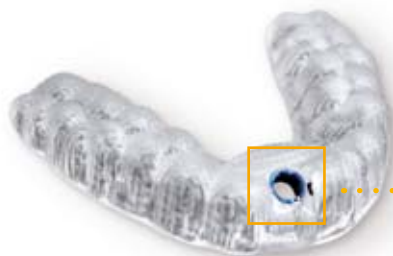

## **MEIN VORSPRUNG AN SICHERHEIT – JEDER FALL ZÄHLT**

Vertrauen bringt Erfolg. Deshalb sichert SICAT Implant Ihren Praxis-Workflow für Diagnose, Planung und Umsetzung implantologischer Therapien ab. Mit intuitiver Software für 3D-Daten aller DVT- und CT-Systeme. Und mit den voll digital gefertigten SICAT **OPTIGUIDE** Bohrschablonen, dem schnellsten und direktesten Weg zur Insertion. Garantierte Genauigkeit erhalten Sie damit zu einem Preis von 190 Euro pauschal für beliebig viele Pilotbohrungen. **MAKE EVERY CASE COUNT.**

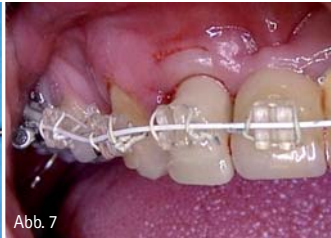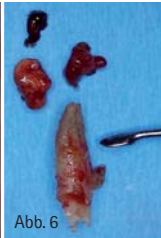
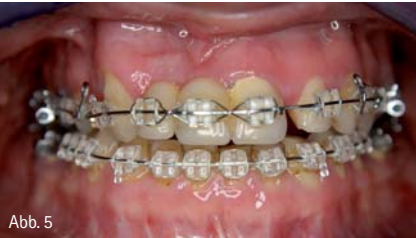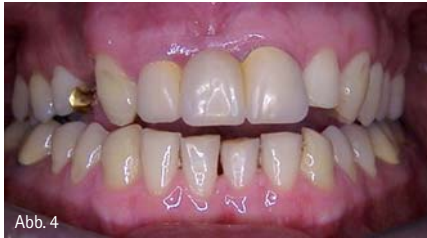Lernen Sie SICAT Implant jetzt kennen – den Workflow des Innovationsführers! Durch den SICAT Außendienst in Ihrer Praxis und im Netz:

[WWW.SICAT.DE](http://WWW.SICAT.DE)



# SICAT.

a **Sirona** company



eine gesellschaftsfähige Erstversorgung zu realisieren. Nach der Geburt ihres Kindes und einem Jahr Babypause stellte sich die Patientin erneut vor und es zeigte sich im Januar 2007 ein unverändert frontal offener Biss (Abb. 3 und 4). Es beginnt nun die interdisziplinäre Zusammenarbeit mit der Kieferorthopädin Dr. Anke Steiniger mit dem Ziel der Wiederherstellung einer physiologischen Okklusion und Korrektur der Lückenverhältnisse, sodass im Anschluss eine erfolgreiche implantatprothetische Versorgung realisiert werden kann.

Zum Schließen des offenen Bisses stand eine Dysgnathie-OP nach Owgeser – Dal Pont zur Disposition, diese befürwortete die Patientin aufgrund der vorangegangenen multiplen Operationen nicht. Somit blieb nur eine kompensatorische kieferorthopädische Behandlung, welche sich aufgrund der skelettalen Fehlstellungen und der ungünstigen Reaktionsweise des Gewebes über vier Jahre hinzog. Hierzu erfolgte zunächst die Ausgleichsextraktion von 25 und am 13.06.2007 die Versorgung der Patientin mit Keramikbrackets im Ober- und Unterkiefer (Abb. 5). In der Nivellierungsphase der kieferorthopädischen Behandlung vom 13.06.2007 bis 11.06.2008 wurden Titanolbögen verwendet, während die anschließende Kontraktionsphase mit Stahlbögen, Kontraktionsfedern und Kontrak-

tionsschlaufen durchgeführt wurde. Die Feinausformung erfolgte vom 12.08.2008 bis 16.01.2009 nochmals mit Titanolbögen. Zum Lückenschluss wurden Ligaturen, elastische Ketten und Zugfedern verwendet.

Am 25.01.2008 musste der Zahn 12 aufgrund einer großen radikulären Zyste entfernt werden (Abb. 6). Die temporäre Versorgung der nun entstandenen Lücke erfolgte durch einen Kunststoffzahn, der am Multiband befestigt wurde (Abb. 7). Das Langzeitprovisorium wurde um den Zahn 12 verkürzt und wieder eingesetzt.

Nach erfolgreich abgeschlossener kieferorthopädischer Therapie konnte nun mit der implantologischen Versorgung begonnen werden. Nach dem Entfernen der Brackets und Einsetzen der Retentionsspanne erfolgte die Herstellung eines Provisoriums von 21–12 mit Auflage an 13. Da der Zahn 21 aufgrund massiver Sekundärkaries nicht erhalten werden konnte, wurde die Lücke nun mittels Klebebrücke von 13–22 + 23 versorgt. Der Wurzelrest von 21 wurde zunächst bis zum 30.11.2011 in situ belassen – hier erfolgte dann die Sofortimplantation eines 4,3x16mm CAMLOG-Implantats sowie die Knochenblocktransposition aus Regio 36–38 nach Regio 12 (Abb. 8). Am 11. April 2012 konnte dann in Regio 12 ein 3,8x13mm CAMLOG-Implantat gesetzt werden (Abb. 9a).

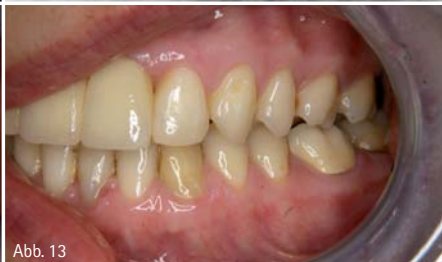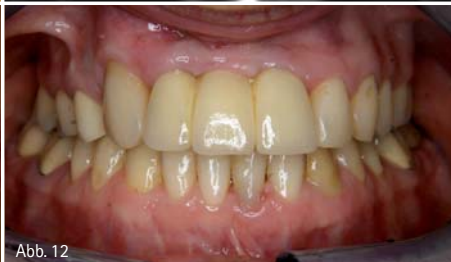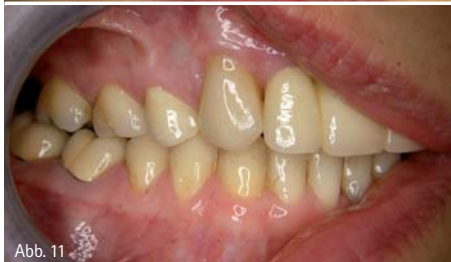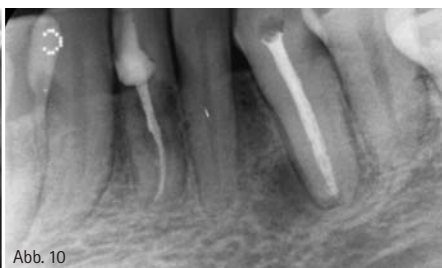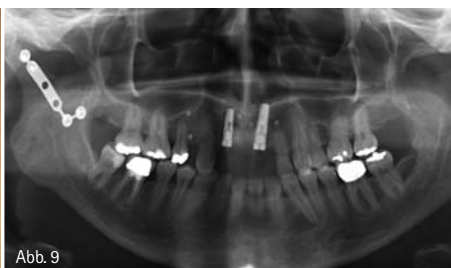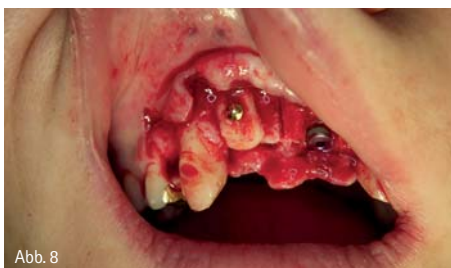Aufgrund einer Parodontitis apicalis chronica musste im Juli 2012 der Zahn 33 endodontisch behandelt werden.

Die Eröffnung der Implantate und Versorgung mittels therapeutischem Zahnersatz (PEEK, Fa. CAMLOG) fand am 17.07.2012 statt. Am 18.7.2012 erfolgte an den Zähnen 33–43 ein Schneidekantenaufbau mittels Silikonsschlüssel und Miris-2 Kunststoff. Infolge einer massiven subgingivalen Karies an 31 erfolgte auch hier eine Wurzelkanalbehandlung im August 2012 (Abb. 9b).

Abschließend wurden die Zähne 16 und 37 mittels Keramikinlays, 15 mittels Vollkeramikkrone, 47 mittels Metallkeramikkrone definitiv versorgt und am 09.11.2012 konnte die implantatgetragene Zirkonbrücke 12–21 eingesetzt werden (Abb. 10a–c).

### Zusammenfassung

Die häufigste Ursache für Frakturen im Bereich des Schädels sind Unfälle im Straßenverkehr (45%), gefolgt von Rohheitsdelikten (22,6%), Stürzen (17%), Sportunfällen (7,8%) und Arbeitsunfällen (4,5%). Mit 44,2% ist dabei der Unterkiefer am häufigsten betroffen (Brasileiro et al. 2006). Häufig sind bei Unfällen im Straßenverkehr, aus denen maxillofaziale Frakturen resultieren, Fahrradfahrer beteiligt (van Hout et al. 2012). Im vorliegenden Fall stellte sich eine junge Patientin nach Trauma



durch einen Fahrradsturz mit operativ versorgter beidseitiger Collumfraktur und Fraktur im Bereich der Symphyse des Unterkiefers vor. Diese Kombination ist mit 17,5% die zweithäufigste Kombination bei multiplen Frakturen im Unterkieferbereich (van den Bergh et al. 2012). Im oben genannten Fall war der postoperative Zustand des Gebisses der Patientin weder aus funktionellen noch aus ästhetischen Gesichtspunkten zufriedenstellend und somit war eine umfangreiche interdisziplinäre Zusammenarbeit der Fachgebiete Mund-, Kiefer- und Gesichtschirurgie, Implantologie, Kieferorthopädie, Prothetik und der konservierenden Zahnheilkunde notwendig, um die Patientin umfassend versorgen und eine Wiederherstellung aller Funktionen des orofazialen Systems erzielen zu können.

Zusammenfassend ist zu sagen, dass eine umfassende ästhetisch vertretbare Versorgung eines solchen Falles nicht nur hohe fachliche Ansprüche an die

beteiligten Fachgebiete stellt und eine regelmäßige Kommunikation zwischen den Fachgebieten unverzichtbar macht, sondern auch eine hervorragende Compliance der Patientin über eine Behandlungsdauer von sieben Jahren voraussetzt.



Literaturliste



Sarah Miersch  
Infos zur Autorin



Dr. Thomas Barth  
Infos zum Autor



Prof. Dr. W. Kaduk  
Infos zum Autor



Dr. Anke Steiniger  
Infos zur Autorin

## kontakt.

**Sarah Miersch**  
**Dr. Thomas Barth**

Berufsausübungsgemeinschaft  
DENTALE Leipzig  
Dres. Barth, Ulrici, Höfner & Kollegen  
Prager Straße 2  
04103 Leipzig

**Dr. Anke Steiniger**

Fachzahnärztin für Kieferorthopädie  
Gutsparkstraße 5  
04328 Leipzig

**Prof. Dr. Wolfram Kaduk**

Klinik und Poliklinik für Mund-Kiefer-  
Gesichtschirurgie/Plastische Operationen  
Ferdinand-Sauerbruch-Straße  
17475 Greifswald

ANZEIGE

**kuraray**

# Anspruch und Kraft.



**SCAN  
MICH!**

Informationen rundum  
**PANAVIA™ F 2.0** auf  
[www.kuraray-dental.eu](http://www.kuraray-dental.eu)  
QR-Code einfach mit dem  
Smartphone scannen.



## PANAVIA™ F 2.0

**Anaerob härtender Universalzement – Für höchste klinische Anforderungen und zuverlässige Befestigungen.**

- Zuverlässige Zementierung durch überragende Haftkraft an Zahn und Restauration dank der besonderen Struktur des MDP Monomers.
- Arbeiten ohne Zeitdruck durch bestimmbare Aushärtungszeit – Selbsthärtung nur bei Kontakt zwischen Restauration und Stumpf (anaerobe Härtung) oder Lichthärtung.
- Dichte Zementfuge für den perfekten Randschluss.
- Für alle Indikationen und Materialien geeignet.

Warum nicht gleich **PANAVIA™ F 2.0?**  
Seit mehr als 20 Jahren in der  
Wissenschaft und Praxis bewährt.

