

Endodontie

Schärfer sehen, zeitnah kontrollieren, weniger Feilen

| Dr. Christian Ehrensberger

Es gibt erfahrene Endodontie-Spezialisten, die zu 90 Prozent Revisionen vornehmen.¹ Dennoch: Diese Therapieform hat gerade über die letzten Jahre eine wesentliche Verbesserung der Erfolgsaussichten erfahren. Wie sich die Behandlung unter Ausschöpfung der heutigen diagnostischen Hilfsmittel auf dem aktuellen Stand der Wissenschaft durchführen lässt, wird im Folgenden dargestellt.

In früheren Zeiten musste man ein wahrer Jünger der Endodontie sein, um sie wirklich zu betreiben. Heute funktioniert es nicht nur einfacher, sondern auch viel schneller. So hat es im vergangenen Jahr Dr. Cliff Ruddle, der weltweit bekannte Endodontologe aus Santa Barbara, Kalifornien, auf seiner Europa-Tournee formuliert.¹ Zu dieser Entwicklung tragen Fortschritte in unterschiedlichen Bereichen bei.

Mit bewaffnetem Auge

Wesentlich für jede zahnärztliche Behandlung ist die visuelle Begutachtung. In der Endodontie müssen bei jedem

einzelnen Schritt immer wieder sehr klein strukturierte Areale erfasst werden. Darum ist (mindestens) eine Lupe mit achtfacher Vergrößerung zu empfehlen (Abb. 1). Immer häufiger gehört heute auch das Mikroskop zum selbstverständlichen „Handwerkszeug“ (Abb. 2).



Abb. 2: Das Mikroskop gehört heute in der Endodontie immer häufiger dazu, wie hier Dr. Julian Webber, der Endodontie-Experte aus London, bei einem Workshop von DENTSPLY DeTrey und DENTSPLY Maillefer erläutert. (Foto: DENTSPLY)

Tiefer sieht man mittels Röntgen (Abb. 3 bis 6). So erhält der Behandler bereits im Voraus Hinweise auf enge oder scharf gekrümmte Kanäle. Verwendet werden können digitale Sensoren (Vorteil: Schnelligkeit bei der Kontrollaufnahme), aber auch mit

Speicherfolienscannern lässt sich ein ISO-06-Instrument erkennen. Wird eine besonders komplexe Anatomie vermutet, kann eine dreidimensionale Röntgenaufnahme von Vorteil sein. Eine unmittelbare Vorstellung von der Wurzelkanalanatomie gewinnt der Behandler beim Anlegen des Gleitpfades (Abb. 7). Dies stellt nach Einschätzung von Endo-Experten einen besonders wichtigen Schritt dar – die Grundlage für das gesamte weitere Vorgehen. Sicherer und einfacher lässt sich der Gleitpfad gestalten, wenn statt der klassischen manuellen Instrumente eine maschinengetriebene Feile zum Einsatz gelangt. Es kann inzwischen auch tatsächlich nur eine einzige sein, mehr nicht, denn aktuelle Ausführungen aus „M-Wire“-Nickel-Titan (PROGLIDER, DENTSPLY Maillefer, Ballauges; Abb. 8) eignen sich sogar dann, wenn sich zum Beispiel unter Einsatz der oben beschriebenen Diagnostik ergeben hat: Achtung, stark gekrümmter Kanal! Die Feile für den Gleitpfad folgt automatisch der natürlichen Anatomie und minimiert damit das Bruchrisiko – auch das der nachfolgenden Aufbereitungsfeilen.

Mit rotierendem Instrumentarium

Dabei spielen jetzt maschinengetriebene Nickel-Titan-Feilen mit exzentrisch rotierendem Querschnitt ihre

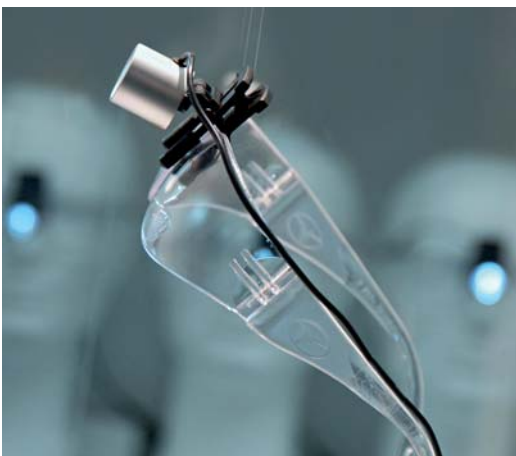

Abb. 1: Unverzichtbar in der endodontischen Diagnostik und heute federleicht – die Lupe mit achtfacher Vergrößerung oder mehr. (Foto: Koelnmesse)

Setzen Sie sich keine Grenzen!

IMAGING
ACTEON

X MIND
trium

ACTEON

NEU



X MIND trium

X MIND trium Pan

Digitales Panorama-Bildgebungssystem

Ein Gerät für jeden Bedarf! Das Panoramaröntgengerät X-Mind trium Pan 3D ready ist erweiterbar mit DVT und/oder Fernröntgen - perfekt geeignet für Zahnärzte, Implantologen, Chirurgen, Kieferorthopäden sowie HNO-Spezialisten.

- **Ausgesprochen scharfe Aufnahmen** ohne Rauschen oder Artefakte dank modernster Filterverfahren
- **Niedrigste Strahlendosis mit ALARA 2.0 Low Radiation Protocol**
In der DVT-Modalität wird die Strahlendosis durch ART™* und LRP um 50 bis 70% reduziert. Diese effektive „low dose“-Bildgebung ab 15µSv gemäß ALARA garantiert auch bei maximalem FOV eine optimale Patientensicherheit.
- **Acteon Imaging Suite Software**
Intuitive und ergonomische Bildbearbeitungssoftware mit zahlreichen Tools zur Bearbeitung, Filterung, Kommentierung und Messung. Windows-, Mac- und TWAIN-kompatibel und mehrplatzfähig.



*Algebraische Rekonstruktionstechnik

4 Volumengrößen



Ø 40 x 40



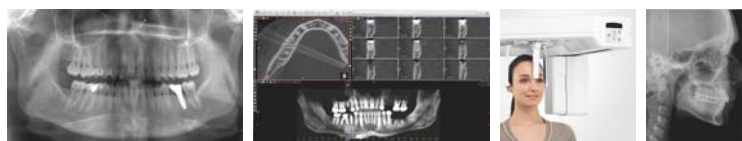
Ø 60 x 60



Ø 80 x 80



Ø 110 x 80



- **180°-Panoramamodus mit sehr guter Bildqualität von 8 lp/mm**
Umfassende, detaillierte Darstellung der Patientenanatomie • Scan-/Expositionszeit: 16,8 Sek.; Rekonstruktionszeit: 3 Sek.
- **360°-DVT-Erweiterung**
Vor allem in der Implantologie aufgrund der Planungssimulation und der exakten Nervendarstellung unerlässlich • Der gesamte maxillofacial Bereich wird mit einer Aufnahme dargestellt • Geringste Voxelgröße: 75 µm; schnelle Rekonstruktionszeit: 29 Sek.
- **Fernröntgen-Erweiterung**
Kürzester Fernröntgenarm (links oder rechts) auf dem Markt und geringe Gesamtbreite Kann mit einem oder zwei Sensoren ausgestattet werden • Scan-/Expositionszeit: 9 Sek.; Rekonstruktionszeit: 4 Sek. • Einfache Patientenpositionierung

Mehr Infos unter der **Gratis Hotline 0800 728 35 32**

IMAGING
ACTEON

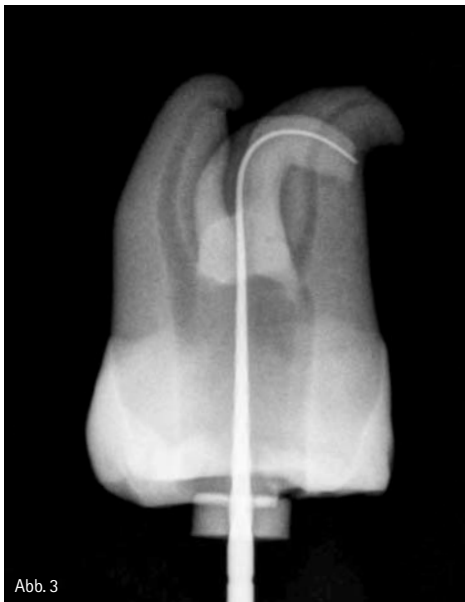

Abb. 3

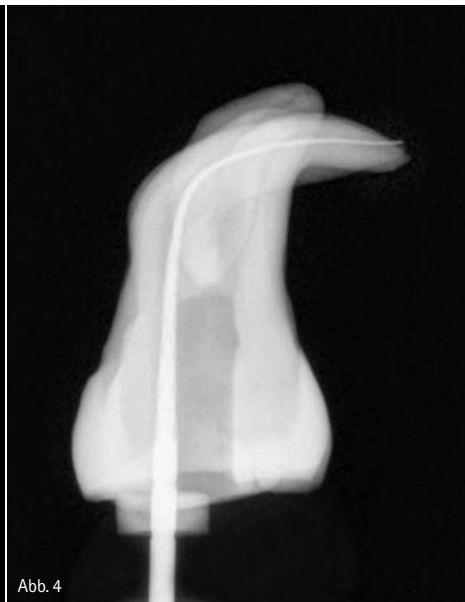

Abb. 4

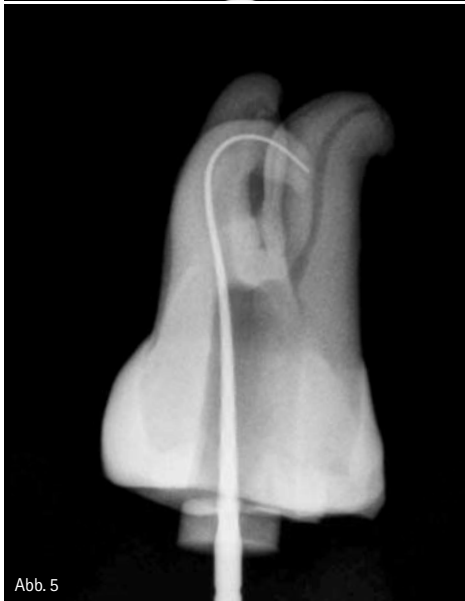

Abb. 5

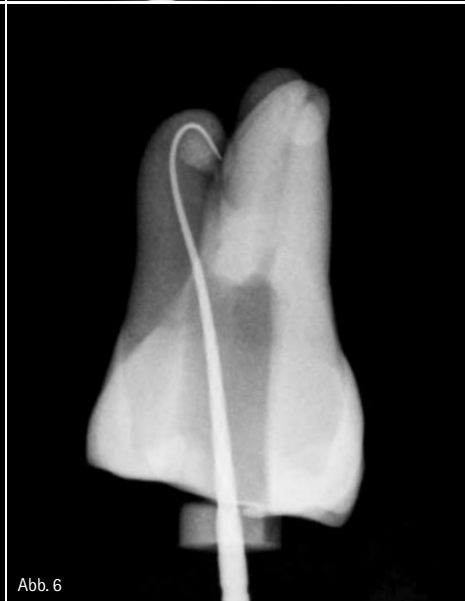

Abb. 6

Abb. 3 bis 6: Das Röntgenbild: Wurzelkanäle zu eng oder scharf gekrümmt? – Das bedeutet: erhöhtes Risiko für Aufbereitungsfeilen. (Fotos: DENTSPLY)

Stärken aus (z.B. PROTAPER NEXT, DENTSPLY Maillefer, Ballaigues; Abb. 9). Sie dringen mit einer schlängelnden Bewegung in den Kanal vor und bieten einen effektiven Schutz

gegen Verblockung. Debris wird effektiv zur Zugangskavität abtransportiert, während die Verteilung der Schneidkraft auf nur zwei Schneidkanten ein zeitsparendes und sicheres Arbeiten ermöglicht.

Der Zahnarzt wählt zwischen fünf verschiedenen Feilen (X1 bis X5), wobei in der Regel zwei davon für die gesamte Aufbereitung ausreichen (X1 und X2). Um eine erste Vorstellung zu gewinnen: Die Feile X1 stellt in der Praxis im Grunde genommen eine flexible ISO-17-Feile dar, die sich etwa wie eine größere Pathfile anfühlt und in den meisten Fällen durchaus einen Präparationsprung von ISO 10 auf 17 erlaubt. Beim Arbeiten mit der Feile X2 hat der behandelnde Zahnarzt das Gefühl, mit einer schlanken 20er-Feile zu präparieren und die mit dem speziellen Design

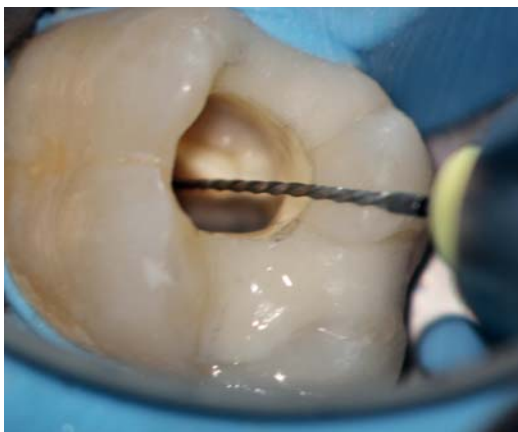


Abb. 7: Ein genaues Bild von der Anatomie im Inneren des Zahns gewinnt der Behandler bei der Herstellung des Gleitpfades – hier die initiale Wurzelkanalpräparation mit einer maschinengetriebenen Feile (PROGLIDER, Dr. Vadim Konoval, Ballaigues).

verbundenen Vorteile so recht vollständig auszuschöpfen. Die Feile X3 eignet sich im Besonderen für den palatinalen Kanal von oberen Molaren. Mit einem solchen System lassen sich auch schwierige klinische Fälle sicher beherrschen.

Dabei spielt selbstverständlich auch innovative Diagnostik eine wesentliche Rolle: Für den täglichen Einsatz während der Präparation der Kanäle eignet sich neben der Röntgenkontrollaufnahme die endodontische Längenmessung. Sie kann der Behandler insbesondere dank der heute verfügbaren Multi-Frequenz-Technologie jederzeit präzise und verlässlich durchführen. Handliche Apex-Locator (z.B. PROPEX PIXI, DENTSPLY Maillefer, Ballaigues; Abb. 10) im kompakten Format minimieren den Bedarf an kostbarem Stellplatz und eignen sich damit sowohl für den Spezialisten wie auch für den endodontisch tätigen Allgemeinzahnarzt. Es versteht sich von selbst, dass solche avancierten Systeme eine gleichbleibend zuverlässige Präzision sowohl in trockenen als auch in feuchten Wurzelkanälen gewährleisten – und das mit Komfort: Optische und akustische Signale schaffen maximale Anwendungssicherheit durch ein doppeltes Monitoring der Feilenbewegung. Schließlich haben in den vergangenen zwei Jahren Innovationen auch im Bereich der Obturation die Voraussetzungen

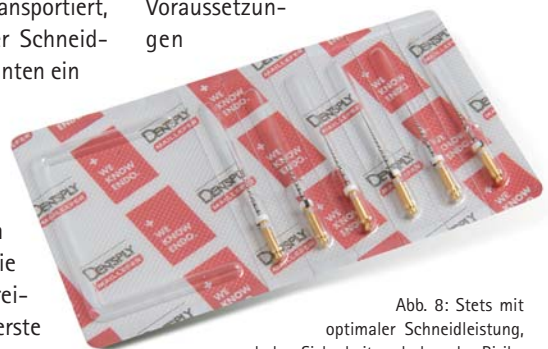

Abb. 8: Stets mit optimaler Schneidleistung, hoher Sicherheit und ohne das Risiko einer Kreuzkontamination: Gleitpfadfeilen im vorsterilisierten Blisterpack für den Einpatientengebrauch. (Foto: DENTSPLY Maillefer)

für endodontische Erfolge nochmals verbessert. Man denke nur an neue Verfahren, die im Falle eines Falles Revisionen erleichtern (z.B. das „Gutta-Core-Verfahren“, DENTSPLY Maillefer, Ballaigues).




Abb. 9: Bei der Aufbereitung des Wurzelkanals sind maschinengetriebene Feilen längst weit verbreitet – hier ein Beispiel für ein modernes Instrument mit exzentrisch rotierendem Querschnitt (PROTAPER NEXT, DENTSPLY Maillefer, Ballaigues).
(Foto: DENTSPLY Maillefer)

Exzentrisch rotierender Feilenquerschnitt
25% mehr Raum für Debris-Abtransport

VS.

Herkömmlicher Feilenquerschnitt

Mit weniger Feilen

So gestaltet sich die endodontische Behandlung dank eines vielfach verbesserten Instrumentariums immer erfolgssicherer und geht schneller vonstatten. Auf der einen Seite trägt dazu eine leistungsfähige Diagnostik bei. Sie umfasst leichte Lupenbrillen und intraoperativ verwendbare Mikroskope auf dem Stand der Technik. Die zahnärztliche Röntgentechnologie wird aktuell um eine Dimension reicher, und das Vordringen der Aufbereitungsfeilen in den Kanal lässt sich auch mithilfe endome-

trischer Längenmessungen zeitnahe verfolgen. Unterdessen benötigt eine endodontische Behandlung immer weniger Feilen. Man kann heute mit einem einzigen Instrument den Gleitpfad anlegen und kommt bei der eigentlichen Aufbereitung oft mit zweien aus. Weniger Feilen jedoch wirken sich unmittelbar in einem schnelleren und einfacheren Protokoll aus. Damit minimieren sich mögliche Fehlerquellen, und das Feilenbruchrisiko wird reduziert. Das Eingangszitat bringt es auf den Punkt: „Heute funktioniert Endodontie nicht nur einfacher, sondern auch viel schneller.“



Abb. 10: Mehrfrequenztechnologie im Einsatz: Sowohl in trockenen als auch in feuchten Kanälen sind hohe Messgenauigkeit und Messstabilität gewährleistet – dagegen entfallen Kalibrierung und Nulleinstellung.
(Foto: DENTSPLY Maillefer)

Literatur:

- 1 Christian Ehrensberger: „Endotainer“ als Gast in Deutschland. DZW (41/2013), Seite 34–35.

kontakt.

DENTSPLY DeTrey GmbH

De-Trey-Straße 1
78467 Konstanz
Tel.: 07531 583-0
info@dentsply.de
www.dentsply.de



DENTSPLY DeTrey GmbH
Infos zum Unternehmen

ANZEIGE

kuraray



Noritake

Auffällig unauffällig!

CLEARFIL MAJESTY™ ES-2

Die ausgezeichneten Einblendeigenschaften zwischen CLEARFIL MAJESTY™ ES-2 und dem natürlichen Zahn werden Sie begeistern.

Bei der Verwendung unseres neuen universellen CLEARFIL MAJESTY™ ES-2 Komposite werden Sie erstaunt sein. Das weiterentwickelte Farbkonzept ermöglicht eine einfache und intuitive Auswahl der Farbe. Wählen Sie Ihre VITA™ Zahnfarbe aus und beginnen Sie, den natürlichen Zahn nachzubilden. Um eine perfekte Integration mit dem Zahn zu erreichen, haben wir die Konsistenz weiter optimiert. Bei der Anwendung von CLEARFIL MAJESTY™ ES-2 werden Sie verblüfft sein, über die neuen auf den natürlichen Zahn perfekt

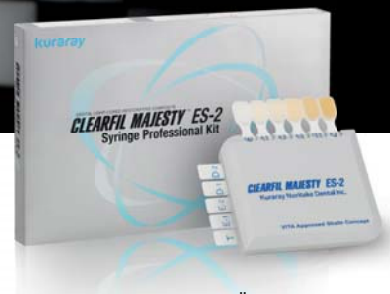abgestimmten, Premium Enamel- und Dentinfarben. Der nahtlose Übergang von CLEARFIL MAJESTY™ ES-2 zum natürlichen Zahn wird Sie überraschen.

Um diesen einzigartigen restaurativen Arbeitsablauf zu erschaffen, haben wir die neuesten, wegweisenden Technologien genutzt, damit Ihre Restaurationen noch besser und langlebiger werden.

KOSTENLOS!

MINUTEN HANDS-ON-KURS

... und entdecken Sie die Möglichkeiten von CLEARFIL MAJESTY™ ES-2 Premium direkt in Ihrer Zahnarztpraxis.
E-Mail: dental@kuraray.de



Mehr Informationen unter +49 (0) 69-305 35835 oder auf www.kuraray-dental.eu

Kuraray - Meister der Moleküle