Rebecca Otto

Aktuelle Herausforderungen in der Kinderzahnheilkunde: ECC und MIH

FACHBEITRAG Gerade hat ein siebenjähriges Mädchen auf dem Behandlungsstuhl Platz genommen. Die Patientin kommt seit mehreren Jahren alle sechs Monate zur Kontrolle und hatte immer ein kariesfreies Milchgebiss. Doch heute klagt die Kleine über Schmerzen, und die Mutter berichtet über braune, bröckelnde Zähne. Was ist da passiert? In dem folgenden Artikel werden die aktuellen Herausforderungen bei Molaren-Inzisiven-Hypomineralisation (MIH) und frühkindlicher Karies (ECC – Early Childhood Caries) vorgestellt.

Molaren-Inzisiven-Hypomineralisation (MIH) beschreibt einen qualitativen Schmelzdefekt, bei dem ein verringerter mineralisierter anorganischer Schmelzanteil zu Verfärbungen und Schmelzeinbrüchen führt. Das Krankheitsbild ist klassischerweise an den ersten bleibenden Molaren und/oder an den Inzisiven zu diagnostizieren (Abb. 1).

In der DMSV[3] wurde exklusiv bei Zwölfjährigen die MIH epidemiologisch erhoben. Die Prävalenz lag in dieser Studie bei 28,7 Prozent und übertraf in dieser Altersgruppe die Kariesprävalenz mit 18,7 Prozent. Bei 81 Prozent diagnostizierte man nur einen geringen Ausprägungsgrad (begrenzte Opazität). Ursachen sind bislang ungeklärt, und es wird aktuell ein multifaktorielles Geschehen diskutiert.

Klinisch zeichnen sich die strukturgeschädigten Zähne durch eine Veränderung in der Transluzenz des Schmelzes aus. Geringgradig veränderte Zähne zeigen eher unregelmäßige weißgelbliche oder gelbbraune Verfärbungen im Bereich der Kauflächen und/oder Höcker. Schwere Hypomineralisationsformen weisen dagegen abgesplitterte oder fehlende Schmelz- und/oder Dentinareale unterschiedlichen Ausmaßes auf.

Die Hypomineralisationen können in drei Schweregrade eingeteilt werden. Vereinfacht kann man sagen, dass beim Grad 1 Opazitäten ohne Substanzverlust, bei Grad 2 geringer Substanzverlust und bei Grad 3 Defekte der Kronenmorphologie aufgrund ausgeprägter Schmelzverluste zu befunden sind (Abb 2).

Hypersensibilitäten sind ein häufiges Symptom bei Kindern mit MIH. Sie werden dadurch im Genuss kalter und heißer Nahrungsmittel eingeschränkt, und auch das Putzen der empfindlichen Zähne wird zum schmerzhaften Erlebnis. Für die betroffenen Kinder ist es wichtig, dass sie frühzeitig eine umfassende Betreuung erhalten. Je nach Schweregrad erstreckt sich die Therapie von der Intensivprophylaxe über restaurative Maßnahmen bis hin zur in Einzelfällen notwendigen Extraktion.

Beim Prophylaxeprogramm sollten folgende Maßnahmen empfohlen werden: Mundhygieneanleitungen und regelmäßige Zahnreinigungen, Fluoridapplikation sowie ergänzend die Anwendung von CHX- und CPP-ACP-Präparaten. Regelmäßige Kontrollen alle drei Monate sind über die ersten Jahre empfehlenswert.

Konservierende Behandlungen werden durch die schlechte Anästhesierbarkeit der betroffenen Zähne erschwert. Es gibt Empfehlungen, vor Behandlung Schmerzmittel (Paracetamol/Ibuprofen)

Abb. 1: Krankheitsbild MIH kann klassischerweise an den ersten bleibenden Molaren und/oder an den Inzisiven diagnostiziert werden. Abb. 2: Schweregrad 3 der MIH: Defekte der Kronenmorphologie aufgrund ausgeprägter Schmelzverluste.

Abb. 1

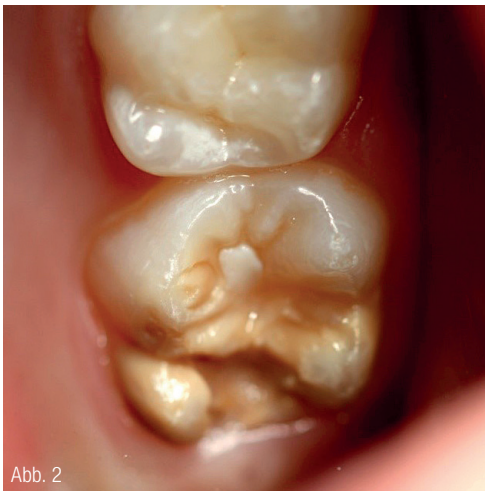
Abb. 2

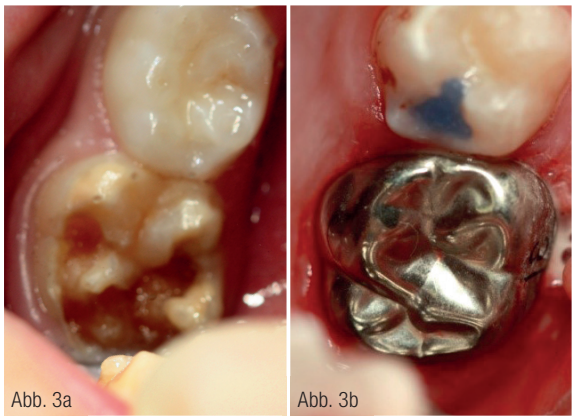

Abb. 3a und b: Liegen massive Substanzverluste vor, ist die konfektionierte Stahlkrone eine langlebige Restaurationsmöglichkeit.

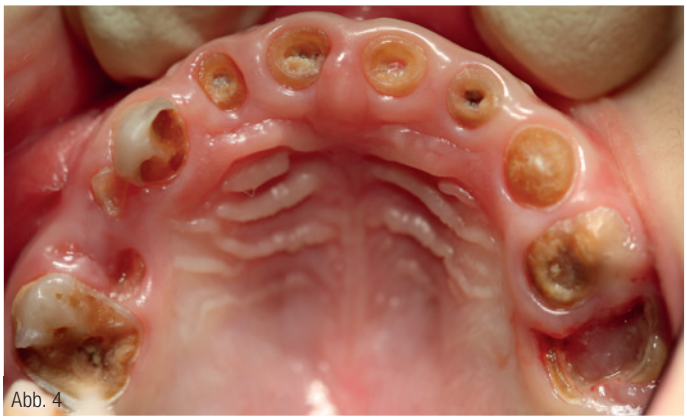

Abb. 4: Nicht sanierte Milchzahndefekte.

zu geben und die Schmerzausschaltung mit Lachgassedierung zu unterstützen.
Hinsichtlich der Restaurationsmaterialien ist bei leichten und mittleren Defekten die Kompositversorgung aktuell ein gutes Therapiemedium. Liegen massive Substanzverluste sowie ausgeprägte Hypersensibilitäten vor, kann eine konfektionierte Stahlkrone eine hochwertige und langlebige Restauration sein (Abb. 3a und b).
In Einzelfällen mit beträchtlichem Substanzverlust und zusätzlichen kariösen Zerstörungen oder endodontischen Problemen sollte eine Extraktion in Betracht gezogen werden. Dies sollte aber vor Behandlungsbeginn und bei der Erstellung des Therapiekonzepts mit einem Kieferorthopäden abgeklärt werden.

Der kleine Patient in der Zahnarztpraxis

Mit der Neufassung der ärztlichen Kinder-Richtlinie durch den G-BA wurden bereits zum 1. Juli 2016 erstmalig sechs rechtsverbindliche Verweise vom Kinderarzt zum Zahnarzt für Kinder im Alter vom 6. bis zum 64. Lebensmonat im Gelben U-Heft (Kinderuntersuchungsheft) etabliert (Tabelle). Dies bedeutet, dass Kinder bereits im Alter von sechs Monaten zur zahnärztlichen Vorstellung in Zahnarztpraxen kommen. Aber ist eine solch frühzeitige Vorstellung angesichts einer noch häufig gering bezahnten Altersgruppe überhaupt sinnvoll?

Hintergrund

In der aktuellen DAJ-Studie[1] sind fast 80 Prozent der 12-Jährigen in Deutschland kariesfrei. In dieser Altersklasse liegt Deutschland zusammen mit Dänemark international auf einem Spitzenplatz. Hier zeigt sich demzufolge, dass die Kariesprävention auch bei Kariesrisikogruppen erfolgreich war. Erstmals wurden in der Untersuchung neben den Sechs- bis Siebenjährigen in zehn Bundesländern auch die Dreijährigen erfasst. Dort ist aktuell ein anderes Bild zu erkennen – eine Stagnation auf einem relativ hohen Niveau. Sechs- bis Siebenjährige hatten 44 Prozent Karieserfahrung und bei 43 Prozent waren die Milchzahndefekte nicht saniert. Bei der Gruppe der Dreijährigen haben schon 14 Prozent Karieserfahrung und 74 Prozent der Milchzahndefekte sind nicht saniert (Abb. 4).

Sowohl bei der Prävention als auch bei der Therapie von Karies im Milchgebiss ist in Deutschland weiterhin ein deutlicher Handlungsbedarf erkennbar. Somit besteht die erste Herausforderung in der Kinderzahnheilkunde in einer Prävention und Behandlung von frühkindlicher Karies (ECC).

Welche Konzepte und Möglichkeiten gibt es hierfür?

Eine Langzeitstudie der Universität Jena ist zu der Erkenntnis gekommen, dass der Kariesbefall der Milchzähne umso geringer ausfällt, je frühzeitiger der Erstbesuch beim Zahnarzt stattfindet (Wagner und Heinrich-Weltzien 2016).

In den ärztlichen Kinder-Richtlinien sind künftig folgende Verweise zu zahnärztlichen Untersuchungen enthalten sein:

- **U5** (6. bis 7. Lebensmonat): *Abklärung von Auffälligkeiten an Zähnen und Schleimhaut*
- **U6** (10. bis 12. Lebensmonat): *Abklärung von Auffälligkeiten an Zähnen und Schleimhaut*
- **U7** (21. bis 24. Lebensmonat): *Abklärung von Auffälligkeiten im Kieferwachstum und an Zähnen und Schleimhaut*
- **U7a** (34. bis 36. Lebensmonat): *Zahnärztliche Früherkennungsuntersuchung*
- **U8** (46. bis 48. Lebensmonat): *Zahnärztliche Früherkennungsuntersuchung*
- **U9** (60. bis 64. Lebensmonat): *Zahnärztliche Früherkennungsuntersuchung*

Abb. 5: Zur Vermeidung frühkindlicher Karies sollte eine frühestmögliche zahnmedizinische Betreuung und die Aufklärung der Eltern erfolgen. Dafür gibt es umfangreiche Informationsbroschüren und Demonstrationsmaterialien.

Die Hauptursache für frühkindliche Karies – auch Early Childhood Caries (ECC) oder Flaschenkaries genannt – ist mangelnde Zahnpflege beim Kleinkind in Kombination mit einem hochfrequenten Konsum zuckerhaltiger Getränke zwischen den Mahlzeiten und/oder nachts.
Basierend auf den Empfehlungen der BZÄK und KZBV[2] sollte zur Vermeidung frühkindlicher Karies eine frühestmögliche zahnmedizinische Betreuung und Aufklärung der Eltern erfolgen, um die Mundgesundheit von Kleinkindern zu verbessern. Aus diesem Grund sollten bei der Vorstellung systematisch Still-, Ernährungs-, Trink- und Mundhygienegewohnheiten erfragt und entsprechende Tipps gegeben werden. Für diesen Zweck gibt es mittlerweile vielfältige Informations- und Demonstrationsmaterialien, wie geeignete oder ungeeignete Nuckel, Sauger, Zahnungshilfen, Zahnpflegeartikel und Zahnbürsten, zur Ansicht (Abb. 5).
Die Befundaufnahme kann auf dem Schoß der Eltern, im sogenannten Schoßexamen oder auf zahnärztlichen Liegen durchgeführt (Abb. 6) und dabei erste Anzeichen einer Kariesaktivität, wie Plaque, Gingivitis, beginnende kariöse Läsionen oder kavitierte Karieslläsionen, erkannt werden.
Die häusliche Mundhygiene kann gemeinsam mit der Betreuungsperson am Kind in der Praxis geübt werden. Dabei werden auch verschiedene Methoden zur Motivation des Kindes erläutert.

Empfehlungen zur Prävention

Regelmäßige zahnärztliche Kontrollen ab dem ersten Milchzahn, tägliches häusliches Zähneputzen durch die Eltern mit fluoridhaltiger Kinderzahnpasta und bei Risikogruppen zusätzliche alters- und risikogerechte Fluoridapplikation werden zur Prävention ausdrücklich empfohlen.

Kariestherapie

Bei kariösen Läsionen ist häufig eine Therapie unumgänglich. Aber reicht die Kooperation des Kindes für eine adäquate Therapie aus? Eine Probebehandlung des Kindes durch eine/n Mitarbeiter/-in mit Erfahrung in Kinderbehandlung, Prophylaxe oder Hypnoseausbildung dient zum Austesten der kindlichen Kooperation in einer Behandlungssituation. Alle Instrumente werden gezeigt, und die Zähne werden gereinigt und poliert. Die spielerische Art steht im Vordergrund, und das Kind erfährt ein positives Behandlungserlebnis (Abb. 7).
Sollten Schwierigkeiten in der Probebehandlung auftreten, wird mit den Eltern über Alternativen zur normalen Behandlung gesprochen. Bei schwierigen Fällen oder komplexen Befunden ist es empfehlenswert, das Kind zum Spezialisten zu überweisen.

Abb. 6: Befundaufnahme kann im sogenannten Schoßexamen oder auf zahnärztlichen Liegen erfolgen.

Möglichkeiten der zahnärztlichen Therapie

Ziel der Versorgung kariöser Zähne der ersten Dentition ist es, den Milchzahn möglichst bis zu seiner physiologischen Exfoliation zu erhalten und ihn so zu versorgen, dass keine weiteren Behandlungen im Laufe des Milchzahnlebens notwendig sind.
Der Langzeiterfolg der gewählten Therapieform beziehungsweise des Materials steht damit an erster Stelle. Meist werden direkte Restaurationen bevorzugt. Geeignete Materialien sind Kompomere bzw. Komposite. Auch Glasionomerzemente (GIZ) haben ihre Indikation, wenngleich zumeist keine Haltbarkeit von vier bis acht Jahren gegeben ist.
Der C-Faktor spielt in der Füllungstherapie im Milchgebiss eine größere Rolle und führt zu vermehrten Füllungsverlusten bei großflächigen Füllungen. Bei Zähnen mit mehrflächiger Karies ist die Verwendung konfektionierter Kronen für einen langfristigen Behandlungserfolg die bessere Alternative. Edelstahlkronen sind extrem langlebig und kostengünstig. Beim Einsetzen sind sie wenig techniksensitiv und bieten den Vorteil, den koronalen Anteil des Zahnes vollständig zu umfassen und abzudichten. Gerade bei sehr kleinen Kindern mit kariösen Zähnen sind Kinderkronen eine langlebige Restauration (Abb. 8).

Behandlungsunwilligkeit/ Non-Compliance

Für eine hochwertige Versorgung ist die notwendige Kooperation wichtig. Bei sehr unkooperativen oder sehr kleinen Kindern mit weitreichendem Sanierungsbedarf ist die Behandlung in Allgemeinanästhesie häufig die Methode der Wahl. Als Alternative gibt es die Behandlung mit Sedierung. Durch eine Sedierung wird die Behandlungswilligkeit erhöht und einer entstehenden Zahnarztangst vorgebeugt. Neben

Abb. 7: Für ein postives Behandlunsgerlebnis der Kinder ist es sinnvoll, alle Instrumente, womit die Zähne gereinigt und poliert werden, vorher zu zeigen.

Abb. 8: Eine gute Wahl für einen langfristigen Behandlungserfolg ist die Verwendung konfektionierter Kronen.

Abb. 9: Bei leichter bis mäßig ausgeprägter Behandlungsangst ist der Einsatz von Lachgas eine sinnvolle steuerbare Sedierungsmethode für Kinder.

Sedierungen mit Midazolam gibt es die Möglichkeit, Behandlungen unter Lachgassedierung durchzuführen. Geeignet ist diese gut steuerbare Sedierungsmethode für Kinder mit leicht bis mäßig ausgeprägter Behandlungsangst. Ab circa vier Jahren ist die Lachgassedierung sinnvoll, vorausgesetzt, dass sich das Kind freiwillig auf den Zahnarztstuhl begibt und die Nasenmaske aufsetzt. Lachgassedierung ist noch besser wirksam, wenn sie durch Techniken der Verhaltenssteuerung unterstützt wird. Die Kinder sind ansprechbar, haben normale Schutzreflexe, der Würgereflex wird deutlich reduziert und die Schmerzschwelle erhöht. Durch Herabsetzung des Zeitgefühls und den entspannten Zustand kann das Kind auch längere Behandlungszeiten akzeptieren. Die emotionale Belastung ist für alle Beteiligten geringer, und durch diese Vorgehensweise profitieren Kinder bei späteren Behandlungen ohne Lachgas, weil sie signifikant weniger ängstlich sind (Abb. 9).

Fazit

Frühzeitige zahnärztliche Vorstellung kann erfolgreich Karies im Milchgebiss verhindern und langfristig ein Vertrauensverhältnis zum Zahnarzt aufbauen. Bei der Therapie von Milchzahnkaries sollten bewährte Methoden mit gesicherten langfristigen Erfolgen zur Anwendung kommen.
MIH tritt bei Zwölfjährigen häufiger auf als Karies. Hier sollte der Schwerpunkt auf die Prophylaxe und eine gute Schmerzausschaltung bei der Therapie gelegt werden.

Quellen:

1 DAJ-Studie 2016: Frühkindliche Karies: zentrale Inhalte der Gruppenprophylaxe für unter 3-jährige Kinder – Erweiterte Empfehlungen der Deutschen Arbeitsgemeinschaft für Jugendzahnpflege e.V.

2 KZVB; BZÄK 2016: Ratgeber für die zahnärztliche Praxis – Frühkindliche Karies vermeiden.

3 DMS V (2014): Fünfte Deutsche Mundgesundheitsstudie.

INFORMATION

ZÄ Rebecca Otto
Zahnarztpraxis für Kinder
Paradiesstraße 6, 07743 Jena
Tel.: 03641 637800
otto@kinderzahnaerztin-otto.com
www.kinderzahnaerztin-otto.com

Infos zur Autorin

ANZEIGE