Veränderungen der Mundschleimhaut richtig einschätzen

Ein Beitrag von Isabel Becker

KARZINOM /// Fünf Prozent aller bösartigen Tumore in Deutschland betreffen die Mundhöhle. Das orale Plattenepithelkarzinom macht dabei bis zu 95 Prozent der Diagnosen aus.[1] Da die Früherkennung die Heilungsaussichten ganz wesentlich verbessert, sollte die Mundschleimhaut in der Praxis routinemäßig genau unter die Lupe genommen werden. Mithilfe von Bildbeispielen will dieser Beitrag eine erste Hilfestellung zur Beurteilung von Veränderungen der Mukosa im Praxisalltag bieten.

Deutschlandweit sind fünf Prozent aller Malignome in der Mundhöhle zu finden. Nach Angaben des Robert Koch-Instituts erkranken jedes Jahr etwa 14.000 Menschen neu an Tumoren in Mundhöhle und Rachen. Männer sind doppelt so häufig betroffen wie Frauen.[2] Bei ihnen liegt das typische Erkrankungsalter zwischen 55 und 65 Jahren, bei Frauen zwischen 50 und 75 Jahren.

Das Plattenepithelkarzinom (Englisch: Oral Squamous Cell Carcinoma, kurz OSCC oder deutsch PECA) ist mit einem Anteil von bis zu 95 Prozent der mit Abstand häufigste bösartige orale Tumor. Die beiden Hauptrisikofaktoren sind starker Tabak- und Alkoholkonsum. In Kombination erhöht sich das Risiko für die Erkrankung um das bis zu 30-Fache. Eine einseitige Ernährung sowie eine genetische Prädisposition stellen weitere Faktoren dar. Zudem wird der Nachweis des Papillomavirus (HPV 16) im Serum mit einem erhöhten Risiko assoziiert (Prävalenz < 5 %). Mehr als für Mundhöhlenkarzinome gilt dies jedoch für Oropharynxkarzinome, bei denen vorliegende Antikörper gegen HPV 16 in Studien ein signifikant erhöhtes Risiko darstellen.[1]

Routinierte Routine

Das Bewusstsein für orale Karzinome in der Bevölkerung ist noch immer gering. Da Läsionen oft als Bissverletzungen abgetan werden und das Tumorwachstum anfänglich meist schmerzfrei verläuft, kommt es häufig zu späten Diagnosen. Dabei stehen die Heilungschancen bei frühzeitiger Erkennung deutlich besser.[1] Um dies sicherzustellen, dürfen spezifische Fragen im Anamnesebogen nicht fehlen: Wie viele Zigaretten werden pro Tag geraucht, wie häufig Alkohol konsumiert, gibt es onkologische Vorerkrankungen oder Fälle in der Familie?[3] Nach der individuellen Anamnese erfolgt bei der Routineuntersuchung die Inspektion und Palpation der

Vorläuferläsionen und Malignome zuverlässig erkennen:

Symptom-Checkliste *(Auswahl)*[1]

- Weiße oder rote Flecken auf der Mundschleimhaut
- Schleimhautdefekte oder Ulzerationen
- Schwellungen
- Unklare Zahnlockerung (keine Parodontalerkrankung)
- Persistierendes, speziell einseitiges Fremdkörpergefühl
- Schmerzen
- Schluckstörungen oder Schmerzen beim Schlucken
- Schwierigkeiten beim Sprechen
- Verminderte Zungenbeweglichkeit
- Taubheitsgefühl an Zunge, Zähnen oder Lippe
- Unklare Blutungen
- Schwellung am Hals
- Foetor
- Veränderung der Okklusion

Abb. 1: Adenokarzinome sind mit circa vier Prozent der Krebserkrankungen im Mund-Rachen-Bereich zwar selten, machen aber nach dem PECA den zweitgrößten Teil aus. Im Gegensatz zum kutanen oder mukösen Plattenepithelkarzinom gehen diese Tumore vom Epithel eines Drüsengewebes aus.

gesamten Mundhöhle. Die S3-Leitlinie Mundhöhlenkarzinom hebt hervor: „Die zahnärztliche und ärztliche Untersuchung soll bei jedem Patienten eine Inspektion der gesamten Mundschleimhaut beinhalten.“[1] Dabei sollten Zahnärzte auch den Rachen- und Zungenbereich eingehend untersuchen und auf Schwellungen achten, die beispielsweise auf Adenome beziehungsweise Adenokarzinome der Speicheldrüsen hinweisen können (Abb. 1). Symptome wie Schluckbeschwerden, Mundtrockenheit oder Fremdkörpergefühl können ebenfalls Anhaltspunkte bieten.[4] Stellt der Behandler bei der Routineuntersuchung Primär- oder Sekundäreffloreszenzen fest, muss unter anderem ermittelt werden, seit wann diese bestehen, ob sie schmerzen und ob weitere Erkrankungen vorliegen. Bei der detaillierten Inspektion erfasst der Behandler Lokalität, Verteilung und Beschaffenheit und palpiert die Läsion zur genaueren Bestimmung (siehe Infokästen).[5]

Merke: Tritt trotz Ausschaltung möglicher Entstehungsfaktoren innerhalb von zwei Wochen keine Besserung beziehungsweise Ausheilung der Mundschleimhautveränderung ein, besteht der Verdacht einer Vorläuferläsion, die von einem Spezialisten histologisch auf ihre Dignität hin untersucht werden muss.[1,6]

Vorläuferläsionen und Malignome zuverlässig erkennen:

Mögliche Differenzialdiagnosen[1,7]

- Bissverletzungen (Morsicatio)
- Oraler Lichen planus (Abb. 6a und b)
- Lichenoide Reaktionen (Abb. 7a)
- Candidiasis
- Orale Haarleukoplakie
- Leuködem
- Rauchergaumen
- Friktionsbedingte Veränderungen
- Lupus erythematodes
- Weißer Schwämmnävus

ANZEIGE

Lupenbrillen + Lichtsysteme

Unsere Bestseller

BaLUPO® 2

TTL-Lupensystem, 2.7-fache Vergrößerung
Großes Sehfeld mit hoher Tiefenschärfe
Titan- oder Sportfassung
Einzelpreis: 1390 €*

BaLEDO® FreeLight²

kabelloses Lichtsystem
Touch- und Dimm-Funktion
aufsteckbarer Gelbfilter
Einzelpreis: 1180 €*

BAJOHR OPTECmed

Tel. (0 55 61) 31 99 99-0 oder info@lupenbrille.de
Bajohr OPTECmed GmbH | Hansestraße 6 | D-37574 Einbeck
www.lupenbrille.de

* Alle Preise verstehen sich zzgl. gesetzl. MwSt..

Abb. 2: Die gesunde Mundschleimhaut wird von einem mehrschichtigen Plattenepithel bedeckt, das nur in den stark beanspruchten Bereichen verhornt ist (harter Gaumen, Zungenrücken, Gingiva).

Abb. 3: Niedriggradige bzw. homogene Leukoplakien wirken einheitlich, flach und dünn. Die Oberfläche kann glatt sein, wellig oder feine Furchen aufweisen.[7]

Abb. 4: Mäßig- bis hochgradige bzw. inhomogene Leukoplakien zeigen sich unregelmäßig, knötchenförmig oder verrukös sowie vorwiegend weiß beziehungsweise als weiß-rote Erythroleukoplakien. Diese Läsion (SIN 2) ist gutartig, sollte aber entfernt werden, wenn sie sich nach zwei Wochen nicht zurückgebildet hat.

Abb. 5: Es hat die Basalmembran noch nicht durchbrochen und ist daher auf das Ursprungsgewebe begrenzt. Unbehandelt besteht zu 90 Prozent das Risiko zur Entwicklung eines invasiven Karzinoms.[1,6]

Orale Leukoplakien

Da die Erscheinungsbilder extrem vielseitig sind, ist es häufig schwer, Veränderungen der Schleimhaut exakt zu bestimmen. Im Gegensatz zu einer gesunden Mundschleimhaut (Abb. 2) äußern sich viele maligne Veränderungen zunächst als Leukoplakien. Diese zeigen sich als vornehmlich weiße Läsionen, die weder klinisch noch histologisch einer anderen Mundschleimhautveränderung zugeordnet werden können. Während homogene Leukoplakien (Abb. 3) meist asymptomatisch sind, schmerzen oder brennen inhomogene Läsionen (Abb. 4). Sie weisen auch eine höhere maligne Transformationsrate auf.[7] Die Einstufung von Leukoplakien wurde zuletzt in der WHO-Klassifikation 2017 definiert, die sich am Grad der vorliegenden Dysplasie orientiert – niedrig-, mäßig- oder hochgradige intraepitheliale Neoplasie (Englisch: Squamous Intraepithelial Neoplasia, kurz SIN 1 bis 3). Der Begriff des Carcinoma in situ (Abb. 5) entspricht einer SIN 3.[1,6] Zahnärzte sollten Differenzialdiagnosen abklären (Abb. 6a und b) und alle Leukoplakien engmaschig überprüfen. Tritt trotz Ausschaltung möglicher Entstehungsfaktoren innerhalb von zwei Wochen keine Besserung ein, besteht der Verdacht einer Vorläuferläsion, die von einem Spezialisten histologisch auf ihre Dignität hin untersucht werden muss. Eine repräsentative Gewebeprobe über eine Inzisionsbiopsie ist dabei entscheidend. Unter Umständen muss eine vollständige Exzision bereits zur Abklärung erfolgen. Für den weiteren Behandlungsverlauf empfiehlt es sich daher, die Läsion vorab fotografisch zu dokumentieren. Um die Ergebnisse der Bildgebung nicht zu verfälschen, sollten Biopsien bei klarem Tumorbefund erst nach einer Kontrastmitteluntersuchung erfolgen.[1] Es wird empfohlen, Leukoplakien dysplastischer Art (SIN 2 und 3) immer zu entfernen. In der Regel ist dies unter Lokalanästhesie möglich, es sei denn, sie weisen eine besondere Lage auf oder der Patient leidet an schwerwiegenden Erkrankungen, welche eine klinische Betreuung erfordern.[8] Bei der Entfernung sollten Zahnärzte im Hinterkopf behalten, dass es sich bei potenziellen Tumorpatienten, vor allem mit chronischen Vorerkrankungen, um Risikopatienten handeln kann. Daher ist neben den normalen operativen Kautelen auf die Dosierung des Lokalanästhetikums zu achten. Um die Blutung im OP-Gebiet zu verringern, eignet sich ein Lokalanästhetikum mit Vasokonstriktor. Der Adrenalinzusatz sollte je nach Indikation so gering wie möglich gehalten werden (z. B. Ultracain D-S 1:200.000).[9] Bei Hochrisikopatienten mit schweren Herz-Kreislauf-Erkrankungen oder Kontraindikationen kann insbesondere bei der Leitungsanästhesie auf Articain ohne Adrenalin zurückgegriffen werden (z. B. Ultracain D ohne Adrenalin).[10, 11]

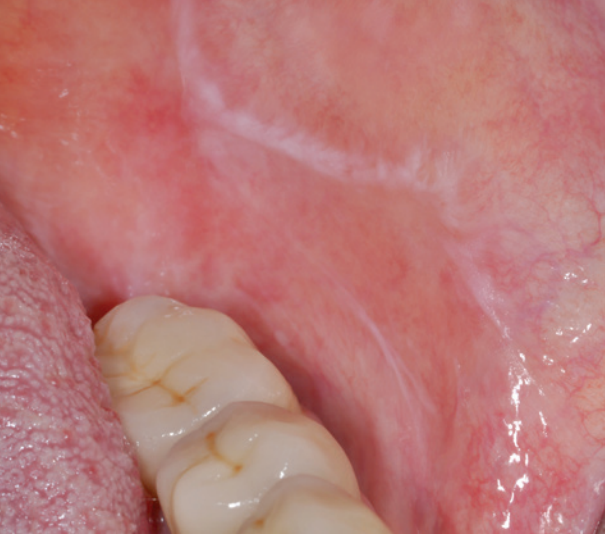

Abb. 6a: Was zunächst aussieht wie eine homogene Leukoplakie, erweist sich differenzialdiagnostisch als Lichen planus.

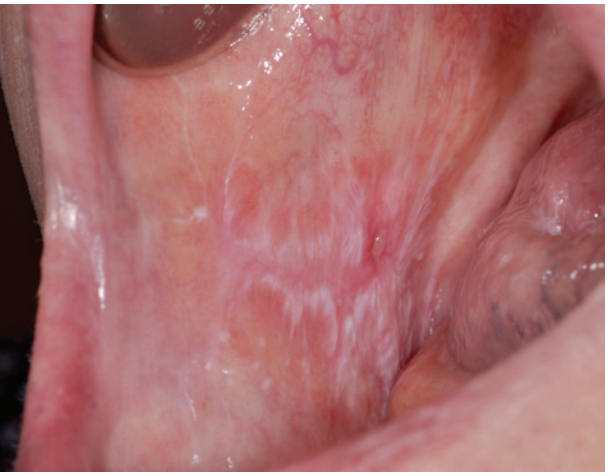

Abb. 6b: Sieht nach einer Leukoplakie aus, ist aber ein erosiver Lichen. Für den Patienten ist er meist schmerzhaft und muss behandelt werden.

Plattenepithelkarzinome

Plattenepithelkarzinome der Mundhöhle zeichnen sich durch Veränderungen der Mukosa mit Gewebeüberschuss oder -defekt, Verhärtungen oder farblichen Veränderungen aus. Ein zentrales Geschwür mit peripherem Randwall und einer Leukoplakie ist bezeichnend für das PECA. Im frühen Stadium (Abb. 7a und b) äußert es sich durch flache Oberflächendefekte oder eine knotige Epithelverdickung. Alle Schleimhautbereiche können betroffen sein, jedoch finden sich PECA typischerweise an Mundboden und Zunge (Abb. 8). Achtung: Schon früh können die Halslymphknoten geschwollen sein, bei 40 Prozent der Patienten sind sie bei der Erstdiagnose befallen. Auch Zähne können bereits gelockert sein. Differenzialdiagnostisch kommen hier eine Lymphadenitis oder parodontale Erkrankungen in Betracht. In fortgeschrittenerem Stadium (Abb. 9a und b) nimmt die Ausdehnung flächig oder in die Tiefe zu, was meist zu funktionellen Beeinträchtigungen führt. Patienten haben Schwierigkeiten beim Schlucken, Kauen, Sprechen oder der Mundöffnung. Primärdiagnostisch empfiehlt sich der Ausschluss synchroner Zweittumoren im Bereich des Pharynx oder Larynx (multilokuläres Tumorwachstum) beim Hals-Nasen-Ohren-Arzt.[1]

Begleitung und Nachsorge in der Praxis

Die Therapiemöglichkeiten bei Mundhöhlenkarzinomen reichen von der alleinigen chirurgischen über die Strahlen- oder Chemotherapie bis hin zur Kombination aller Maßnahmen und müssen individuell angewandt werden. Um die bestmögliche Versorgung von Tumorpatienten bei der Diagnostik, Therapie und Nachsorge sicherzustellen, müssen die Fachbereiche Zahnmedizin, MKG-Chirurgie, Pathologie, HNO, Onkologie und Radiologie/Strahlentherapie interdisziplinär Hand in Hand arbeiten – bestenfalls in Form eines Tumorboards. Es ist zudem wichtig, den Patienten ausführlich über seine Erkrankung und deren Folgen aufzuklären. Vor einer onkologischen Behandlung sollten notwendige Sanierungen durchgeführt und etwaiger Tabak- und Alkoholkonsum sofort eingestellt werden. Dem Patienten muss auch bewusst sein, dass während der Tumorbehandlung eine besonders gründliche Mundhygiene und regelmäßige Recalltermine unerlässlich sind – vor allem bei einer Strahlen- oder Chemotherapie.[1]

ANZEIGE

theratecc®
Therapietechnik Chemnitz

Weil Ihre Arbeit viel zu wertvoll ist -
um sie zweimal herstellen zu müssen...

Mit den Bissanalysesystemen Centric Guide® und therafaceline® können bissbedingte Nacharbeiten nachhaltig vermieden werden! Überzeugen Sie sich selbst.

Jetzt **unter +49 (0)371 26 79 12 20 einen Termin vereinbaren**
und die digitale Bissnahme live erleben.

theratecc.de

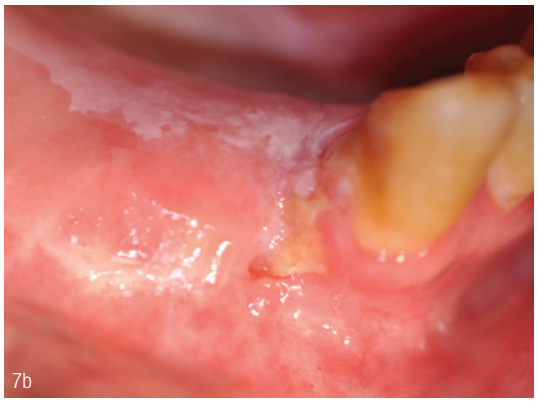

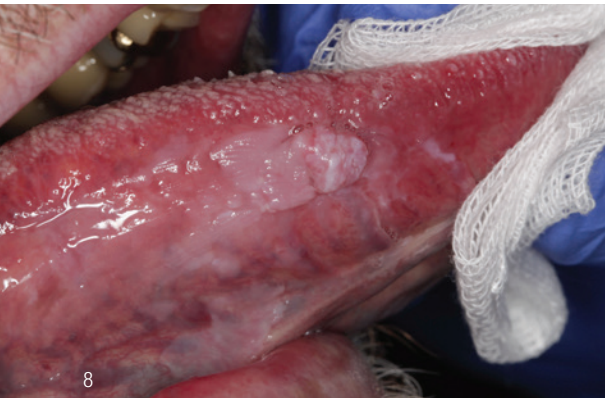

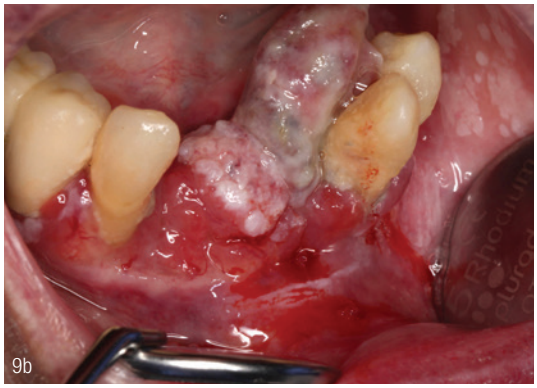

Abb. 7a: Was zunächst sehr verdächtig nach einer Leukoplakie mit malignem Potenzial aussieht, entpuppt sich nach genauer Bestimmung als lichenoide Reaktion auf eine Amalgamfüllung.

Abb. 7b: Neben der weißlichen Leukoplakie am Eckzahn zeigt sich ein Plattenepithelkarzinom. Das frühe Stadium zeichnet sich durch flache Oberflächendefekte oder eine knotige Epithelverdickung aus.[1]

Abb. 8: Ein typischer Befund des Plattenepithelkarzinoms auf der Zunge zeigt sich anhand einer Leukoplakie und einem zentralen hyperplastischen Ulkus mit peripherem Randwall.[1]

Abb. 9a: Plattenepithelkarzinom mit hochgradiger Neoplasie nach der Biopsie.

Abb. 9b: Im fortgeschrittenen Stadium führt die starke Ausdehnung des Plattenepithelkarzinoms meist zu funktionellen Einschränkungen.[1]

So kann beispielsweise das Risiko für Folgeerkrankungen wie die Infizierte Osteoradionekrose (IORN) gesenkt werden.[12] Bei Kopf-Hals-Bestrahlungen empfiehlt es sich, eine Fluoridierungsschiene zur Prävention der durch die Radioxerostomie verursachten Strahlenkaries sowie eine Strahlenschutzschiene zur Abschirmung der Mukosa anzufertigen. Speichelfördernde Medikamente können ebenfalls sinnvoll sein.[13] Viele Patienten entwickeln nach der Strahlen- oder Chemotherapie eine Mukositis. Sie leiden unter Schmerzen, Mundtrockenheit und Geschmacksstörungen. In der Schleimhaut zeigen sich Erytheme, Inflammationen und Ulzera, Superinfektionen sind keine Seltenheit. Neben der Optimierung der Mundhygiene, dem Verzicht auf reizende Nahrungsmittel und engmaschigen Recalls werden verschiedenste Spülungen, Sprays und Gels, insbesondere Benzydaminhydrochlorid, therapeutisch diskutiert.[14] Bei akuter Gingivitis und Stomatitis können auch Mundheilpasten (z. B. Dontisolon® D) Linderung verschaffen.[15] Nach Abschluss der Therapie steht, wenn nötig, die Rehabilitation der Kau- und Sprechfunktion im Vordergrund.

Hinweis: Das im Text beschriebene Vorgehen dient der Orientierung, maßgeblich sind jedoch immer die individuelle Anamnese und die Therapieentscheidung durch die behandelnde Ärztin/den behandelnden Arzt. Die aktuellen Fachinformationen und Leitlinien sind zu beachten.

Fotos: © Priv.-Doz. Dr. Dr. Peer W. Kämmerer

Bitte scannen Sie den neben stehenden QR-Code für **wichtige pharmazeutische Informationen!**

INFORMATION

Sanofi-Aventis Deutschland GmbH
Potsdamer Straße 8
10785 Berlin
Tel.: 0800 5252010
www.dental.sanofi.de

Literatur

IHR STARKER PARTNER
BEI SCHMERZEMPFINDLICHEN ZÄHNEN

Sensodyne Repair & Protect – die Zahnpasta mit Zinnfluorid

- **Bildet eine reparierende Schutzschicht*, [1]**
- **Reduziert nachweislich die Schmerzempfindlichkeit*, [2]**
- **Bietet Rundumschutz für schmerzempfindliche Zähne**

PM-DE-CHL-20-00018-20200513

* Eine Schutzschicht wird auf den schmerzempfindlichen Bereichen der Zähne gebildet. Regelmäßige Anwendung, 2x täglich, liefert anhaltenden Schutz vor Schmerzempfindlichkeit

1. Earl J Langford RM. Am J Dent 2013; 26: 19A–24A. **2.** Parkinson C et al. Am J Dent 2013; 26: 25A–31A.

Marken sind Eigentum der GSK Unternehmensgruppe oder an diese lizenziert. © 2020 GSK oder Lizenzgeber