

Navigierte Implantation ohne konventionelle Abformung

Die präzise dreidimensionale Beurteilung der anatomischen Gegebenheiten, die vorliegende klinische Situation und die geplante prothetische Versorgung sind die Basis für sinnvolles Backward Planning.

Von Dr. Jan-Frederik Güth, Priv.-Doz. Dr. Florian Beuer und Prof. Dr. Daniel Edelhoﬀ.

Die Digitalisierung der Zahnmedizin hält in immer mehr Bereichen Einzug und beeinflusst auch die Implantologie. Stand das letzte Jahrzehnt ganz im Sinne der CAD/CAM-gestützten Fertigung dentaler Restaurationen, rückte in den letzten Jahren die digitale Abformung mehr und mehr in den Fokus des zahnärztlichen und zahntechnischen Interesses.^{1,2}

Aktuell kann der Praktiker in Deutschland auf drei Systeme zur direkten intraoralen Datenerfassung zurückgreifen, die den ersten wissen-

bereits Lösungen für einzelne Komponenten, welche in Zukunft nach und nach verschmolzen bzw. verbunden werden.

Im Bereich der Implantologie ist die prothetikorientierte Planung der Implantatposition heute Standard. Bisher basierten das Backward Planning und die anschließende navigierte Implantatinsertion allerdings auf einer konventionellen Abformung. Alternativ kann dies seit einiger Zeit und für einige Indikationen auch auf Basis eines Intraoralscans erfolgen.

gangsbefund des Unterkiefers dar. Eine Augmentation wurde vom Patienten strikt abgelehnt.

Aufgrund des starken Würgereizes des Patienten sowie dem Wunsch nach höchster Sicherheit, kurzen Ausfallzeiten und minimaler Einschränkungen während und nach der Implantation entschied sich das Team in Absprache mit dem Patienten für ein Backward Planning durch die Kombination von Intraoralscan und DVT.

Die Intraoralscans wurden mittels CEREC AC bluecam (Sirona Dental

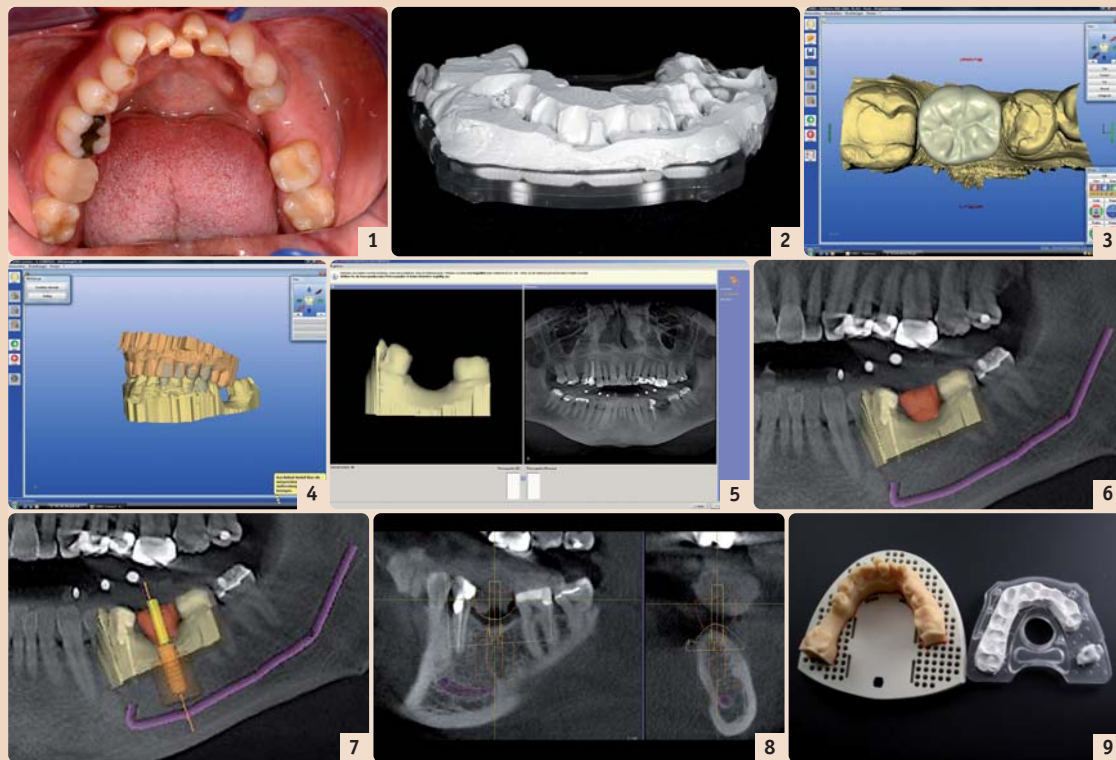


Abb. 1: Ausgangsbefund: Schalltlücke in Regio 36, insuffiziente Füllungen in Regiones 35 und 37. – Abb. 2: Röntgenschablone mit Bissregistratmaterial (Futar Scan, Kettenbach) vorbereitet für DVT-Scan. – Abb. 3: CAD-Datensatz der konstruierten Krone auf Basis des Intraoralscans mittels CEREC AC (Sirona Dental Systems). – Abb. 4: Virtuelles Modell des OK und UK. Dieses wird per CEREC Connect Internetportal zunächst an das Labor gesandt, um von dort aus ein stereolithografisches Modell zu ordern. – Abb. 5: Verknüpfung von Intraoralscan-Datensatz (SSI) und 3-D-Röntgendaten (DICOM). – Abb. 6: SSI-Datensatz in DICOM-Datensatz. Verlauf des Nervus alveolaris inferior markiert. – Abb. 7: Auswahl des Implantates direkt aus der Implantatdatenbank der Planungssoftware. – Abb. 8: Präzise Darstellung des Weichgewebeverlaufs, der Sicherheitsabstände und des Bohrkanales. – Abb. 9: Zentrale Fertigung der Bohrschablone durch Umarbeitung der Röntgenschablone (rechts) mittels CNC-Technologie (SICAT, Bonn).

schaftlichen Publikationen zufolge das Potenzial haben, die klassische Abformung für bestimmte Indikationen ersetzen zu können. Vor dem Hintergrund der sich stetig weiterentwickelnden digitalen Zahnmedizin scheint die digitale Abformung der nächste logische und konsequente Schritt auf dem Weg zu einem vollständig digitalen Arbeitsablauf. Durch die direkte Datenerfassung im Mund kann die „analoge“ Lücke zu Beginn der hochpräzisen CAD/CAM-Fertigung geschlossen werden. Erste wissenschaftliche Untersuchungen geben einen Hinweis auf die Präzision dieser Abformmethoden und deren Vorteile und Konkurrenzfähigkeit im Vergleich zum heutigen Standard.³⁻⁵

Gegenstand aktueller Entwicklungen ist vor allem die Verknüpfung der intraoral erfassten Daten mit anderen Bereichen der Zahnmedizin, wie dem digitalen Artikulator, der digitalen Axiografie, einem 3-D-Gesichtsscan oder auch der digitalen Implantatplanung und -abformung. Häufig existieren, wie beispielsweise im Bereich der Implantatplanung,

Hierfür wird – wie im folgenden Fall dargestellt – die klinische Situation intraoral digital erfasst, eine virtuelle Krone mittels Computer Aided Designs erstellt und dieser Datensatz mit dem Datensatz eines digitalen Volumentomogramms (DVT) kombiniert. Auf der Basis der integrierten Datensätze kann die spätere Implantatposition geplant und diese in eine entsprechende Chirurgieschablone umgesetzt werden. Der vorliegende Fall stellt das Vorgehen anhand eines Implantats in Regio 36 exemplarisch mittels „CEREC meets GALILEOS“-Technologie dar.

Fallbeschreibung

Der Patient stellte sich nach Extraktion des Zahnes 36 in der Poliklinik für Zahnärztliche Prothetik der LMU München vor. Nach ausführlicher Befunderhebung, Beratung über mögliche Behandlungsalternativen und Aufklärung entschied sich der Patient neben weiteren restaurativen Maßnahmen (Inlay in Regio 35 und 37) für eine implantatgetragene Krone in Regio 36. Abbildung 1 stellt den Aus-

gangsbefund des Unterkiefers dar. Eine Augmentation wurde vom Patienten strikt abgelehnt.

Vorgehen

1. Dreidimensionale röntgenologische Bildgebung mittels DVT

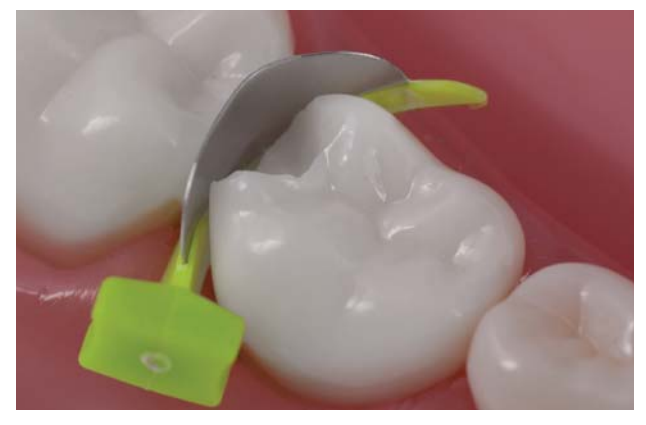Zunächst erfolgte die dreidimensionale Bildgebung mittels GALILEOS DVT. Zur späteren Referenzierung wurde während der Erstellung des DVTs eine standardisierte Röntgenschablone (SICAT, Bonn) mit Referenzkugeln mittels Bissregistratmaterial (Futar Scan, Kettenbach, Eschenbach) am Unterkiefer des Patienten befestigt (Abb. 2).

2. Intraoralscan zur Implantationsplanung

In derselben Sitzung erfolgte ein Intraoralscan des zweiten und dritten Quadranten inklusive Vestibulärsan zur Zuordnung der Modelle von OK und UK. Auf Basis dieses virtuellen Modells konnte dann die Konstruktion einer vorläufigen Krone im



FenderPrime ermöglicht eine schnelle, unkomplizierte und sichere Behandlung von Milchzähnen.



FENDERPRIME™

Präparation und Matrize für Primärzähne

Eine einzigartige Kombination aus Präparationsschutz und Sektionalmatrize für Klasse II Füllungen von Milchzähnen. FenderPrime ermöglicht eine schnelle, unkomplizierte und sichere Behandlung von Milchzähnen. FenderPrime ist in zwei Größen, lang und kurz, erhältlich.


FENDERMATE®

Sektionalmatrize für Klasse II Kompositfüllungen



FENDERWEDGE®

Schützt und separiert



FENDERPREP™

Schützt Zähne und Gingiva während der Präparation



Bereich 36 stattfinden (Abb. 3). Dieser Datensatz wurde anschließend exportiert, um mittels der Implantatplanungssoftware kombiniert zu werden.

3. Intraoralscan Gesamtkiefer

Da die Herstellung einer Bohrschablone zur navigierten Implantatinsertion ein physisches Modell erfordert, erfolgte ein weiterer Intraoralscan des gesamten Ober- und Unterkiefers (Abb. 4). Dieser wurde anschließend per Online-Portal CEREC Connect zunächst an das Labor der Poliklinik für Zahnärztliche Prothetik der LMU München übermittelt, um von dort aus ein entsprechendes stereolithografisch gefertigtes Modell (SLA-Modell) zu bestellen.

Parallel zur zentralen Herstellung des SLA-Modells erfolgte die digitale Implantatplanung mittels der Implantatplanungssoftware SICAT Implant. Hierzu werden sowohl der DICOM-Datensatz des DVTs als auch der CAD-Datensatz des CEREC in die Implantatplanungssoftware eingelesen. Mittels Markierung der Nachbarzähne werden anschließend beide Datensätze überlagert und fusioniert (Abb. 5 und 6).

Auf dieser Basis kann nun, entsprechend der knöchernen und prothetischen Vorgaben, unter Einhaltung der entsprechenden Sicherheitsabstände das Backward Planning erfolgen (Abb. 7). Durch den exakt dargestellten Gingivaverlauf lässt sich die Weichgewebesituation gut abschätzen und ermöglicht eine präzise Planung der Durchtrittsstelle (Abb. 8).

Im vorliegenden Fall entschied sich das Behandlungsteam für die navigierte Insertion eines Straumann Standard-Implantats mit 4,8 mm Durchmesser (Straumann Guided Surgery, Straumann, Freiburg). Nach Abschluss

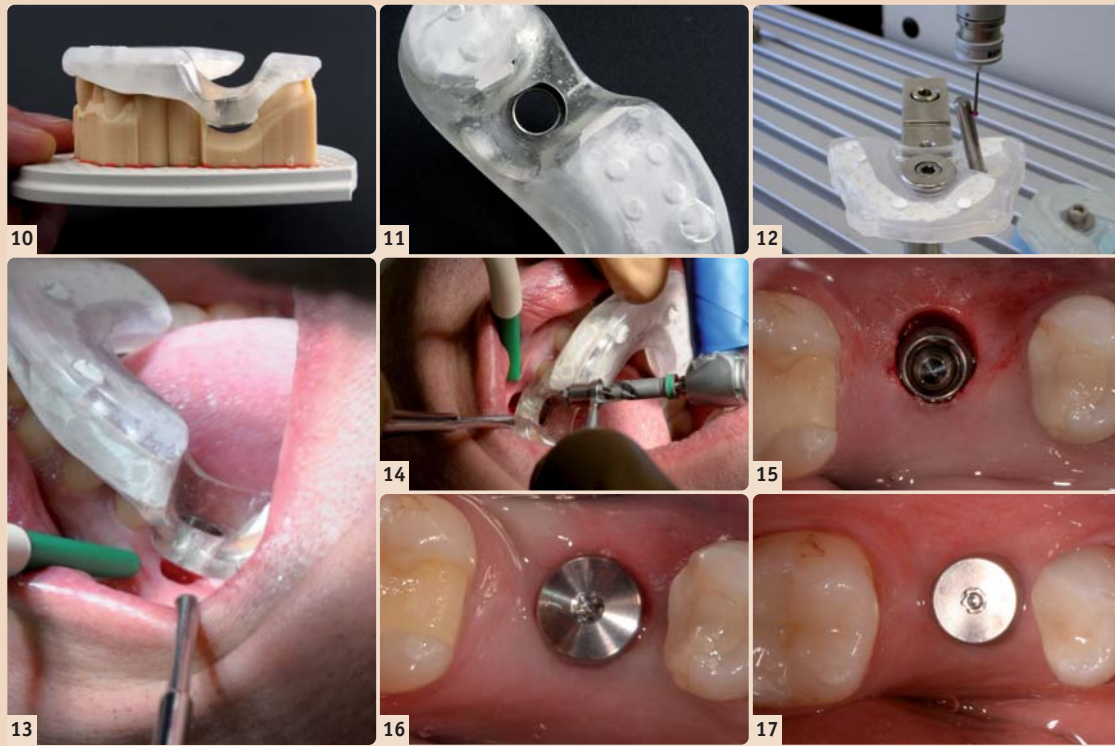


Abb. 10: Fertiggestellte Bohrschablone. – Abb. 11: Detailsicht Bohrschablone: Einpolymerisierte Hülse für die Implantation mittels Straumann Guided Surgery Kit (Straumann, Freiburg). – Abb. 12: Qualitätskontrolle: Vermessung der Hülseposition. – Abb. 13: Bohrschablone nach Schleimhautstanzung in situ. – Abb. 14: Erweiterung des Implantatbettes. – Abb. 15: Implantat in situ ohne Einheilkappe/Gingivaformer. Die Stanzung scheint durch den Zug des Spiegels oval. – Abb. 16: Implantat mit Gingivaformer direkt post OP. – Abb. 17: Situation nach 10 Wochen Einheilzeit und Eingliederung von chairside gefertigten Inlays (Cerec) an 35 und 37.

der Planung wurden die Planungsdaten auf CD gebrannt und zusammen mit stereolithografischem Modell, Röntgenschablone und Bestellformular an die Firma SICAT versandt.

Dort erfolgte auf Basis der Planungsdaten die Umarbeitung der Röntgenschablone in die Bohrschablone (Abb. 9 bis 11). Diese wird mittels Abtastung kontrolliert, um die vom Hersteller garantierte apikale Fertigungsgenauigkeit von 500 µm am apikalen Ende des Implantates zu gewährleisten (Abb. 12).

Zusammen mit der Bohrschablone erhielt das Behandlungsteam ein Chirurgieprotokoll, das die zu verwendenden Bohrer und Hülsen vorgibt.

Um ein minimalinvasives Vorgehen zu gewährleisten, wurde auf die Präparation eines Mukoperiostlappens verzichtet und der Zugang zum Knochen mittels Schleimhautstanzung gewählt (Abb. 13). Anschließend erfolgte die Aufbereitung des Implantatbettes mit dem Guided Surgery System der Firma Straumann entsprechend dem durch SICAT gelieferten Chirurgieprotokoll (Abb. 14). Abbildung 15 und 16 zeigen das Implantat direkt nach Insertion einmal ohne und einmal mit Einheilkappe. Während der zehnwöchigen Einheilzeit wurden die Nachbarzähne mit chairside gefertigten Inlays versorgt (Abb. 17). Anschließend konnte die definitive Versorgung des

Implantates erfolgen. Dies musste noch auf Basis einer herkömmlichen Abformung geschehen, da das intraorale Scannen von Implantaten technologisch zwar möglich, jedoch momentan noch nicht vom Hersteller freigegeben ist.

Diskussion

Die digitale Implantatplanung mittels dreidimensionaler Röntgendiagnostik basiert heute zumeist noch auf einer herkömmlichen Abformung. Auf dem resultierenden Gipsmodell wird dann im zahntechnischen Labor nach einem Wax-up eine röntgenopake Schablone hergestellt, welche der Patient während des DVTs oder CTs im Mund trägt. Schwierigkeiten können bei diesem Vorgehen vor allem durch mögliche Patientenbewegung und somit Verwackelungen während des DVTs auftreten. Zudem können Schwierigkeiten durch die noch insuffiziente Darstellung des Weichgewebesverlaufs entstehen.

Die Planung der späteren Implantatposition auf der Basis von Scandaten der klinischen Situation wurde bereits vor einigen Jahren beschrieben. Allerdings handelte es sich hierbei um Daten von extraoral digitalisierten Gipsmodellen.

Wirklich interessant wird es für Behandler und den Patienten nun, wenn ein Intraoralscan mit den DICOM-Daten aus CT oder DVT, wie im vorliegenden Fall, fusioniert werden kann. Hierdurch ergeben sich eine Reihe von Vorteilen: Zunächst entfällt eine herkömmliche Abformung und die Modellherstellung mit den entsprechenden potenziellen Fehlerquellen sowie die aufwendige zahntechnische Herstellung der „Röntgenschablone“.

Hierdurch lässt sich neben dem erhöhten Patientenkomfort auch die Anzahl notwendiger Behandlungssitzungen verringern. Daneben bietet das navigationsgestützte Implantieren weitere Vorteile, wie erhöhte Sicherheit, vorhersagbare Funktion, Ästhetik und minimalinvasives Vorgehen durch „flapless“ Operationstechnik. Dies bedingt wiederum weniger Wundschmerz und kürzere Ausfallzeiten für den Patienten.

Die scharfe Zeichnung und wesentlich genauere Aufnahme des Gingivaverlaufs durch den importierten Intraoralscan erlaubt es zudem, das Durchtrittsprofil des Implantats in der Planungsphase besser zu beurteilen. Die Verwacklungsfreiheit der DVT-Aufnahme kann durch den Behandler anhand der Form der Referenzkugeln der Röntgenschablone beurteilt werden. Weiterhin ist für eine präzise 3-D-Planung der exakte Sitz der Schablone im Mund des Patienten während der Bildgebung und der folgenden Operation unbedingte Voraussetzung. Momentan wird für die Herstellung einer Chirurgieschablone für die navigierte Implantation noch ein physisches Modell benötigt, das zumeist durch eine konventionelle Abformung entsteht. Der vorliegende Fall verwendet hier stattdessen ein nach intraoraler digitaler Abformung hergestelltes stereolithografisches Modell (SLA-Modell), um gänzlich auf eine konventionelle Abformung verzichten zu können. Wünschenswert wäre für den Kliniker die Herstellung der Bohrschablone gänzlich ohne physisches Modell. Dies würde zu einer weiteren Optimierung und Vereinfachung des Vorgehens führen. Zusammenfassend lässt sich festhalten, dass der Weg zum navigierten gesetzten Implantat heute durch die Kombination von Intraoralscan, DVT und SLA-Modell ohne konventionelle Abformung möglich ist. II

Erstveröffentlichung: Implantologie Journal 2/11



Dr. Jan-Frederik Güth
Poliklinik für Zahnärztliche Prothetik der LMU München
Goethestraße 70, 80336 München
Tel.: +49 89 95109576
jan_frederik.gueth@med.uni-muenchen.de



Priv.-Doz. Dr. med. dent. Florian Beuer
OA Poliklinik für Zahnärztliche Prothetik der LMU München
Goethestraße 70, 80336 München
Florian.Beuer@med.uni-muenchen.de
www.klinikum.uni-muenchen.de/Poliklinik-fuer-Zahnaerztliche-Prothetik



Prof. Dr. Daniel Edelhoff
Poliklinik für Zahnärztliche Prothetik der LMU München
Goethestraße 70, 80336 München
Tel.: +49 89 5160-9511
daniel.edelhoff@med.uni-muenchen.de

ANZEIGE

faszination laser

Jetzt anfordern!

20. JAHRESTAGUNG DER DGL e.V.
LASER START UP 2011

28./29. Oktober 2011
in Düsseldorf, Hotel Hilton Düsseldorf

SCAN MICH

Programm

Programmheft als E-Paper
www.startup-laser.de
www.jahrestagung-dgl.de

Faxantwort//+49 341 48474-390

Bitte senden Sie mir das Programm zur/zum

20. JAHRESTAGUNG DER DGL e.V.

LASER START UP 2011

28./29. Oktober 2011 zu.

NAME/VORNAME

PRÄVISTEMPEL

E-MAIL-ADRESSE

DAT 10/11