

Artikelserie mit Dental Campus-Fallbeispielen

DC Dental Campus

Der hier gezeigte Fall ist der erste in einer Artikelserie, in denen wir Ihnen einige Fälle und die Struktur der neuen E-Learning-Plattform Dental Campus vorstellen. Dental Campus unterscheidet sich von anderen Online-Angeboten durch den strukturierten und innovativen Aufbau, den hohen praktischen Bezug und die große Interaktivität.

In systemunabhängigen Online-Vorträgen erwerben Sie aktuelles, umfassendes Fachwissen. Bei jedem Vortrag finden Sie die dazu passenden implantatspezifischen Produktinformationen, sodass

Sie Ihr neues Wissen sofort in konkretes Behandlungs-Know-how umsetzen können. In zahlreichen Fallbeispielen können Sie das klinische Vorgehen bei verschiedenen Therapien Schritt für Schritt nachvollziehen und in Foren mit Ihren Kollegen diskutieren.

Verantwortlich für Qualität und Inhalt der Plattform ist das Implant Campus Board, dem international anerkannte Experten angehören. Weitere Informationen und Fälle finden Sie unter: www.dental-campus.com

Sanierung einer unästhetischen Rekonstruktion

Im vorliegenden ersten Teil unserer Dental Campus-Artikelserie stellt Dr. Birgit Wenz, Luzern, Schweiz, einen klinischen Fall einer erwachsenen Patientin vor.

Kennen Sie das? Sie haben bei einer Fortbildung einen sehr guten Vortrag gehört, können Ihr neues Wissen aber am Montag in der Ordination nicht am Patienten umsetzen, weil Ihnen konkrete praktische Informationen fehlen.

Dental Campus schließt diese Lücke. Die neue E-Learning-Plattform in der Implantologie ist praxisorientiert strukturiert und enthält alle wichtigen Informationen zu Theorie, Technologie sowie zu den verwendeten Produkten in

einem Medium. Die Lerninhalte können individuell zusammengestellt werden.

Die Kernbereiche von Dental Campus sind – neben den Online-Vorträgen von weltweit bekannten Referenten – die vielen klinischen

Fallbeispiele. Die Falldarstellung simuliert die Situation auf dem Schreibtisch des Behandlers.

Alle Fälle sind gleichartig strukturiert: Vom Ausgangsbefund über Diagnose, Prognose und Planung bis zu Therapie

und Abschlussuntersuchung findet der Nutzer detaillierte Informationen, wie der nachfolgende Beispielfall ausschnittsweise zeigt. Der komplette Fall ist als Demo-Fall auf Dental Campus gratis zugänglich.

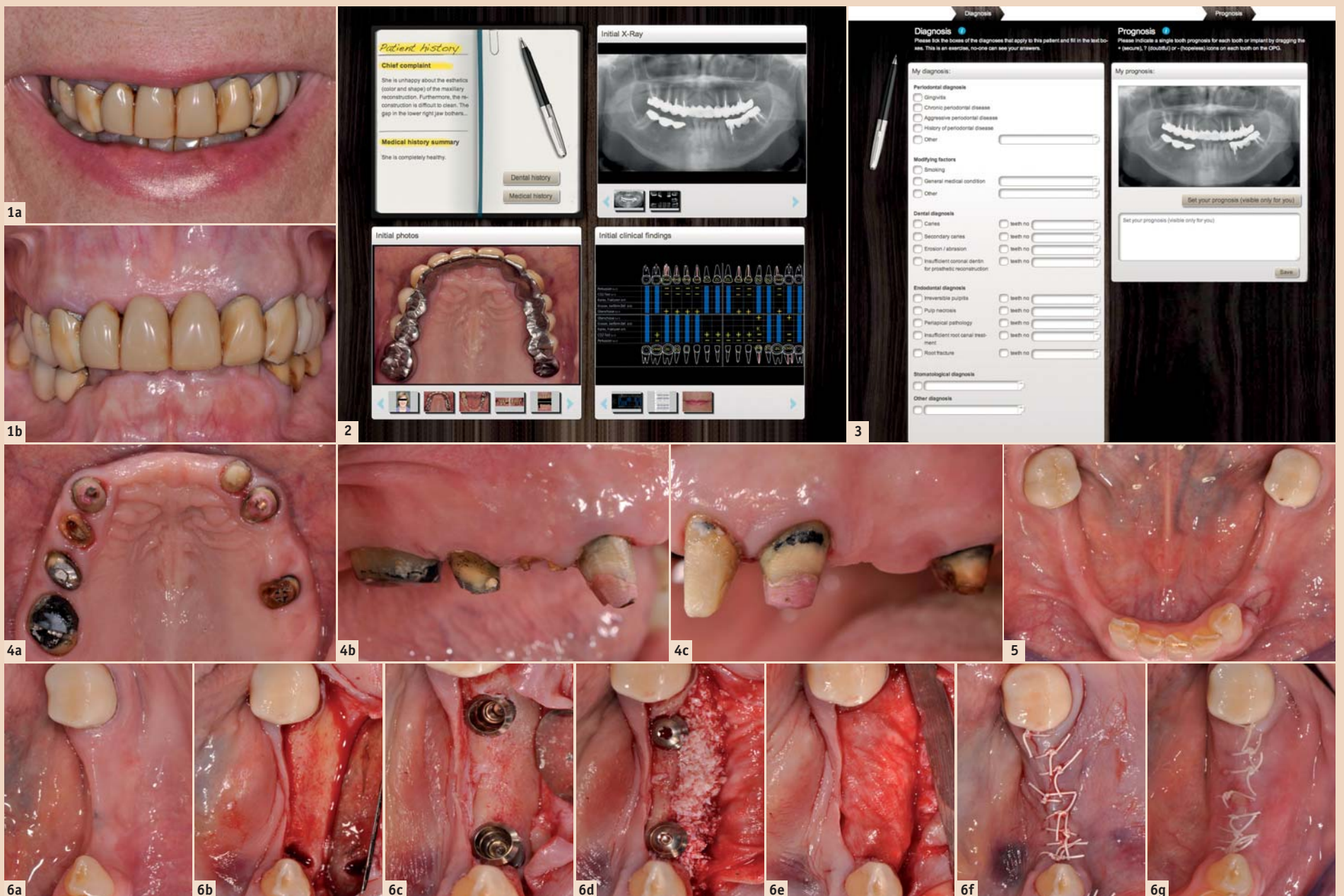


Abb. 1a–b: Fotostatus der Befundaufnahme. – Abb. 2: Bildschirmfoto des Anfangsbefundes auf Dental Campus. Neben den klinischen Bildern findet der Nutzer röntgenologische und klinische Befunde sowie weitere relevante Informationen zu der Patientin. Die Darstellung simuliert den Schreibtisch des Behandlers. – Abb. 3: Nutzer können ihre eigene Diagnose und Zahnprognose am Bildschirm stellen und anschließend mit der des Behandlers vergleichen. – Abb. 4a–c: Klinische Situation nach Demontage der Brücke. – Abb. 5: Situation nach Extraktion eines Pfeilerzahnes im Unterkiefer links. – Abb. 6a–m: Klinische Situation bei Implantatinsertion und Knochenaugmentation sowie röntgenologische Kontrolle.

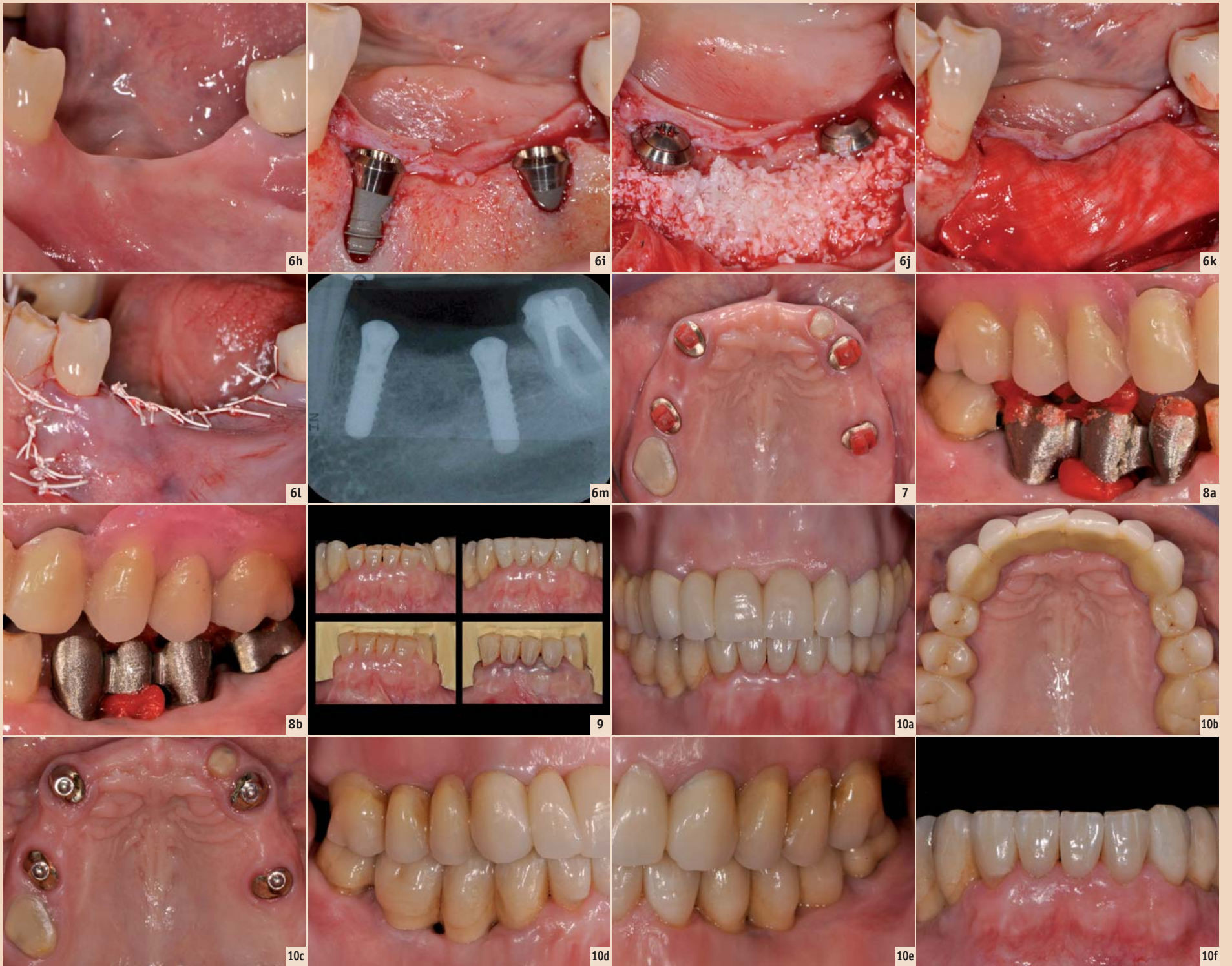


Abb. 7: Oberkiefer: Versorgung von vier Wurzeln mit Wurzelstiftkappen. – Abb. 8a–b: Gerüst-Einprobe mit Bisskontrolle. – Abb. 9: Präparation von Veneers zur Bisserrhöhung. – Abb. 10a–f: Schlussbefund.

Wir wünschen Ihnen nun viel Spaß beim Planen und Therapieren dieses Falles.

Befundaufnahme

Eine 70-jährige Patientin wurde für eine prothetische Sanierung überwiesen. Sie war mit der ästhetischen Erscheinung der alten Brücke im Oberkiefer unzufrieden (Abb. 1a–b). Vor allem störten sie die gelbliche Farbe sowie die großen Formen der Kronen. Zudem musste im Unterkiefer rechts ein Zahn wegen einer Wurzelfraktur extrahiert werden. Neben einer chronischen Parodontitis waren bei dieser Patientin u. a. Abrasionschäden und endodontische Probleme feststellbar. Die Patientin war gesund und Nichtraucherin. Bei der Befundaufnahme wurden klinische und röntgenologische Aufnahmen sowie weitere klinisch relevante Informationen aufgenommen (Abb. 2).

Interaktiv eigene Diagnosen stellen

Die detaillierten Befunde dieses Falles sowie die verschiedenen Therapieoptionen finden Sie online auf Dental Campus. Hier können Sie auch – wie bei allen anderen Fällen – mit einfachen „Klicks“

anhand der Befunde selber eine Diagnose stellen, für jeden Zahn eine Prognose definieren und mithilfe eines digitalen Zahnschemas den Fall planen (Abb. 3). Testen Sie diese Funktion. Vergleichen Sie Ihre Einschätzung mit der des Behandlers und diskutieren Sie im Forum.

Therapie

1. Vorbehandlung

Nach Demontage der Brücke im Oberkiefer zeigte sich, dass eigentlich genügend Restzahnsubstanz vorhanden wäre, um der Patientin erneut eine fixe Versorgung zu ermöglichen (Abb. 4a–c).

Mit dem Einsatz von Implantaten könnte zusätzlich eine Segmentierung erreicht werden, um kleinere rekonstruktive Einheiten einzugliedern. Der finanzielle Mehraufwand für eine fixe Rekonstruktion auf Zähnen und Implantaten war für die Patientin allerdings nicht tragbar. Deshalb wurde eine abnehmbare Rekonstruktion geplant. Im Unterkiefer links musste ein Pfeilerzahn extrahiert werden (Abb. 5). Zur Versorgung der langspännigen Lücken im Unterkiefer wurden links und rechts implantatgetragene Brücken geplant.

2. Chirurgische Phase

Im Unterkiefer wurden im 3. und 4. Quadranten je zwei Implantate gesetzt (Abb. 6a–m). Die periimplantären Knochendehiszenzen wurden mithilfe von Knochenersatzmaterial und einer Kollagenmembran augmentiert.

Bei der Wiedereröffnung der Implantate wurde gleichzeitig das fehlende Weichgewebe mit einem freien Schleimhauttransplantat aus dem Gaumen ergänzt. Das damit erhaltene Weichgewebenvolumen konnte danach mit Provisorien konditioniert werden, um den Zwischengliedbereich optimal auszuformen.

3. Prothetische Versorgung

Nach kurzer Zeit konnten die Implantate im Unterkiefer mit provisorischen Brücken versorgt werden. Im Oberkiefer wurden die Zähne gekürzt und das definitive Set-up erstellt. Anschließend wurden vier Zähne mit Wurzelstiftkappen versorgt (Abb. 7).

Die Gerüst-Einprobe im Unterkiefer fand zusammen mit der Gerüst-Einprobe im Oberkiefer statt, wobei das definitive Set-up im Oberkiefer auf das Gerüst übertragen wurde (Abb. 8a–b).

So konnte vor der definitiven Verblendung der Brücken und der definitiven Übertragung des Set-ups nochmals der Biss kontrolliert werden. Danach wurden die zahn-technischen Arbeiten im Ober- und Unterkiefer fertiggestellt. Nach deren Abgabe mussten zuletzt die Unterkieferzähne verlängert werden, da eine Bisserrhöhung durchgeführt wurde. Die Zähne wurden entsprechend für Veneers präpariert (Abb. 9).

Beim Schlussbefund präsentierte sich eine in funktioneller und ästhetischer Hinsicht sehr ansprechende Rekonstruktion, mit der die Patientin ausgesprochen zufrieden war (Abb. 10a–f).

Diskutieren Sie mit

Der hier beschriebene Fall zeigt exemplarisch die Falldokumentation auf Dental Campus und ist als Demo-Fall gratis zugänglich (www.dental-campus.com/DTCase1). Umfangreiche Hintergrundinformationen sowie die detaillierte Darstellung der einzelnen Behandlungsschritte ermöglichen Ihnen, die Therapieplanung und -umsetzung nachzuvollziehen und so einen hohen praktischen Nutzen für Ihre eigene Ordination zu erzielen.

Sind Sie mit der Falleinschätzung und der Therapie bei dem hier vorgestellten Fall einverstanden? Registrieren Sie sich als Nutzer und erstellen Sie Ihre eigene Fallplanung. Vergleichen Sie diese mit der Ihrer Zahnarztkollegen und diskutieren Sie darüber. [DI](#)

Behandelnder Zahnarzt: Dr. Sven Mühlemann
Zahntechniker: Andreas Graf



Dr. Birgit Wenz
Scientific Journalist

Dental Campus
Englischviertelstr. 32
8032 Zürich
Schweiz
Tel.: +41 44 5156010
Fax: +41 44 5156011
info@dental-campus.com
www.dental-campus.com