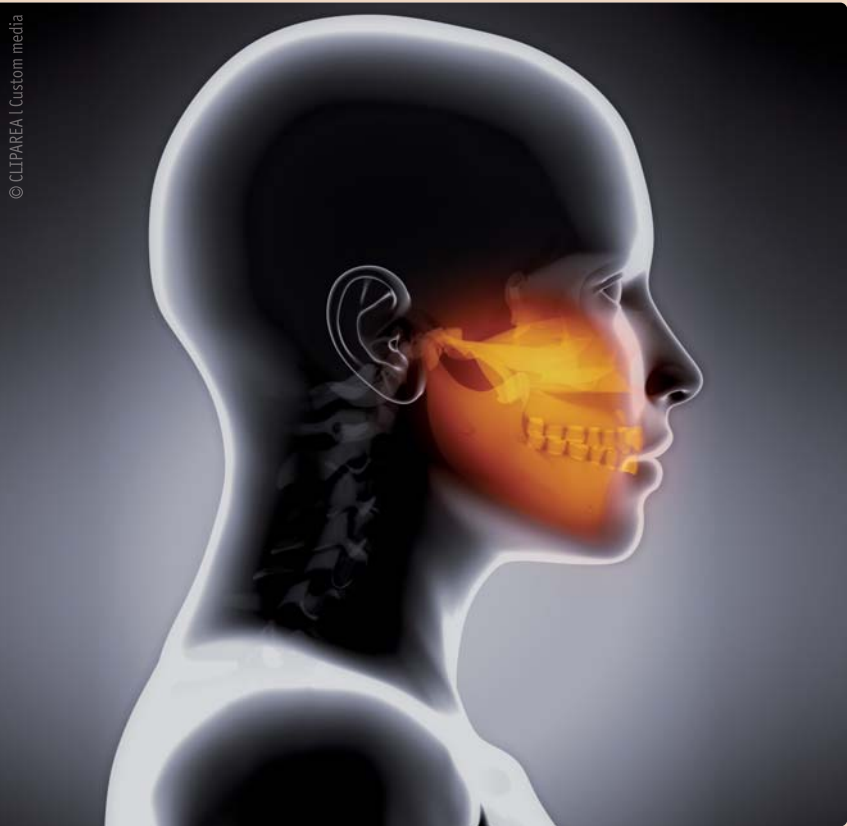

Platzmanagement und skelettale Verankerung in der Kieferorthopädie

Extraktion versus Nicht-Extraktionstherapie: Weichteilästhetik und Langzeitstabilität spielen dabei eine wichtige Rolle. Von Prof. Dr. Carlalberta Verna, Basel, Schweiz.



Das Platzmanagement gehört zu den häufigsten und entscheidenden Aufgaben des Kieferorthopäden. Eine Zahnbreiten-Zahnbogenlängen-Diskrepanz wird typischerweise in Millimetern angegeben und eingeteilt in Platz, minimaler (kleiner als 4 mm), moderater (von 4 bis 6 mm) oder ausgeprägter Engstand (über 6 mm).

Um den Platzmangel aufzulösen, kommen im Allgemeinen folgende Maßnahmen infrage: Extraktionstherapie, die sagittale/transversale Expansion, das Reduzieren von Zahnhartsubstanz (proximales Stripping).

In der Entscheidungsfindung Extraktion versus Nicht-Extraktionstherapie spielen die Weichteilästhetik und die Langzeitstabilität eine wichtige Rolle. Dabei wurde in der Vergan-

genheit eine Nicht-Extraktions-Therapie bei Diskrepanzen der Zahnbreiten zu ihrer knöchernen Basis weitestgehend kritisiert. Es wurde bemängelt, dass eine Non-Ex-Therapie die Langzeitstabilität des erreichten Behandlungsergebnisses gefährdet. Jedoch wurde diese Theorie widerlegt. Denn es ist nachgewiesen, dass die Stabilität auch durch andere Variablen beeinflusst wird, wie z.B. durch eine ausgeglichene muskuläre Funktion.

Fehlende evidenzbasierte Studien, die eine Notwendigkeit der Extraktion für ein langfristig stabiles Behandlungsergebnis aufzeigen, sowie das Patientenbedürfnis sind Gründe für den dramatischen Rückgang von Extraktionsfällen in den letzten Dekaden.

Offensichtlich erscheint eine Behandlung aus Sicht der Patienten attraktiver, wenn Extraktionen vermieden werden können. Dies mag auch aus kieferorthopädischer Sicht wahr sein, weil Extraktionsfälle bekannt sind für eine längere aktive Behandlungsdauer und oftmals eine große Herausforderung darstellen. Dies beeinflusst den Kieferorthopäden in seiner Entscheidung, zu extrahieren oder nicht.

Obwohl das Behandlungsergebnis zwischen Extraktions- und Nicht-Extraktions-Therapie gemäß Literatur unbedeutend differiert, ist das Ausmaß der Weichteilreaktion höchst variabel und interindividuell unvorhersehbar, laut einiger Autoren meist das Ergebnis einer ungenügenden Diagnose und Behandlungsplanung.

Als generelle Regel sollten in einem umfassenden Behandlungsplan folgende Faktoren evaluiert werden: Alter, Geschlecht, Gesichtsmorphologie (Nase, Kinn, Lippen, Weichteilgewebe), Zahnfleisch-Biotyp, Wachstumsmuster, Lachästhetik, Zahnbogenform, skelettale Diskrepanzen, Dentition (Inklinationen, Rotationen, Kippungen, Leeway-Space, Speekurve, etc....).

Das **Alter** des Patienten muss berücksichtigt werden, da das späte mandibuläre Wachstum zu einer Reduktion eines vergrößerten Overjets beitragen kann, sodass eine Zahnentfernung unnötig ist. Zudem sollten bei erwachsenen Patienten, bei denen der Weichteiltonus der Oberlippe eher nachlässt, jegliche profilabflachende Maßnahmen unterlassen werden, da diese die Gesichtsästhetik älter erscheinen lassen.

Dementsprechend verhält es sich mit dem **Geschlecht**. Beim weiblichen Geschlecht tendiert die Oberlippe mit der Zeit zu einer schnelleren Verlängerung als beim männlichen Geschlecht, und eine mehr ausgeprägte Lippe wird

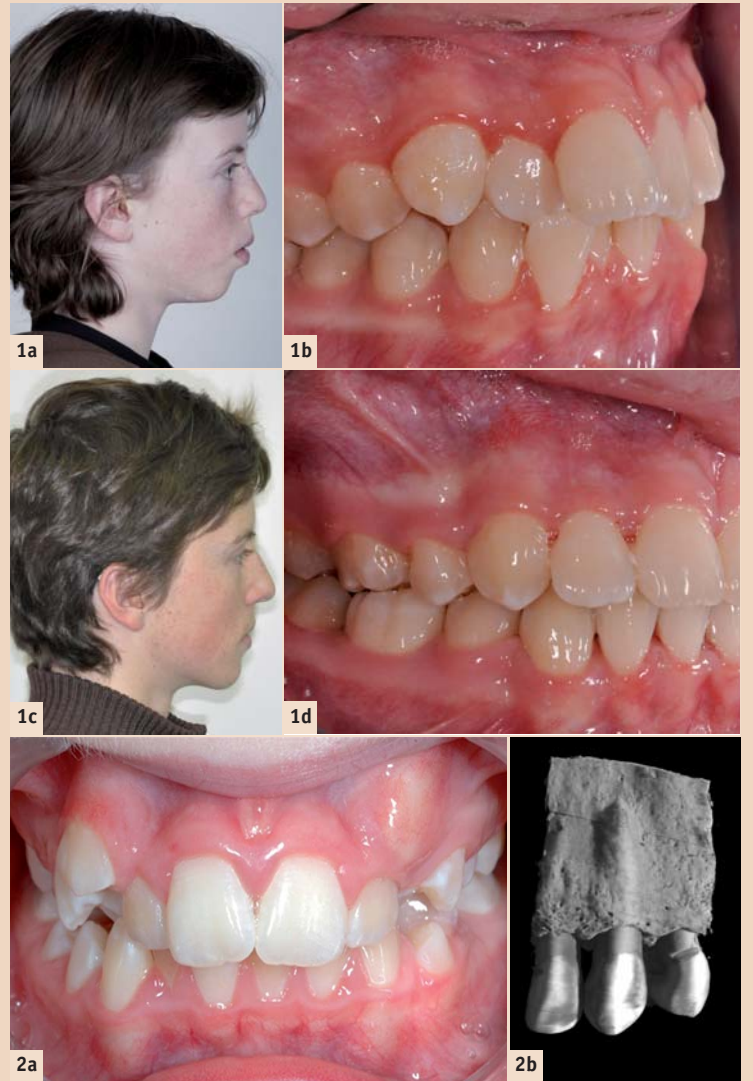


Abb. 1a–d: Ein exzessives bialveolär-protrudiertes Profil profitiert von einer Retraction der oberen und unteren Frontzähne. – Abb. 2 a und b: Ein dünner Gingiva-Biotyp ermöglicht kleine Expansionsmaßnahmen und kann das Risiko einer Rezession oder Fenestration erhöhen.

heutzutage als attraktiver empfunden. Eine exzessive Retraction lässt die Nase ausgeprägter und die Lippen schmaler erscheinen.

Die Wirkung einer Extraktionstherapie auf das **Weichgewebe** wird kontrovers diskutiert.

Extraktionstherapien würden unvorteilhafte Veränderungen im Profil und der Lach-Ästhetik infolge Verengung der Zahnbögen und dunkler bukkaler Korridore verursachen.

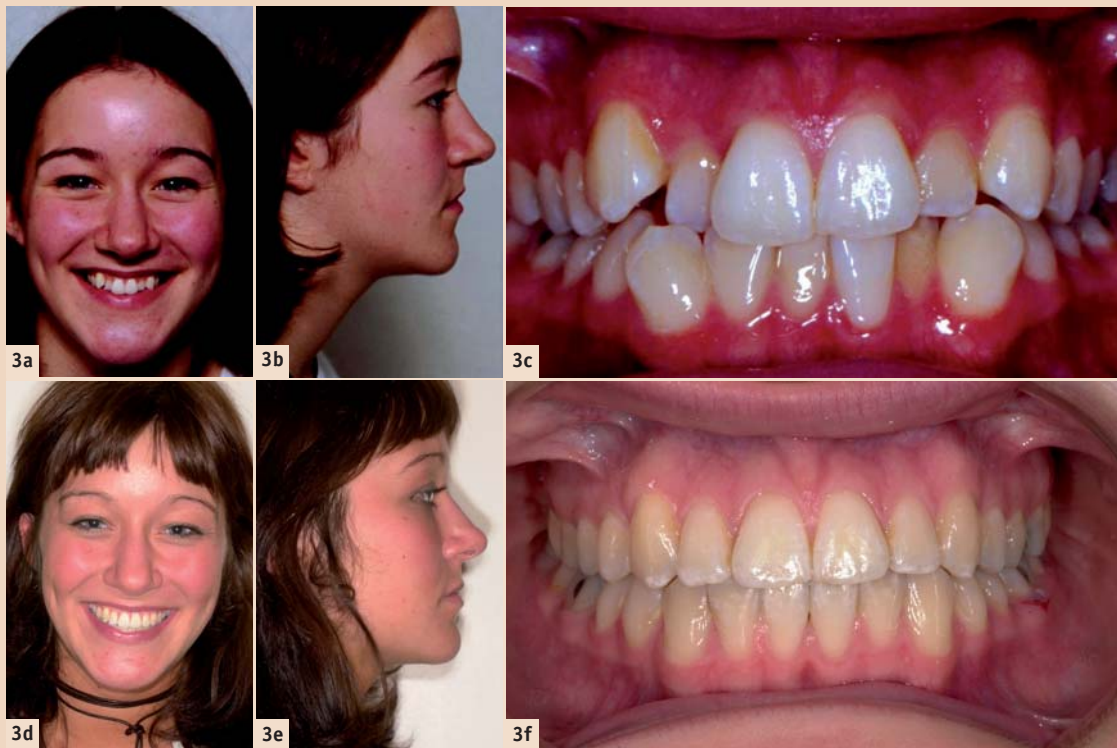

Abb. 3a–f: Ein abgeflachtes Profil zieht eher aus der Zahnexpansion zur Unterstützung der Oberlippen Nutzen. Die Expansion eliminiert die unästhetischen dunklen Korridore.

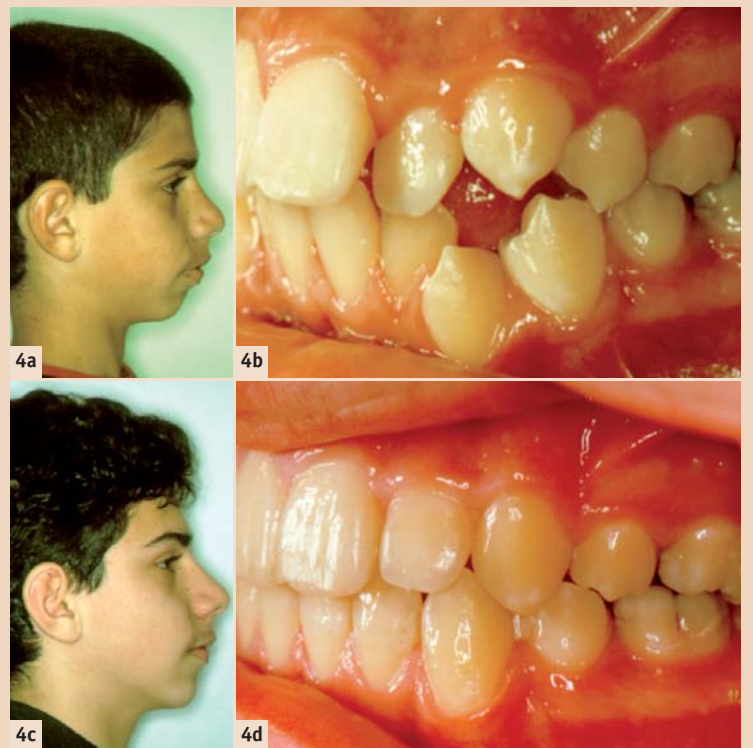



Abb. 4a–d: Extraktionen in einem retrognathen Profil lösen den Zahnengstand, aber nicht die skelettalen Anomalien.

SDS SWISS DENTAL SOLUTIONS

Das reversibel verschraubte
zweiteilige Zirkonoxid-Implantat

SDS 2.0



* Implantat incl. Heilschraube

Infos zu 1 – 10 unter
<http://www.swissdentalsolutions.com/zweiteilig.html>



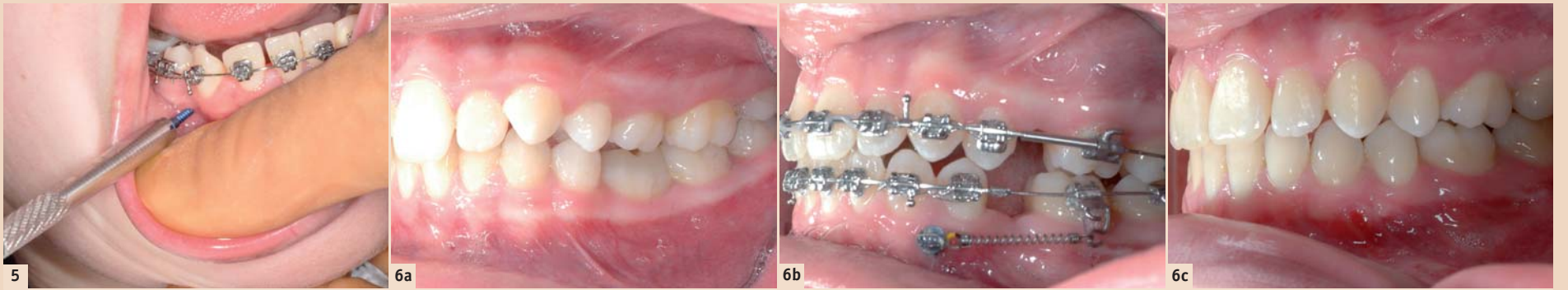


Abb. 5: Die Positionierung der Mini-Schraube für die ossäre Verankerung findet unter Lokalanästhesie auf dem Behandlungsstuhl statt. – Abb. 6a–c: Die ossäre Verankerung ermöglicht den Lückenschluss von Aplasien, indem die Molaren mesialisiert werden, ohne den Overjet zu beeinträchtigen.

Aus ästhetischer Sicht wird seit den späten 1960er-Jahren bis heute ein Paradigmenwechsel in der Kieferorthopädie beobachtet. Damals glaubten die Kieferorthopäden, dass die Hartgewebe die einzigen Parameter wären, die bei der Planung einer kieferorthopädischen Zahn- bewegung berücksichtigt werden sollten. Heutzutage sind nicht nur

mit einem schönen harmonischen Gesicht wird jedoch eine Nicht-Extraktions-Therapie bevorzugt. Dies ist nur richtig, wenn der **Biotyp** des Patienten eine Zahn- bewegung in der Alveole ermöglicht, ohne eine Verletzung des Gewebes hervorzurufen.

Ein dünner Gingiva-Biotyp ermöglicht kleine Expansionsmaßnahmen (Abb. 2 a und b). Dieses Bild

Wurzeln folgt; infolgedessen können anatomische Gegebenheiten entstehen, die zu Fenestrations führen.¹ In Zukunft kann man vermuten, dass die dreidimensionalen bildgebenden Verfahren noch zuverlässiger werden und dadurch eine Identifikation der spezifischen Biotypen zulassen. Dies bestätigt einmal mehr die Notwendigkeit der dreidimensionalen Kontrolle

tion zur Auflösung des Zahn- standes (Abb. 5 und 6 a–c).

In Fällen von **skelettalen Diskrepanzen** ist die Entscheidung zwischen Extraktion oder Nicht-Extraktion besonders schwierig. Ein abgeflachtes Profil wird eher aus der Zahnexpansion zur Unterstützung der Oberlippe Nutzen ziehen als durch eine Zahnextraktion, um die Platzdiskrepanz zu beseitigen

fordernde und reizvolle Aufgabe für den Kieferorthopäden dar, dessen Kenntnisse genutzt werden, um die okklusale Relation zu verbessern, indem die natürliche Unterstützung durch die Zähne und die ästhetische Harmonie des Profils berücksichtigt wird. Während in der Vergangenheit die Wahl der Therapie durch biomechanische Faktoren beeinflusst wurde, hat heutzutage

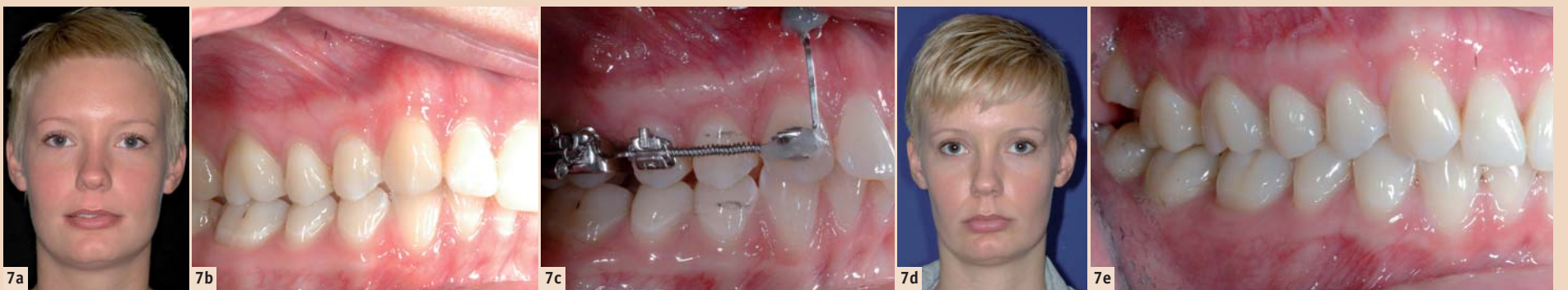


Abb. 7a–e: Die temporäre ossäre Verankerungsmethode vereinfacht die Non-Extraktionschancen durch das Ermöglichen einer Distalisation in symmetrischen wie auch in asymmetrischen Fällen.

die Hart-, sondern auch die Weichgewebe Schlüsselfaktoren, um eine Entscheidung für eine Extraktion oder Nicht-Extraktionstherapie zu treffen. Unterdessen haben die Kieferorthopäden realisiert, dass das breite Publikum eher volle und prominente Lippen bevorzugt als früher. Deswegen berücksichtigt der Kieferorthopäde, der entscheiden muss, ob Zähne extrahiert werden oder nicht, üblicherweise sowohl die Gesichtswichteilästhetik als auch die Funktion. Ein exzessives bialveolär-protrudiertes Profil wird zwar von einer Retraction der oberen und unteren Frontzähne profitieren (Abb. 1 a–d), andererseits führt Platzgewinn durch transversale Expansion in einem länglichen Gesicht mit schmalen Wangen zu einer unausgeglichenen Gesichtsästhetik.

Fälle mit einem ausgeprägten Platzmangel benötigen normalerweise Extraktionen, bei Grenzfällen

veranschaulicht die unterschiedliche Knochendicke, die den Knochen um den einzelnen Zahn charakterisiert. Es ist offensichtlich, dass je nach Bewegungsrichtung bestimmte Bewegungen kontraindiziert sein können oder nur dann zulässig sind, wenn eine kontrollierte dreidimensionale Wurzelbewegung sichergestellt werden kann.

Die zunehmende Verbesserung der Bildqualität und eine reduzierte Strahlendosis der dentalen Volumetomografie (CBCT) machen eingehende Studien über den Alveolar-knochen besser durchführbar als früher. CBCT ist bereits als nützliches Werkzeug in der Forschung verwendet worden, um die Knochenmenge rund um Zähne nach sagittaler und transversaler Expansion zu analysieren. Diese Art von Studien haben gezeigt, dass Knochen während einer kieferorthopädischen Zahn- bewegung nicht immer den

der Wurzeln hinsichtlich des umgebenden Gewebes.

Die nicht-extrahierende Therapie, z.B. die transversale und sagittale Expansion, tendiert zur Entstehung einer posteriorer Rotation des Unterkiefers, woraus eine vergrößerte vertikale Dimension die Folge ist. Letzteres ist kontraindiziert bei Patienten, in deren **Wachstumsmuster** bereits eine posteriore Rotation vorgegeben ist (Abb. 1 a–d).

Einer der häufigsten Gründe für die Überweisung eines Patienten ist die **Lachästhetik**. Es impliziert nicht immer nur die Nivellierung und gerade Zähne, sondern auch die Lokalisation des Lächelns in der gesamten Gesichtsharmonie.

Mit der Lachästhetik hängt die **Zahnbogenform** zusammen. Ein enger Zahnbogen verursacht ausgeprägte schwarze Korridore, wodurch Mechanismen zur Extraktion folglich geeigneter erscheinen als eine Extrak-

(Abb. 3 a–f). Dies gilt auch bei einer Zahnextraktion im retrognathen Gesichtstyp (Abb. 4 a–d).

Die Position der **Dentition** im Zahnbogen muss bei der Platzanalyse berücksichtigt werden. Wenn bei einem Grenzfälle eine tiefe Spee- Kurve reduziert werden soll, wird die Entscheidung eher in Richtung Extraktion gehen, da die Nivellierung der Speeschen Kurve bekannterweise Platz benötigt. Die Qualität der Zähne ist ebenfalls ein wichtiger Faktor bei Grenzfällen, da es wenig Sinn hat, Zähne im Mund zu erhalten, wenn deren Prognosen ungünstig sind.

Durch die Einführung der intraoralen ossären Verankerung, das sogenannte Temporary Anchorage Device (TAD), wurde die Auswahl möglicher Behandlungen erweitert, besonders für den Fall einer asymmetrischen Korrektur. Die Benützung der temporären ossären Verankerungsmethode hat das Prozedere des Platzmanagements vereinfacht, sowohl für den Kieferorthopäden als auch für die Patienten (Abb. 5). Da eine maximale Verankerung erreicht werden kann, ist ein Lückenschluss möglich, ohne das Profil zu beeinflussen, wie in Fällen eines ausgeprägten Zahnengstandes in einem harmonischen Profil oder bei Lückenschluss aufgrund fehlender Zähne (Abb. 6 a–c). Wie auch bei einer Zahnextraktion vereinfacht die temporäre ossäre Verankerungsmethode die Non-Extraktionschancen durch das Ermöglichen einer Distalisation in symmetrischen wie auch in asymmetrischen Fällen (Abb. 7 a–e), ohne die Benützung extraoraler Apparaturen.

die Einführung der skelettalen Verankerung diesen Teil der Behandlung überflüssig gemacht.

Die skelettale Verankerung muss in Fällen eingesetzt werden, in denen eine konventionelle Verankerung keine zufriedenstellenden Ergebnisse garantiert, wie z. B. beim asymmetrischen Lückenschluss, Typ C-Verankerung oder der Molarendistalisation. ^[1]

Referenzen

- Cattaneo PM, Treccani M, Carlsson K, Thorgeirsson T, Myrda A, Cevindanes LH, Melsen B: Transversal maxillary dento-alveolar changes in patients treated with active and passive self-ligating brackets: a randomized clinical trial using CBCT-scans and digital models. Orthod Craniofac Res. 2011 Nov; 14(4):222–33.
- Melsen B, Verna C, Luzi C. Mini-Implants and their clinical application: The Aarhus Experience – vol 30. Edizioni Martina – 2013 Bologna ISBN 978-88-7572-116-9.

ANZEIGE

» Informieren, bestellen und kaufen.

Das Direct Sales & Information Tool



Erfahren Sie jetzt mehr!




Direct Sales & Information Tool
Einfach Informationen anfordern, Termine vereinbaren, Produkte bestellen oder Firmenprofile besuchen.

www.zwp-online.at

FINDEN STATT SUCHEN.

ZWP online

Mit einem Klick auf Fachartikel, Newsartikel, E-Paper oder Produktinformationen erreichen Sie schnell und einfach das Direct Sales & Information Tool auf ZWP online.

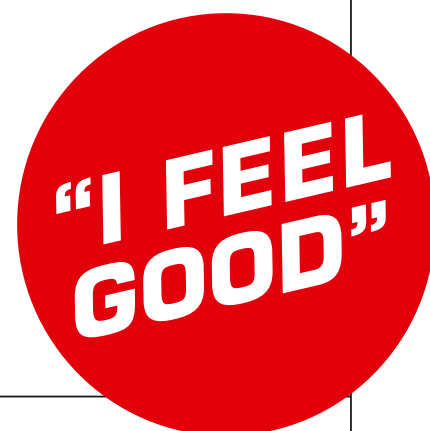

Prof. Dr. Carlalberta Verna
Klinikvorsteherin der
Klinik für Kieferorthopädie und
Kinderzahnmedizin
Hebelstr. 3
4056 Basel, Schweiz
Tel.: +41 61 2672641
Fax: +41 61 2672657
kfo-kzm@unibas.ch

Zusammenfassung

Die Wahl zur Extraktion oder Nicht-Extraktion stellt eine heraus-

ORIGINAL AIR-FLOW[®] PULVER SUB- UND SUPRAGINGIVAL → DAS PLUS IN PROPHYLAXE



EMS-SWISSQUALITY.COM

AIR-FLOW[®] ist eine Marke von EMS Electro Medical Systems SA, Schweiz