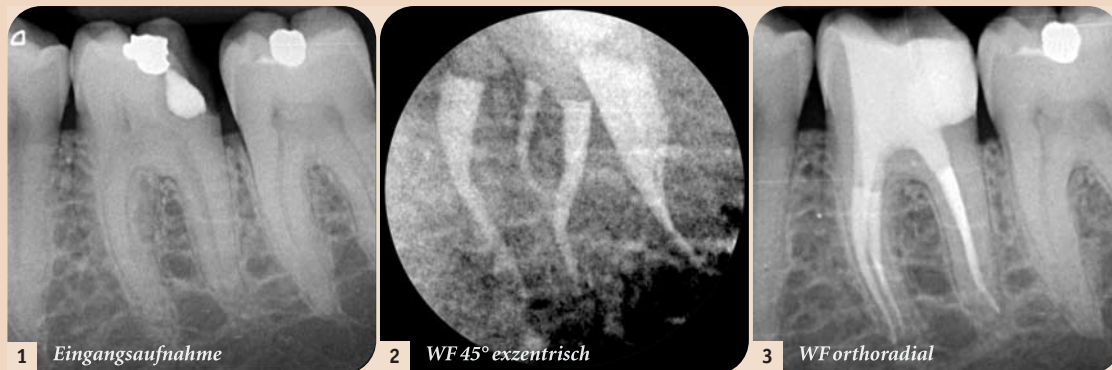


# Postoperative Beschwerden im Rahmen der Pulpistherapie

Über Ursachen und ein sinnvolles Schmerzmanagement bei der Wurzelkanalbehandlung sowie die Gründe für eine Überweisung an den Spezialisten sprach *Dental Tribune* mit Dr. med. dent. Tomas Lang, Essen, Deutschland.



Dr. med. dent. Tomas Lang

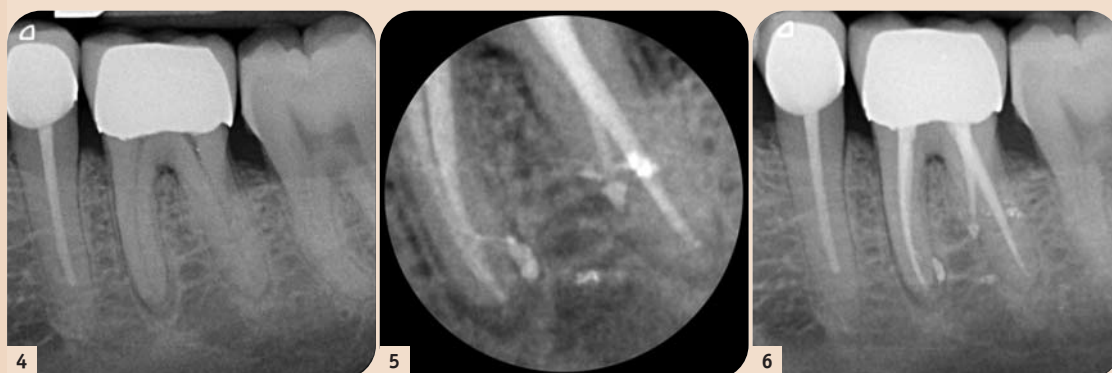


1 Eingangsaufnahme

2 WF 45° exzentrisch

3 WF orthoradial

Abb. 1–3: Die Abbildungen zeigen einen typischen Zahn mit einem komplexen Kanalsystem. Hier hat der Überweiser sich aufgrund des nicht durchgängig sichtbaren mesialen Kanalsystems zur Überweisung entschieden. Eine gute Entscheidung, da sich intraoperativ ein mittleres mesiales Kanalsystem gezeigt hat.



4

5

6

Abb. 4–6: Die Abbildungen zeigen, wie schwierig es anhand von Röntgenaufnahmen ist, komplizierte Fälle zu detektieren. Auf der ersten Aufnahme (Abb. 4) sind der mesiale und der distale Kanal gut sichtbar. Die apikale Parodontitis imponiert im mesialen Kanalsystem und ist diskret im distalen Kanalsystem sichtbar. Hier hat der Überweiser sich nach der dritten Behandlungssitzung ohne Erfolg auf eine Besserung der Beschwerden mit konventioneller Wurzelkanalbehandlung zur Überweisung entschieden. Intraoperativ zeigte sich eine Radix entomolaris mit einem Kanaleingang weit lingual neben dem distalen Kanaleingang. Der Patient ist nach der ersten Sitzung beschwerdefrei geworden.

In drei aufeinander aufbauenden Modulen – Basiskurs, Fortgeschrittenkurs und Masterclass – der Kursreihe Endodontie bildet Dr. Lang Zahnärzte aus. Bei diesen Fortbildungen tauchen sehr häufig Fragen in Bezug auf postoperative Beschwerden und das Schmerzmanagement bei der Wurzelkanalbehandlung auf. Einige der häufigsten Fragen haben wir hier zusammengetragen.

## Dental Tribune: Wie lässt sich der Zustand der akuten Pulpitis im Rahmen der Notfallendodontie zeiteffektiv behandeln?

**Dr. Tomas Lang:** Bei der Behandlung der akuten totalen Pulpitis ist es entgegen häufigen Meinungen nicht nötig, die Wurzelkanäle zu instrumentieren, um den Patienten beschwerdefrei zu bekommen. Wir wissen, dass in dieser Krankheitsphase der Infekt vor allem die Kronenpulpa betrifft. Wird diese entfernt, ohne dass die Wurzelkanäle instrumen-

tiert werden, dann ist der Patient mit hoher Sicherheit schmerzfrei. Und dies unabhängig von dem eingelegten Medikament. Es reicht sogar lediglich die Einlage eines Schaumstoffpellets. Die Schmerzfähigkeit kommt hier insbesondere durch die Druckentlastung zustande. Die höchste Rate an postoperativen Beschwerden im Rahmen der Pulpistherapie beobachten wir bei unvollständig instrumentierten Kanälen.

## Was sind die häufigsten Gründe für postoperative Beschwerden im Rahmen der endodontischen Therapie?

Neben dem Verschleppen der Infektion aus dem Wurzelkanal in die periapikale Region sind die häufigsten Gründe ein nicht auf der vollen Länge aufbereiteter Wurzelkanal.

Damit der Patient schnell Beschwerdefreiheit erlangen kann, sollte der Kanal patent, d.h. bis zum Terminus gängig sein, damit sich

Exsudat in den Wurzelkanal drainieren kann. Hier ist es ausreichend, dass die Gängigkeit mit einem ISO 10er oder 15er Handinstrument vorliegt.

## Was könnten weitere Ursachen für postoperative Beschwerden sein?

Ein weiterer häufiger Grund ist, dass die medikamentöse Einlage überpresst wird. Kalziumhydroxid führt in Kontakt mit dem periapikalen Gewebe oft zu starken Beschwerden, die einige Tage andauern

können. Aber auch übersehene oder nicht vollständig instrumentierte Wurzelkanäle können die Erklärung für postoperative oder persistierende Beschwerden sein.

## Wann sollten Zahnärzte Patienten lieber zum Spezialisten überweisen?

Hier sind vor allen Dingen anatomische Besonderheiten ein sinnvoller Überweisungsgrund. Ist der Wurzelkanal im Röntgenbild nicht sichtbar, dann ist von einem obli-

terierten Kanal auszugehen. Stärkere Wurzelkrümmungen können trotz NiTi-Einsatz für den Generalisten riskant in der Aufbereitung sein. Revision von vorhandenen Wurzelfüllungen ist ein weiterer Grund, der für eine Überweisung spricht.

Also immer dann, wenn der Patientenfall unwirtschaftlich für den Generalisten zu behandeln ist, entweder weil die Behandlungszeit unverhältnismäßig lang wird oder wenn das Behandlungsrisiko zu hoch ist, dann sollte der Überweisungsschein ausgefüllt werden.

## Wie kann der Allgemeinzahnarzt komplexe anatomische Situationen ohne besondere Hilfsmittel erkennen, um eine Überweisung zu veranlassen?

Generell ist Vorsicht geboten, wenn nach der ersten oder spätestens der zweiten Sitzung der Patient immer noch Beschwerden am behandelten Zahn hat. Hier ist dann i.d.R. davon auszugehen, dass es noch unbehandelte Wurzelkanäle oder Wurzelkanalabschnitte gibt!

Dabei ist es auch aus psychologischer Sicht wichtig, dass mit der Überweisung nicht zu lange gewartet wird.

Wir erleben in unserer Ordination immer wieder Patienten, die nach monatelanger endodontischer Therapie und persistierenden Beschwerden durch Selbstrecherche im Internet auf uns treffen. Wenn dann nach der ersten Sitzung der zusätzliche Wurzelkanal aufgefunden ist und der Patient schmerzfrei wird, dann ist das Vertrauensverhältnis zum Vorbehandler angeschlagen. Daher ist es besser, wenn man frühzeitig seine Patienten – wenn es Probleme gibt – überweist.

Herr Dr. Lang, wir danken Ihnen ganz herzlich für das Gespräch!



# Get ready!



## PROTAPER • NEXT™

Exzentrisch rotierendes Feilensystem



STERIL VERPACKT

**+**  
**WE  
KNOW  
ENDO.**

For better dentistry

**DENTSPLY**  
**MAILLEFER**

Weitere Informationen: [www.dentsply.eu](http://www.dentsply.eu) | [www.dentsplymaillefer.com](http://www.dentsplymaillefer.com)  
oder DENTSPLY Service-Line 00800-00735000 (gebührenfrei).