

Bessere Überkappungen in tiefen Läsionen

Erfolgsrate verdoppelt: Direkte Überkappung mit Syntac® und Prognose mit dem Pulpablutungsindex. Von Dr. med. dent. Walter Weilenmann, Wetzikon, Schweiz.

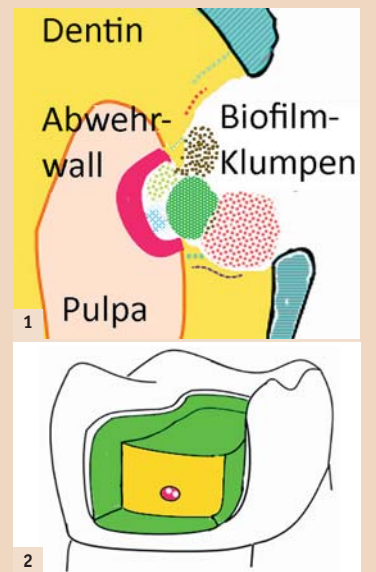
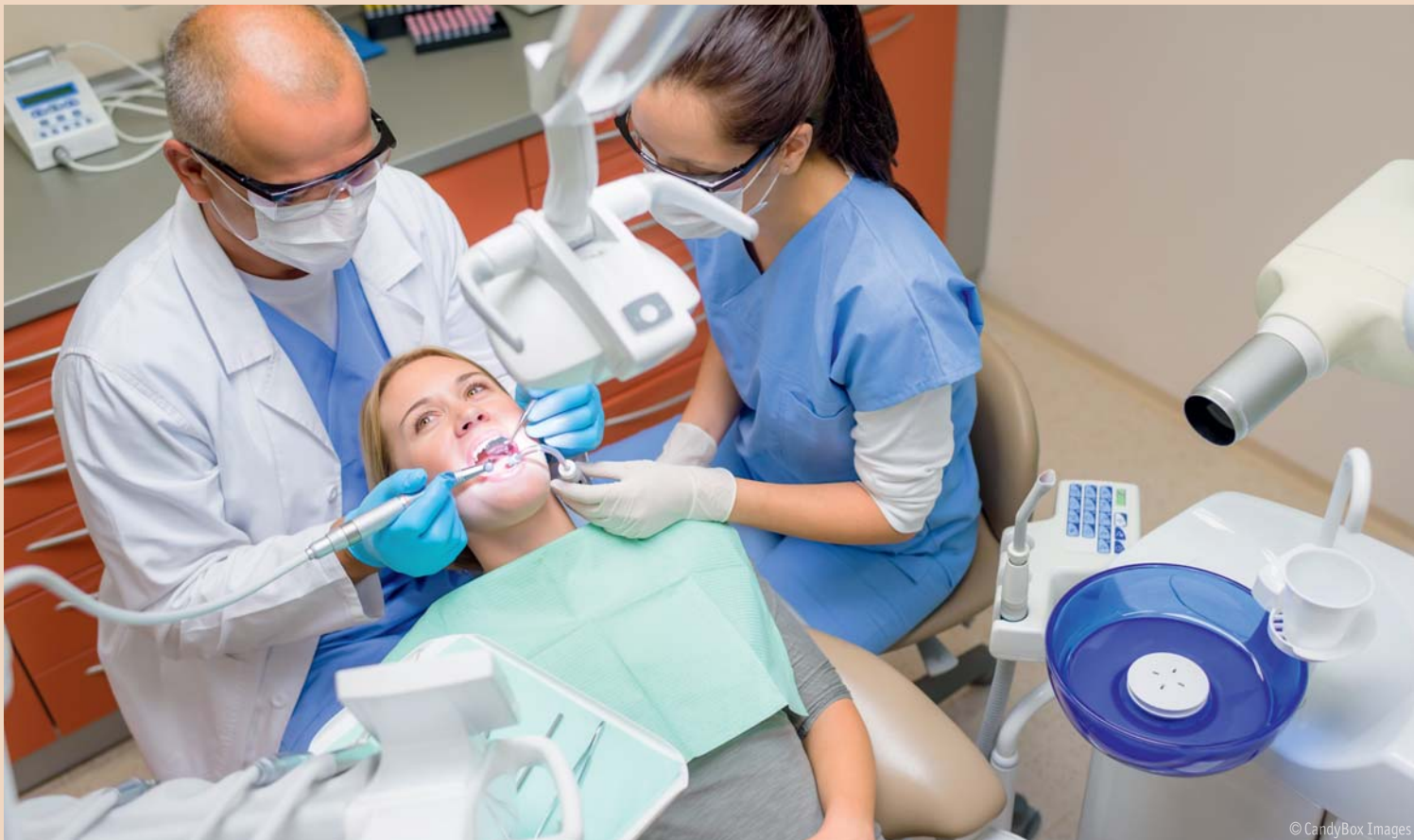

Abb. 1: Wall von Abwehrzellen (roter Halbkreis) und anliegende Mikroorganismen in Form von Klumpen (nach Prof. Dr. sc. nat. Dieter D. Bosshardt, Leiter des „Robert K. Schenk Labor für Orale Strukturbiologie“, Universität Bern). – **Abb. 2:** Normale Exkavation im grünen (einhändig, hohe Anpresskraft und Drehzahl), epipulpa Exkavation im gelben Bereich (zweihändig), Rot: Öffnung zur Pulpa, weiße Punkte: freie Biofilmklumpen.

Beschrieben wird im Folgenden eine Methode zur direkten Überkappung offener Pulpen bei tiefer Karies. Sie besteht aus drei Techniken:

1. Epipulpa Exkavation
2. Prognose mittels Pulpablutungsindex und Schmerzgrad
3. Berührungslose Überkappung mit Syntac®.

Die ersten beiden Techniken hat der Autor im Verlaufe dreier Jahre bei 151, die dritte in sechs Jahren bei 300 Pulpen angewendet.

Resultate: Die Methode hat insgesamt je zehn Prozent frühe und späte Misserfolge. Bei einer gezielten Wahl der prognostisch günstigen Fälle mittels Pulpablutungsindex und Schmerzgrad überleben bis 93 Prozent. Die höchsten Überlebensraten

haben die Fälle ohne Schmerzanamnese und jene der Altersklassen 70+. Die Zahl der erfolgreichen Überkappungen konnte auf 37 pro Jahr verdoppelt werden.

Einleitung

Gegen tiefe Karies bildet die Pulpa einen Abwehrwall. Hinter ihm ist mikrobienfreies Gewebe, vor ihm liegen Biofilmklumpen (**Abb. 1**). **Bleibt der Abwehrwall intakt und werden Karies und Biofilmklumpen perfekt exkaviert, so ist die Pulpitis reversibel.** In der Praxis sind jedoch nach zehn Jahren gegen 50 Prozent Misserfolge zu beobachten (Willershausen et al. „Retrospective study on direct pulp capping with calcium hydroxide“, QI 2011 Feb.). Kein Wunder, denn tiefe Karies ist optisch kaum erkennbar und wegen der Gefahr

einer Trepanation nicht auf Härte zu testen. Auch Biofilmklumpen zu exkavieren ist schwierig, weil hoch entzündete Pulpen bei jeder Berührung sofort zu bluten beginnen. Wahrscheinlich entstehen die frühen Misserfolge durch eine Verletzung des Abwehrwalls und/oder wegen unvollständiger Exkavation, und die späten wegen mangelnder Biokompatibilität des Überkappungsmittels. Diese Überlegungen und Erfahrungen führten den Autor zu den folgenden drei Prinzipien und Techniken:

1. Karies und Biofilmklumpen müssen möglichst vollständig entfernt werden. Dazu ist eine spezielle Exkavationstechnik notwendig.
2. Die Blutung wird nur beobachtet und nicht gestillt. Sie ist ein prognostisch wichtiger Faktor.

3. Die Überkappung geschieht berührungslos mit einer Flüssigkeit, um den Abwehrwall nicht einzudrücken und keine iatrogene Blutung zu provozieren.

Material und Methode

Materialien

- Ivoclar Vivadent, Liechtenstein: Mikroapplikatoren mit Schaumstoffpellet, Syntac Primer®, Syntac Adhäsiv®, Heliobond® und Tetric EvoFlow®
- Intraoralkamera: ORAL PRO USB MD-740.

Die epipulpa Exkavation

Exkaviert wird nur mit neuen Rosenbohrern (0,8 – 3 mm Durchmesser, Stahl, 400–1.000 rpm, 0–5 Gramm Anpresskraft, trocken, Lupenbrille). Um die nötige Präzision zu erhalten

und Ausschläge zu verhindern, wird der Kopf des Winkelstücks an einen Finger der linken Hand gelehnt und/oder der Bohrer am Nachbarzahn oder Kavitätenrand aufgelegt (langer Rosenbohrer). Im gelben Bereich (**Abb. 2**) wird so lange exkaviert, bis überall trockene Späne erscheinen. Die Biofilmklumpen auf der Pulpa werden 0,5-millimeterweise exkaviert (**Abb. 3b, c; 4b, c**). In irreversiblen Fällen tritt aus der Öffnung plötzlich viel Blut oder gar Pus aus oder es erscheint eine graue, feuchte Masse oder ein leerer Hohlraum.

Der Pulpablutungsindex

Der Index beurteilt den Entzündungsgrad der Pulpa. Es gibt vier Blutungsgrade (BG):

- BG0 = keine Blutung

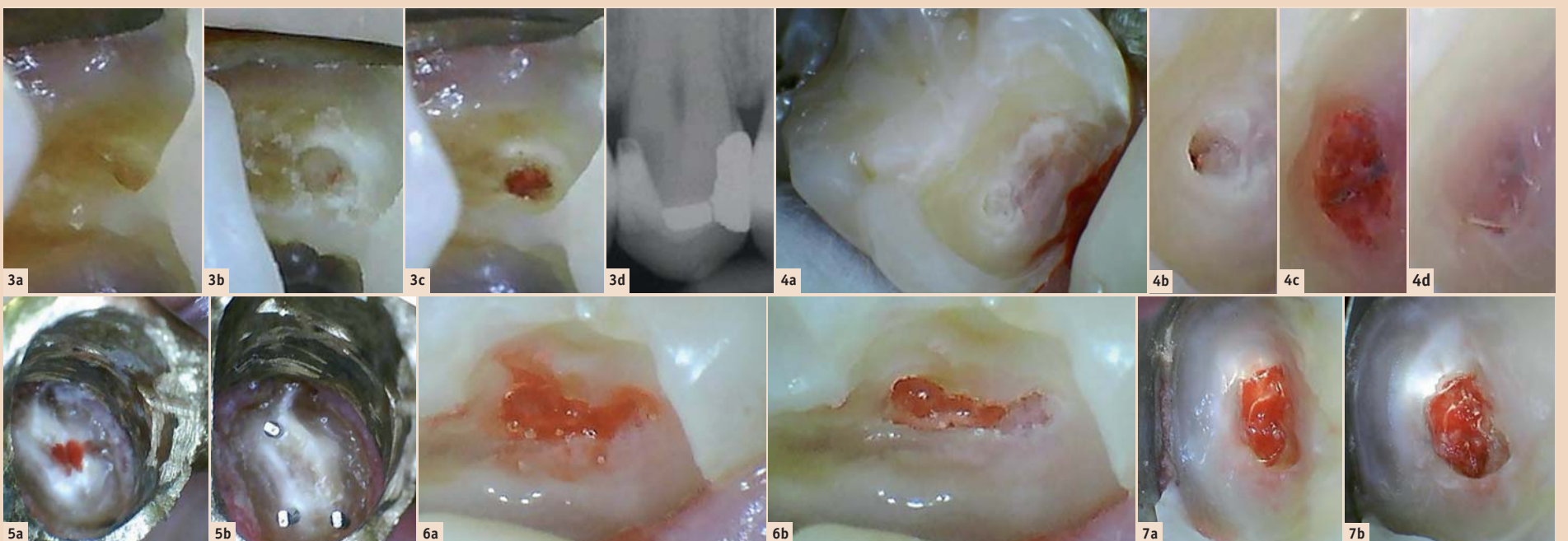


Abb. 3a: Zahn 25, BG0/SG0 (♂, 39 J.) Kavitätenrand fertig exkaviert (10.01 Uhr). – **Abb. 3b:** Biofilmklumpen im Pulpahorn (10.03 Uhr). – **Abb. 3c:** Klumpen entfernt. Entzündlich gerötete Pulpa (10.07 Uhr). – **Abb. 3d:** Röntgenbefund. Der Zahn ist seit über 900 Tagen symptomlos. – **Abb. 4a:** Zahn 47, BG1/SG1 (♂, 25 J.) Epipulpa Karies (8.43 Uhr). – **Abb. 4b:** Freie Biofilmklumpen im Pulpahorn (8.45 Uhr). – **Abb. 4c:** Biofilmklumpen entfernt (8.55 Uhr). – **Abb. 4d:** Überkappung mit Tetric EvoFlow® (9.01 Uhr). Seit drei Jahren symptomlos. – **Abb. 5a:** Zahn 23, BG1/SG2 (♀, 90 J.) Ansicht durch den eröffneten Brückenpfeiler (12.09 Uhr). – **Abb. 5b:** Während die drei Parapulpärstifte gesetzt werden, stoppt die Blutung spontan. Kurz nach der Applikation von Syntac® ist die Rötung verschwunden (12.20 Uhr). Beachte die starke Obliteration dieser Altersgruppe. Sie ist prognostisch äußerst vorteilhaft. – **Abb. 6a:** Zahn 28, BG1/SG2 (♂, 28 J.) viel freies Blut (10.39 Uhr). – **Abb. 6b:** Einige Biofilmklumpen belassen (10.45 Uhr). Früher Misserfolg nach sieben Tagen. – **Abb. 7a:** Zahn 46, BG2/SG1 (♀, 22 J.) Gerötete Pulpa, optisch unauffällige Karies (17.34 Uhr). – **Abb. 7b:** Karies entfernt, einige Klumpen verbleiben (17.37 Uhr). Symptomlos seit zwei Jahren.

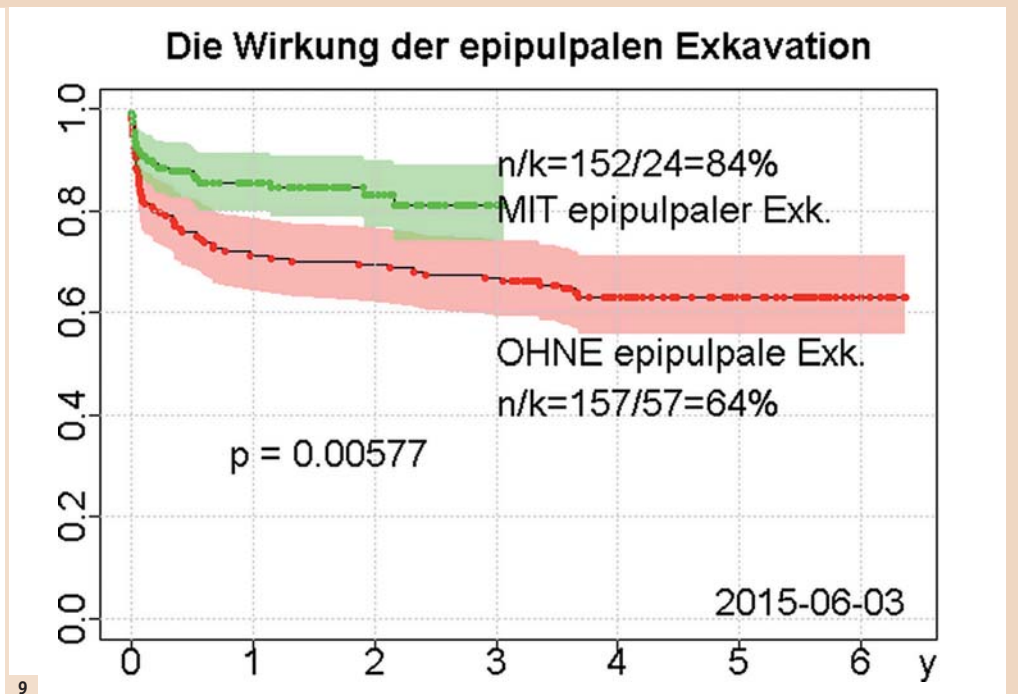
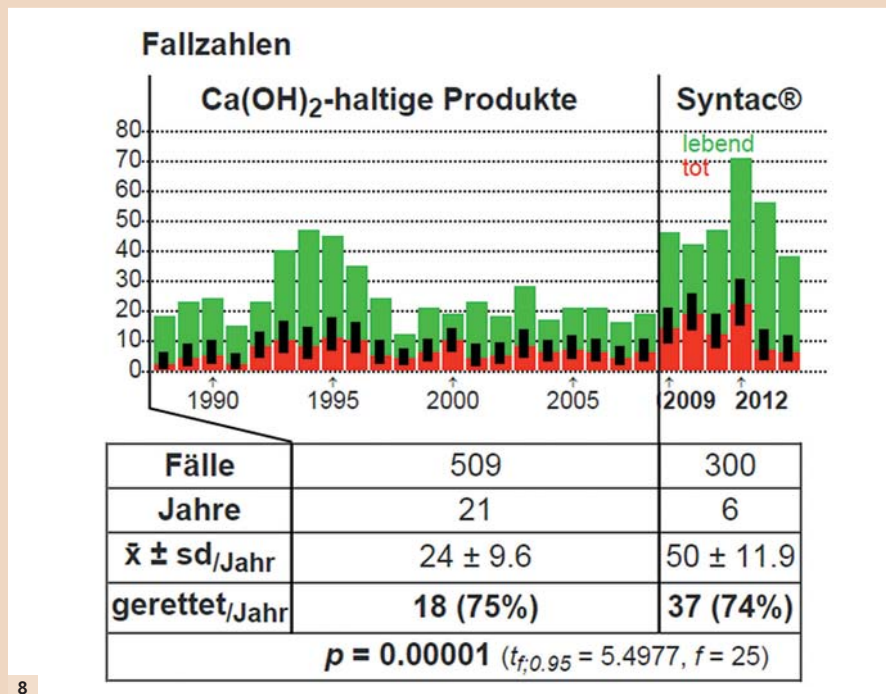


Abb. 8: Mit Syntac® konnten jährlich doppelt so viele Pulpen gerettet werden wie mit Ca(OH)₂-haltigen Produkten. – Abb. 9: Die epipulpaie Exkavation halbiert die Zahl der frühen Misserfolge auf zehn Prozent. n/k: überkappede/gestorbene Pulpen.

- BG1 = Blutung stoppt innert zwei Minuten
- BG2 = Blutung stoppt innert fünf Minuten
- BG3 = Blutung dauert länger als fünf Minuten (irreversibel).

Der Schmerzbefund

Bei der Anmeldung halten die Dentalassistentinnen den Schmerzgrad (SG) fest:

- SG0 = keine Schmerzen
- SG1 = chronisch leichte Schmerzen mit schmerzfreen Intervallen
- SG2 = akute Schmerzen, die eine rasche Behandlung erfordern.

Überkappung mit Syntac®

Primer, Adhäsiv und Heliobond werden als hängende Tropfen mit dem Mikroapplikator berührungslos über die Öffnung und den gelben Bereich (Abb. 2) geträufelt und im grünen Bereich normal verstrichen und bewegt. Nach der Einwirkungszeit werden die Flüssigkeiten in der Öffnung indirekt verblasen, indem die Luftdüse nur auf den grünen Bereich zielt. Zuletzt wird mit einer Sondenspitze ein Tropfen Tetric EvoFlow® über die Öffnung und das angrenzende Dentin gezogen, ohne die Pulpa zu berühren (Abb. 4d). Lichthärtung gleich wie bei einer Füllung.

Nachsorge

Nach der Überkappung kann der Zahn mehrere Stunden lang schmerzen. Die Patienten erhalten deshalb sechs Ponstan-Kapseln zu

250 mg und die private Telefonnummer des Zahnarztes für den Fall eines frühen Misserfolges.

Intraoralbilder

Die Bilder zeigen Merkmale, die bei dieser Methode wichtig sind:

- Kaum sichtbare Karies (Abb. 3a, 4a, 5a, 6a, 7a)
- Biofilmlumpen ohne/mit Blut (Abb. 3b, 4b, 6b, 7b)
- Entzündlich gerötete Pulpa (Abb. 3c, 4c, 6b, 7b)
- Weiße, obliterierte Pulpa (Abb. 5b).

Resultate

Die Rohdaten wurden mit der Praxis-Software Zawin® gesammelt (Martin Engineering AG, Nänikon, Schweiz). Die Histogramme, Chi₂-Tests, t-Tests und Wilson-Konfidenzintervalle wurden mit PHP, die Survival-Plots und Logrank-Tests mit R-Scripts berechnet.

Als erfolgreich gelten die Fälle, die subjektiv symptomlos geworden und geblieben sind. Alle anderen gelten als Misserfolge und wurden exstirpiert.

Von 18 auf 37 gerettete Pulpen pro Jahr

Mit Syntac® konnten jährlich doppelt so viele Pulpen gerettet werden wie mit Ca(OH)₂-haltigen Produkten (Abb. 8). Der Grund liegt in der berührungslosen Überkappung, welche auch bei hochentzündeten Pulpen keine iatrogene Blutung verursacht.

Von 70 auf 80 Prozent Erfolg

Die epipulpaie Exkavation halbiert die Zahl der frühen Misserfolge von 20 auf 10 Prozent. Die Zahl der späten Misserfolge bleibt gleich, was nach drei Jahren zu einem Erfolg von 80 Prozent führt (Abb. 9).

Von 80 auf 93 Prozent Erfolg

Abbildung 10a zeigt die grüne Survivalkurve von Abb. 9 getrennt nach den neun möglichen Kombi-

tionen von BG und SG. Die irreversiblen Pulpitiden haben die Kombinationen BG1/SG2, BG2/SG1 und BG2/SG2 (Abb. 10b, rot). Werden sie exstirpiert anstatt überkapped, resultiert bei den restlichen Kombinationen eine Erfolgsrate von 93 Prozent (Abb. 10b, grün).

- Mit Flüssigkeiten sind mehr Überkappungen möglich als mit Pasten und Pulvern, weil Letztere auf die Pulpa gedrückt werden und iatrogene Blutungen verursachen.
- Die Survivalkurven von Syntac® verlaufen flacher als jene von Ca(OH)₂, was bessere Heilungsvorgänge bedeutet.
- Bei einer Überkappung mit Syntac® wird die maximale Adhäsion und Abdichtung erzielt.

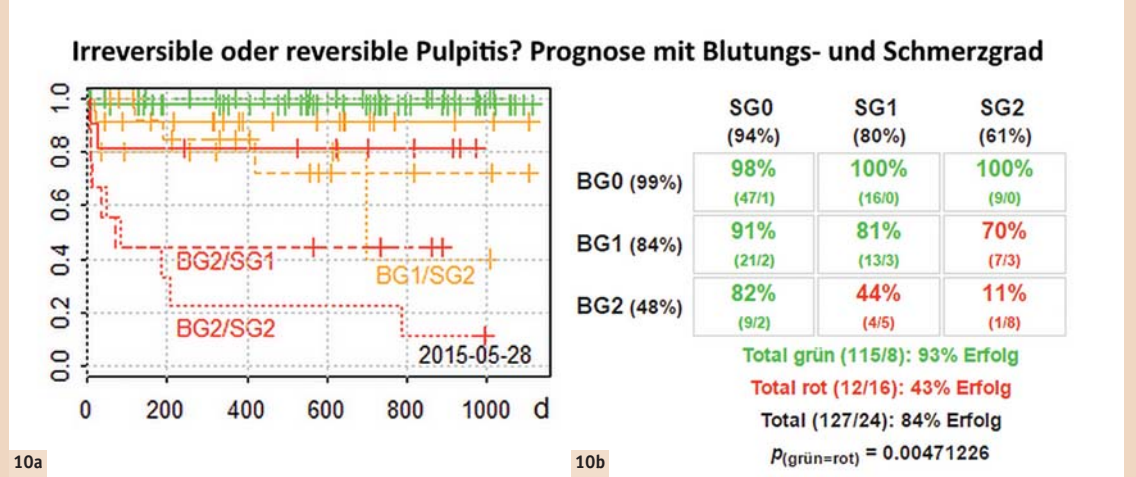


Abb. 10a: Aufspaltung der grünen Survivalkurve von Abb. 13 in die neun möglichen Kombinationen von Blutungs- und Schmerzgrad. Abb. 10b: Grün: die Fälle mit guter Prognose (93 Prozent Erfolg), rot: die riskanten Fälle (43 Prozent Erfolg). In Klammern: lebende/tote Pulpen.

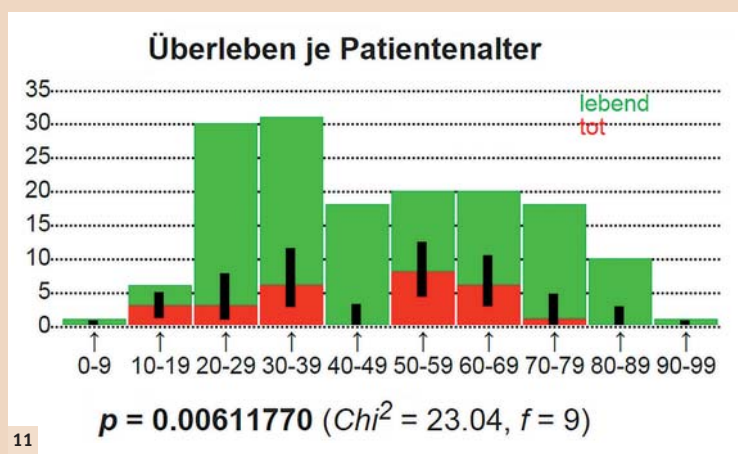


Abb. 11: Bei den 40- bis 49-jährigen Patienten ist wohl zufällig noch kein Misserfolg passiert, bei der Gruppe 70+ ist wahrscheinlich die Obliteration ein Grund. Schwarze Balken: Wilson-Konfidenzintervalle.

Über 95 Prozent Erfolg bei den Altersklassen 70+

Die Patienten im Alter von 30–39 Jahren und jene mit 70+ fallen durch ihre hohen Erfolgsraten auf (Abb. 11).

Bei den Ersteren deuten die leichte Überlappung des Konfidenzintervalls mit jenem der 30–39-Jährigen und die kleine Fallzahl auf einen Zufall. Bei den Zweiten ist die Obliteration die Ursache des hohen Erfolgs.

Diskussion

Diese Arbeit steht im scharfen Kontrast zur Expertenmeinung, es sollten nur symptomlose, akzidentell eröffnete Pulpen in kariesfreiem

reißern und die Biofilmlumpen mit Blut versorgt werden. Die Kombination aus Blutungsgrad und Schmerzgrad ergibt verlässliche Prognosen im Gegensatz zu Surrogatmerkmalen wie Kältetest, Schmerzanalyse, Klopfdolenz oder Röntgenbild. Die Fälle BG1/SG2 sowie BG2 mit SG1/2 haben das höchste Risiko (Abb. 10). Sie erfordern die informierte Einwilligung des Patienten. Alle anderen Fälle haben eine erstaunlich hohe Erfolgsrate von 93 Prozent nach drei Jahren mit prognostisch sehr guter Aussicht für weitere drei Jahre (Abb. 9, rote Kurve).

Syntac® bildet weniger Dentinbrücken als MTA und wird deshalb in der Literatur zur direkten Überkappung nicht empfohlen. Folgendes spricht jedoch für Syntac®:

- Als hochfluides Adhäsiv penetriert es bei tiefen Kavitäten bis zur Pulpa. Trotz seiner großen Verbreitung sind keine Schäden bekannt.

Verdankung

Ich möchte Herrn Kollegen med. dent. Christian Ruckstuhl (Rorschach, Schweiz) herzlich danken für sein motivierendes Interesse und die sorgfältige Durchsicht des Manuskripts. [4]



Dr. med. dent. Walter Weilenmann
 Zentralstr. 4
 8623 Wetzikon, Schweiz
 Tel.: +41 44 9303303
 w.weilenmann@hispeed.ch
 www.zahnarztweilenmann.ch