

Zahnanomalien in der Praxis

Der Doppelzahn – Eine Falldarstellung und Literaturübersicht von Dr. Robert Teeuwen, Geilenkirchen (DE).

Der Terminus „Doppelzahn“ beinhaltet die entwicklungsbedingten Zahnanomalien Fusion und Gemination. Im Hinblick auf eine endodontische Behandlung ist eine Differenzierung ohne Bedeutung. Der Artikel beschreibt die endodontische Therapie eines gangränösen oberen lateralen Doppel-Schneidezahnes und diskutiert die Behandlungsschritte.

Falldarstellung

Am 12.04.1995 erschien eine 23-jährige Patientin erstmals in der Praxis. Sie klagte über heftige Schmerzen an Zahn 22. Sie sei am Tag zuvor alio loco am schmerzenden Zahn behandelt worden. Die Schmerzen hätten sich seitdem verschlimmert. Weinend erklärte sie, dass sie die Schmerzen nicht mehr ertragen könne.

Bei der intraoralen Untersuchung konnte im Vestibulum keine Schwellung festgestellt werden. 22 war äusserst perkussionsempfindlich. Ein Trauma an 22 war der Patientin nicht erinnerlich. Der Zahn war morphologisch überbreit und im mittigen Schneidekantenbereich durch eine Einkerbung gekennzeichnet, die sich entlang der Zahnachse labial als schmale Furche bis in den Sulcus gingivae fortsetzte. Der Zahn wies keine Karies und keine Füllung auf. Palatinal war eine ca. 2 mm durchmessende Kavität zu erkennen, die nach Sondierung mehrere Millimeter tief erschien – ein Hinweis auf einen Trepanationsversuch. Das Röntgenbild zeigte zwei von der Krone bis zum Apex durchgehend verlaufende Wurzelkanäle. Der periapikale Befund war nicht eindeutig.

Nach einiger Mühe gelang es,

über die bereits vorhandene Kavität einen Kanalzugang und über eine weitere Kavität den zweiten Kanalzugang zu finden. Mittels eines Reamers der Stärke ISO 25 erfolgte eine Trepanation beider Wurzelkanäle, was einen Sekretabfluss bewirkte. Nach einigen Minuten verspürte die Patientin eine deutliche Schmerzlinderung. Der Zahn blieb offen bis zur nächsten Sitzung. Aufgrund der Diagnose „Pulpennekrose mit akuter apikaler Periodontitis“ wurden mit der Patientin die therapeutischen Möglichkeiten besprochen: konservative Therapie in mehreren Sitzungen oder Behandlung in einer einzigen Sitzung nach orthograde Wurzelkanalfüllung in Verbindung mit einer Wurzelspitzenresektion oder mit dem weniger ausgedehnten Eingriff einer artifizialen Fistulation (= Schröder'sche

Lüftung). Die Patientin beklagte, dass sie in ihrer Position keine Zeit habe und möglichst schnell die Behandlung beendet sehen wolle. Sie entschied sich daher für die artifiziale Fistulation als Behandlungsmassnahme. Ergänzend wurde ein Antibiotikum verordnet.

Am 18.04.1995 – sechs Tage nach der ersten Sitzung ohne Schmerzen – erfolgte die abschliessende Behandlung. Unter relativer Trockenlegung wurden beide Wurzelkanäle mit Reamern nach der Step-back-Technik aufbereitet: Initialreamer ISO 35, Masterreamer ISO 70, finaler Reamer ISO 100. Die Reamer-Mess-Röntgenaufnahme zeigte einen 2,5 mm über den Apex ragenden Reamer. Die Wurzelkanalfüllung wurde mit N2 vorgenommen und in beide Kanäle je ein Guttaperchastift nachgeschoben. Die Röntgenkontrollaufnahme wies einen mehr als 1 mm überstehenden Guttaperchastift nach. Die palatinalen Kavitäten wurden mit Komposit verschlossen. Nach Lokalanästhesie von 21 bis 23 wurde ca. 20 Minuten nach der Wurzelkanalfüllung in Höhe des Übergangs attached/bewegliche Gingiva ein ca. 1 cm breiter Querschnitt angelegt, die Schleimhaut mit einem Raspatorium hochgeschoben und

mithilfe eines verlängerten Turbinenbohrers (Komet H 1 316 018) eine Ostrepanationsöffnung im Periapex geschaffen. Die Inzisionswunde wurde mit zwei Nähten geschlossen, die nach sieben Tagen entfernt wurden. Die Patientin bei der Nahtentfernung, sie habe keine Schmerzen mehr gehabt.

Am 11.12.1998 wurden die palatinalen Kompositfüllungen wiederholt und gleichzeitig die Inzisionsnarbe im Foto festgehalten. Follow-up-Röntgenaufnahmen wurden angefertigt am 2.1.1997, 11.12.1998, 5.9.2000, 8.5.2001. Auf diesen ist eine allmähliche Resorption des überstehenden Guttaperchastiftes zu erkennen. Vollständig resorbiert scheint dieser erst auf der letzten Aufnahme zu sein, also sechs Jahre nach der Wurzelkanalfüllung. Der Apex von 22 wurde auf der letzten verfügbaren Röntgenaufnahme von allen drei Gutachtern übereinstimmend als ohne pathologischen Befund beurteilt. Die Patientin wurde letztmals am 29.01.2002 in der Praxis vorgestellt – ohne Beschwerden.

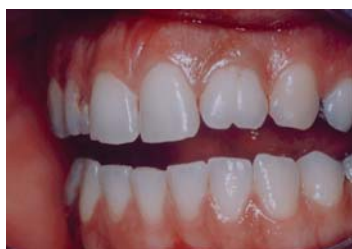Diskussion

Formanomalien treten im Milchgebiss und im permanenten Gebiss auf. Im vorliegenden Behandlungsfall handelte es sich um einen sog. „Doppelzahn“, für dessen endodontische Therapie es unerheblich ist, ob ätiologisch eine Gemination oder Fusion vorliegt. Jedoch muss in solchen Fällen mit einer komplexen Kanalanatomie gerechnet werden.²⁰

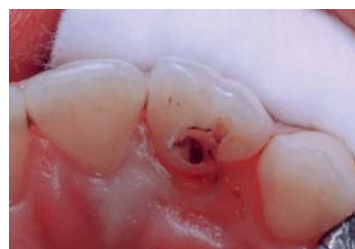Aufgrund der extremen Schmerzsituation mit stärkster Perkussionsempfindlichkeit wurde die Diagnose „Pulpennekrose mit apikaler Periodontitis“ gestellt, die durch Schmerz erleichterung nach erfolgreicher Trepanation zweier Pulpenkavi ihre Bestätigung fand, nachdem das vorangehende Röntgenbild keine eindeutige Aussage hinsichtlich des Periapex erlaubte. Nach Bender und Seltzer⁴ ist jedoch eine Läsion nicht zu erkennen, wenn diese sich nur auf die Knochen-spongiosa beschränkt.

Da der Zahn weder eine Karies noch eine Füllung aufwies, die Patientin keinerlei Parafunktionen mit Überbelastung des 22 ausübte, noch sich an ein Trauma erinnern konnte, lässt sich als Ursache der Pulpennekrose nur ein Infekt vermuten, der über eine Kommunikation des Pulpenlumens mit der oralen Umgebung über akzessorische/laterale Kanäle^{5,11,27} zustande gekommen sein mag, oder über einen von der labialen Verschmelzungsrinne der beiden verschmolzenen Zähne ausgehenden „crack“.¹

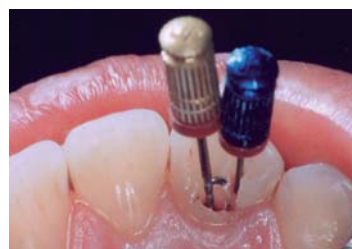Das Offenlassen des Zahnes nach Trepanation hatte keine nachteiligen Folgen, wie dies auch von Tjaederhane et al.²⁸ unterstrichen wurde. Ergänzend zur Trepanation war ein Antibiotikum verordnet worden, um den akuten Infekt rechtzeitig in ein chronisches Stadium zu überführen. Die Antibiose wurde bis zum Tag der abschliessenden Wurzelkanalbehandlung fortgesetzt, um eine zwischenzeitliche Exazerbation zu verhindern, da mit der Trepanation mittels Reamer ISO 25 zwar ein Sekretabfluss mit Schmerzlinderung verbunden war, nicht jedoch eine ausreichende Reduktion der bakteriellen Besiedelung des Wurzelkanals. Dies erfolgte in der Folgesitzung nach sechs Tagen über eine starke Wurzelkanalaufbereitung, die offenbar über den ra-



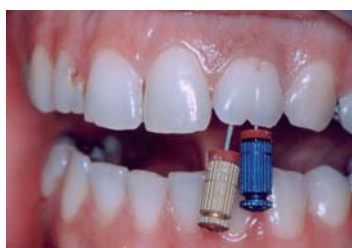18.4.1995: Sechs Tage nach Trepanation vor Weiterbehandlung.



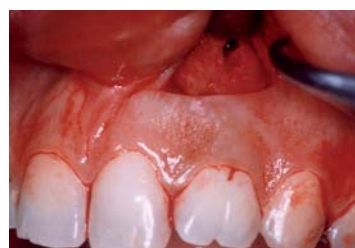18.4.1995: Darstellung beider Kanaleingänge.



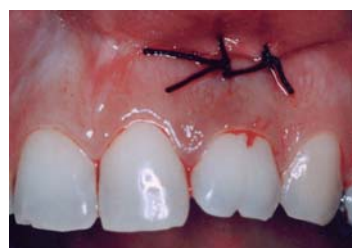18.4.1995: Reamer 40 und 50 in situ (alte Micro-Mega Farbcodierung).



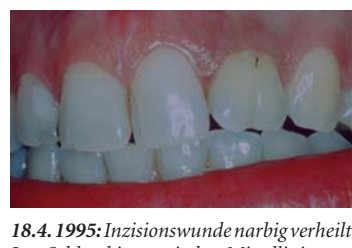18.4.1995: Reamer 40 und 50 in situ (Sicht von labial).



18.4.1995: Inzision und Fistulationsöffnung.



18.4.1995: Zwei Nähte zum Verschliessen der Inzision.



18.4.1995: Inzisionswunde narbig verheilt. Im Schlussbiss typische Mittellinienverschiebung wie bei unilateralem überzähligen oder überbreiten Zahn.

ANZEIGE



**+ Das Bewährte:
Die Endo-Systeme von
Cendres+Métaux.**

- + Wurzelstifte Mooser
- + Wurzelstifte CM
- + Rotex®/Rotex®-RD
- + Wurzelkanalanker
- + Dalbo®-Rotex®
- + passende Endboxen

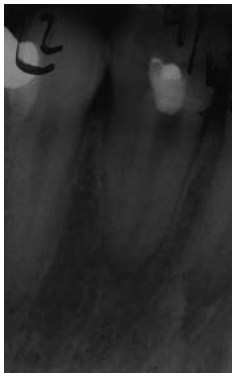Dental

info@cmsa.ch
www.cmsa.ch/dental

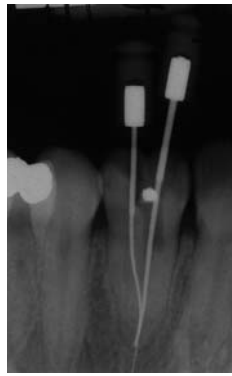

Cendres+Métaux SA
Rue de Boujean 122
CH-2501 Biel/Bienne

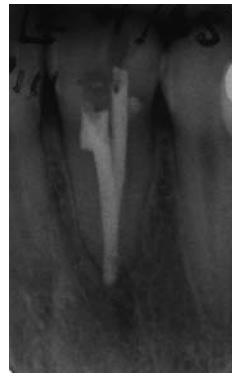Phone +41 58 3602000
Fax +41 58 3602011



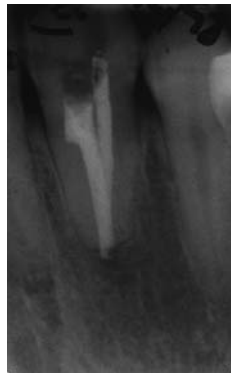12.04.1995: Rö ante WKB: 2 Nervenkanäle erkennbar.



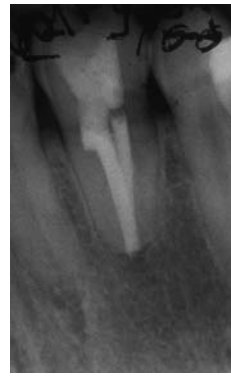18.04.1995: Mess-Rö mit 29 mm langen Reamern.



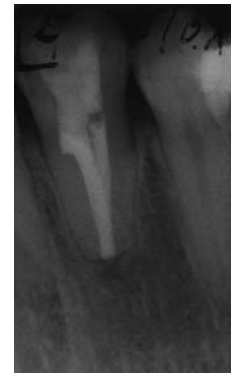18.04.1995: Kontrollaufnahme der WF: ein GP 1 mm über Apex.



11.12.1998: Fortschreitende Resorption des überstehenden GP.



05.09.2000: Fortschreitende Resorption des überstehenden GP.



08.05.2001: Kein überstehender GP mehr zu sehen.

diologischen Apex hinausging, woraus eine Überfüllung des Guttaperchastiftes resultierte.

Eine Kanalaufbereitung dient der Bakterienreduktion im Wurzelkanal – je stärker die Kanalaufbereitung,

desto stärker die Reduktion der bakteriellen Besiedelung.³ Der Einsatz des Reamers ist dabei hilfreich, da die Arbeitsweise des Reamers nur eine Beförderung des abgetragenen Kanalinhalt koronarwärts zulässt.

Unter Berufung auf weitere Autoren erwähnen deshalb Van de Visse und Brillant²⁹, dass bei Verwendung eines Reamers weniger Debris über den Apex transportiert wird. Sie stellten Versuche zur Wurzelkanalaufberei-

tung (bis ISO 70) mit und ohne Spülung an. Bei trockener Kanalaufbereitung wurde kein Debris über den Apex extrudiert. Unter diesen Umständen ist das Sargenti-Konzept²¹ (nur Reamer-Verwendung, keine Kanalspülung, N2 als Wurzelkanalfüllmittel), welches bei der Patientin zur Anwendung kam, nachvollziehbar. Kanalspülungen dienen der Elimination des Smearlayer. Jedoch ist die klinische Signifikanz des Smearlayer nicht geklärt.¹⁰ Spangberg²⁶ formulierte zu diesem Problemkreis: „There is no unequivocal evidence that suggests the outcome of endodontic treatment is improved by removal of the dentin smear.“

Die Röntgenmessaufnahme belegt eine Überinstrumentierung, der eine geringe Überfüllung folgte. Eine Überfüllung verzögert zwar die Heilung, verhindert sie aber nicht.^{2, 25} Halse und Molven et al.¹⁸ berichteten, dass eine periapikale Heilung auch nach vielen Jahren parallel zum Verschwinden der Überfüllung eintrat. Dem steht entgegen, dass Kojima et al.¹⁵ in einer Metaanalyse die signifikant schlechteste Erfolgsquote an überfüllten Zähnen ermittelten (70,8 vs. 86 Prozent). Da nach Überfüllung, insbesondere bei avitalen Zähnen, häufig Nachschmerzen auftreten⁹, im beschriebenen Fall sich die Patientin postendodontische Schmerzen aus beruflichen Gründen nicht leisten konnte, wurde in Ermangelung einer

natürlichen Fistel, die die Wahrscheinlichkeit eines postendodontischen Schmerzes verringert hätte, eine künstliche Fistel (= Schröder'sche Lüftung) angelegt – eine Methode, die der Autor mehrhundertfach erfolgreich angewandt hat. Immerhin bewegt sich die Inzidenz von Schmerzen/akuten Exazerbationen nach konservativen endodontischen Behandlungen zwischen 3 Prozent und 58 Prozent.²² Morse¹⁹ sah die häufigsten Exazerbationen mit 45,4 Prozent nach konservativer Behandlung asymptomatischer, beherrschter lateraler Oberkiefer-Inzisivi. Damit schied bei der Patientin die Möglichkeit aus, es zunächst einmal bei einer konservativen Behandlung zu belassen. Alternativ hätte eine abschliessende Wurzelspitzenresektion denselben Erfolg wie eine Fistulation gehabt, mit dem Nachteil eines ausgedehnteren Eingriffs, aber durch Beseitigung der Überfüllung den Vorteil einer schnelleren Heilung.

Fazit

Die seltene Zahnanomalie „Doppelzahn“ kann erfolgreich endodontisch behandelt werden, nachdem die Diagnose aufgrund von Zahnform und Röntgenbild gestellt wurde. Gegenüber der Behandlung eines normalen Zahnes ist das Auffinden des Pulpenzugangs erschwert. Die im vorliegenden Fall durchgeführte Behandlungsmethodik entsprach allerdings nicht den derzeit akzeptierten Standards, wiewohl der Erfolg nicht ausblieb. [DI](#)

Erstveröffentlichung in DT Deutschland 16/2008.



Endodontie – Theorie und Hands-on mit Prof. Martin Trope

Erleben Sie den weltbekannten Endo-Spezialisten und erfahren Sie mehr über das biologische Konzept mit Schweizer Technik.

Zweitägiger Theorie- und Hands-on-Kurs zur erfolgreichen endodontischen Behandlung.

Programm:

- Biologische Grundlagen der Endodontie
- Die richtige Trepanation für die maschinelle Aufbereitung
- Die mechanische Aufbereitung
- Aktuelle Erkenntnisse zur chemischen Reinigung
- Die neue dentinadhäsive Wurzelfüllung

Referenten:

- Prof. Martin Trope, Universität Pennsylvania, Universität North Carolina und wissenschaftlicher Leiter von TEC2
- Dr. Sabine Remensberger
- Dr. Thomas Rieger
- TEC2-Team

Datum:

- Donnerstag, 24. und Freitag, 25. November 2011

Ort:

- La Chaux-de-Fonds, FKG-Schulungszentrum

Zeit:

- 10:30 – 17:00 Uhr

Kursprache:

- Englisch

CV Prof. Martin Trope



Für seine herausragenden Beiträge zur Endodontie erhielt Prof. Martin Trope 1993 die JB Freedland Professur am Department of Endodontics der Universität North Carolina. Er ist Träger der höchsten endodontischen Auszeichnung, der Louis-Grossman Award. Er arbeitet heute an der Universität Pennsylvania und leitet zudem zwei Privatpraxen. Bei TEC2 engagiert er sich als wissenschaftlicher Leiter.



Über TEC2

Die besten Referenten und Spezialisten trainieren seit 1996 bei TEC2 Zahnärztinnen und Zahnärzten. Daraus entstand das „Curriculum Endodontie“, welches europaweit einen hervorragenden Ruf genießt. Prof. Trope und das TEC2-Team mit Dr. Sabine Remensberger und Dr. Thomas Rieger organisieren regelmässig Kurse in den mit modernsten Geräten ausgestatteten Fortbildungsräumen in Memmingen (DE). [DI](#)

TEC2

Tel.: +49 8331 980906
info@tec2-endo.de
www.tec2-endo.de

FKG Dentaire

Bernhard Frey
Tel.: 079 247 32 91
bernardofrey@tele2.ch
www.fkg.ch

Weitere Informationen

zum „Doppelzahn“ in der Literatur erhalten Sie über diesen Link in der E-Paper-Ausgabe dieser Zeitung auf www.zwp-online.ch



ANZEIGE

RECIPROC®
one file endo

RECIPROC System Kit

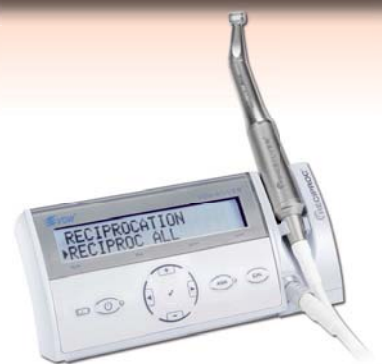- 1 Blister à 6 Instrumente R25
- 1 Blister à 6 Instrumente sortiert, je 3x R40 und R50
- Übungsmodell
- RECIPROC® Papierspitzen sortiert, Grössen R25, R40, R50
- RECIPROC® Guttapercha sortiert, Grössen R25, R40, R50
- Anwenderkarte, Broschüre, Gebrauchsanweisung




CHF 249.00

Für bis zu 12 Behandlungen

14 Tage Testangebot



VDW Silver RECIPROC Endomotor
14 Tage lang GRATIS testen



Nur beschränkte Anzahl Testgeräte zur Verfügung!

Für weitere Informationen oder Bestellung: Tel: 0844 844 815

bds dental ag

BDS Dental AG - Ihr Partner für VDW Produkte in der Schweiz

www.bds-dental.ch