

3. Symposium „Competence in Esthetics“ mit über 1'300 Teilnehmern

Zahnärzte und Zahntechniker aus aller Welt kamen in Wien voll auf ihre (Wissens-)Kosten. Dr. med. dent. Dr. Philipp Kujumdshiev berichtet vom Gemeinschaftskongress von Ivoclar Vivadent, Nobel Biocare und der Österreichischen Gesellschaft für Computergestützte Zahnheilkunde (ÖGCZ).



Zum 3. „Competence in Esthetics“ Symposium lud man in diesem Jahr nach Wien. Total waren über 1'300 Teilnehmer aus 27 Ländern anwesend, ebenso 22 Aussteller. An zwei Kongresstagen wurden im Hauptpodium jeweils Vorträge gehalten, parallel dazu fanden verschiedene Workshops statt.



Begrüßung durch Gernot Schuller, Verkaufsleiter Österreich/Osteuropa.

Fotos: Ivoclar Vivadent

Obwohl momentan weltweit wirtschaftlich gesehen eher eine Baisse herrscht, kann sich die Zahnmedizin gut behaupten, was durch die positiven Wachstumsraten der Hersteller und Lieferanten immer wieder bestätigt wird. Vor allem in der digitalen Zahnmedizin (CAD/CAM, Radiologie, NobelClinician...) sind die Vorzeichen gut. In Zusammenhang mit der Implantologie und der Vollkeramiktechnologie können diese neuen Technologien ihre Vorteile voll ausspielen. Der Kongress will aufzeigen, was momentan bereits möglich ist, und dass eben vor allem die Ästhetik nicht unter der Digitalisierung leidet, sondern mehr unterstützt wird als man glaubt.



Prof. Dr. Gabor Tepper, AT-Wien.

Pro Sofortimplantation

Den Anfang machte Prof. Dr. Gabor Tepper, AT-Wien, mit provozierenden Aussagen zur Sofortimplantation, jedoch mit einem in sich stimmendem Konzept und dazu passenden Fotos. In seinem Vortrag führte Prof. Tepper aus, den überwiegenden Grossteil seiner Implantate im Rahmen von Sofortimplantationen zu setzen, weil zum Zeitpunkt der Extraktion bekanntermaßen am meisten Knochenangebot herrscht. Auch befürwortet er die Platzierung der Implantate im OK-Frontbereich eher nach palatinal versetzt bei nicht zu dicken Implantaten, allerdings oft auch etwas tiefer als bei der verzögerten oder Spätimplantation. Apikale Infektionen halten ihn nicht von Sofortimplantation ab. Wenn möglich, setzt er sofort ein Provisorium anstelle von konfektionierten Einheitskappen, um das Durchtrittsprofil gleich ideal zu formen. Wenn nach den biologischen Grundsätzen gearbeitet wird (Knochenabstände, biologische Breite...), dann kommen vorübergehend verlorene Papillen meist wieder zurück. Allerdings verzeiht die chirurgische Technik nur wenige Fehler. Summieren sich Fehler auf, zahlen

Zahntechniker bzw. Prothetiker einen hohen Preis, indem sie etwa individualisierte Abutments anfertigen müssen. Persistierende Milchzähne würde er extrahieren, bevor diese von den permanenten Nachbarzähnen in der Okklusionsebene überholt werden, da sich sonst unschöne Resorptions-szenarien mit begleitendem Knochenverlust abspielen. Als Planungsgrundlage bevorzugt er intraorale Fotos und 3-D-Röntgen als ein OPG, aufgrund der fehlenden dritten Ebene. Prinzipiell sieht er die Vorteile der Sofortimplantation in der kürzeren totalen Behandlungsdauer, der reduzierten chairside-Zeit, der höheren Patientenzufriedenheit mit verbundener Marketingeffekt und dem geringeren Knochenverlust. Seine Statistik zeigt vergleichbare Überlebensraten zwischen Sofort- und verzögerter Implantation, wobei er an allen Positionen Sofortimplantate setzt, die Oberkiefermolaren allerdings als schwierige Situation beschreibt.


Ästhetische Gesichtspunkte

Anschließend ging Dr. Rudolf Fürhauser, Wiener Akademie für orale Implantologie und Chirurgie, auf ästhetische Grundlagen ein. Zwar existieren objektive Kriterien für dentale Ästhetik (ref. Pascal Magne, USC, Los Angeles), doch ist diese von vielen individuellen Faktoren beeinflusst. Als prominentes Beispiel für diese Individualität zeigte er Angelina Jolies Lächeln, welches total von den Richtli-



Dr. Rudolf Fürhauser, Wiener Akademie für orale Implantologie und Chirurgie.

nien Pascal Magne abweicht. Im Hinblick auf Restaurationen muss der Restaurateur Kenntnis von der initialen Situation haben, um die individuelle Note spielen zu lassen. Auch sollte der bekannte PES (pink esthetic score) zur Evaluation genutzt werden. Weiter beschrieb er standardisierte Protokolle im dentalen CAD/CAM und ging auf Besonderheiten derer ein. Wichtig sei zum Beispiel vor allem im Frontzahnbereich, dass das Emergenzprofil auf das Modell übertragen wird. Dadurch träte nach Eingliederung der definitiven Krone eine vorhersagbar nur sehr geringe Gingivarezession auf. Er zeigte mit Skizzen auf, dass der Austrittspunkt des Implantates auf der labialen Seite von der labial-oralen Position des Implantates abhängig ist. Diesen (gewünschten) E-Punkt könne man im Mund radioopak markieren und mit dieser Referenz dann mittels 3-D-Röntgen eine dazu passende Bohr-schablone herstellen. Weiter ging er auf die Wichtigkeit der Frontzahnpositionen im Hinblick auf die Phonetik ein. Hier kann man es sich oft einfach machen, indem die Situation vor Extraktion mittels Schablonen auf Situationsmodelle übertragen wird, um da-



mit sofortige Versorgungen auf gleichem okklusalen Niveau herzustellen. Die Kanten der Frontzähne sollten 1 bis 3mm unter der Oberlippe zu liegen kommen. Auch meinte er, dass die Innenseiten der (künstlichen) Frontzähne möglichst glatt sein sollen. In jedem Fall soll ein Tuberkulum vermieden werden, da dieses zu Zischlauten führt.

Unsichtbare Restauration mit Kompositen

Dr. Wolfgang Boer, DE-Euskirchen, zeigte, wie man mit Komposit nahezu unsichtbare Füllungen anfertigen kann. Auch dabei sei es wichtig, die Zähne vor Beginn der Restauration nach einer Checkliste zu analysieren: inzisale Kontur, transluzente Bereiche, Makrostruktur (Randleis-



Dr. Wolfgang Boer, DE-Euskirchen.

ten, Mamelons), Mikrostruktur (Perikymatien, Längsrillen), individuelle Gegebenheiten und Grundfärbung. Wichtig sei, auch die opakeren Dentinmassen der Komposites zu nutzen, um die natürliche Schichtung zu imitieren. Seiner Meinung nach benötigt man auf der palatinalen Seite keine Schmelzmassen, da diese dort ineffektiv seien. Er behauptete, unsichtbare Kompositfüllungen seien nicht herstellbar, da diese nur unter bestimmten Bedingungen, wie z.B. OP-Licht, unsichtbar sind, sich aber im realen Leben ständig ändern. Vielmehr kann man die Kompositfüllung aber mit Effekten (white-spots, Konturen...) „tarnen“ und von der Grenzschicht ablenken. Zur Ausarbeitung nutzt er gern Arkansas-Steine, da damit der Unterschied zwischen Komposit und Zahn gut spürbar ist. Längsrillen fertigt er mit einer Skalpellklinge, Perikymatien ahmt er mit einem rauen Diamanten nach. Zur Politur nutzt er Astropol-Polierer.

Zukunft CAD/CAM-Technologie

In seinem Vortrag „Klinische Aspekte von Chairside-CAD/CAM-Restaurationen“ bot PD Dr. Andreas Bindl, ZMZ Zürich, nicht nur einen

Überblick über die Entwicklung der CAD/CAM-Technologie, sondern auch darüber, was heute „State of the Art“ ist und wie sich dieser Bereich in Zukunft entwickeln könnte. Laut Dr. Bindl eröffnete insbesondere die Kombination von CEREC und der CBCT („Cone Beam“-Computertomografie) neue Möglichkeiten in der Analyse von Knochenstrukturen und der Planung von Implantatpositionen unter Berücksichtigung der finalen prothetischen Versorgung. Aus Deutschland angereist, stellte Dr. Andreas Kurbad in seinen Ausführungen die Frage: „Computergestützte Ästhetik – Fiktion oder bereits Realität?“ Der Referent veranschaulichte, dass sich bei vielen klinischen Indikationen computergestützte Restaurationen von manuell erarbeiteten



PD Dr. Andreas Bindl, ZMZ Zürich.

kaum noch unterscheiden lassen. Er betonte aber auch, dass zur Erreichung von hoch ästhetischen Resultaten nach wie vor ein talentierter Fachmann vonnöten sei.

Positive Effekte

„It's all about smiles“ – so der Leitspruch von ZTM Michele Temperani, IT-Florenz. Er erinnerte die anwesenden Zahnärzte, dass sie nicht nur Zähne herstellen, sondern dem Patienten mit ihrer Arbeit auch eine bessere Lebensqualität und Selbstvertrauen geben. Patientenzufriedenheit und ein besseres Aussehen sind ebenfalls angenehme Nebeneffekte guter zahnärztlicher und zahn-technischer Arbeit. Allerdings muss der Zahnarzt das nötige Gespür für Ästhetik haben. Das e.max-Material (Lithiumdisilikat) stellt eine hervorragende Wahl für viele Restaurationen dar (full arch, prepress...). Er zeigte die verschiedenen Wirkungen der einzelnen e.max Press Value- und Opal-Ingots und wiederholte die bekannte Länge-Breite-Relation des mittleren Schneidezahnes (Breite = ca. 80% der Länge). Zur Farbwahl sollte der Zahnarzt zwei Zustände begutachten – die trockene oder die

feuchte Oberfläche. Die Präparation muss bei verfärbten Zähnen etwas stärker sein, aber in jedem Fall gleichmässige Schichtdicken erlauben.

Biomimetische Restaurationen

Ass. Prof. Dr. Stefan Koubi, Marseille, und Zahntechniker Hilal Kuday, TR-Sisli/Istanbul, zeigten biomimetische Restaurationen (ästhetisch, biologisch und vielseitig). Nur mit adhäsiv zu befestigenden Materialien kann man hoch ästhetische Restaurationen anfertigen, weil man die herkömmlichen Grundlagen (Stabilität bei konventioneller Restauration) nahezu ausser Acht lassen kann. Die Überschreitung der Indikationen für bestimmte Materialien lassen Misserfolge zu. Insofern gäbe es nicht ein „falsches“ Material, sondern nur eine falsche Indikation. Sie zeigten, dass bei einer Kronenpräparation ca. 63–72% an Zahnmaterial im Vergleich zum gesunden Zahn verloren gehen. Bei einer Veneer-Präparation gehen „nur“ 30% verloren. Ebenso zeigten sie Studien, in denen ähnliche Randschlussqualitäten bei Presskeramiken erreicht wurden wie bei Metall oder In-Ceram. Wenn möglich, sollte eine Veneer-Präparation immer ausgehend von der zukünftigen Situation (Mock-up) mit definierten Tiefenbohrern (Rillenfräser nach G. Gürel) durchgeführt werden. Ideal sei auch, den Patienten mit einem befestigten Kunststoff-Mock-up für ein bis zwei Tage nach Hause zu schicken, um Zeit zur Angewöhnung,



Dr. Andreas Kurbad, DE-Viersen.

aberauch zur Problemfindung (Länge, Form, Lippenschluss...) zu haben. Die Gesichtsform ist entscheidend und bestimmend für die Zahnform. Zur adhäsiven Befestigung des Wurzelkanalstifts empfohlen beide nur chemischhärtende Komposite, da diese offenbar ein günstigeres Schrumpfungsverhalten gegenüber lichterhärtenden Kompositen aufweisen.

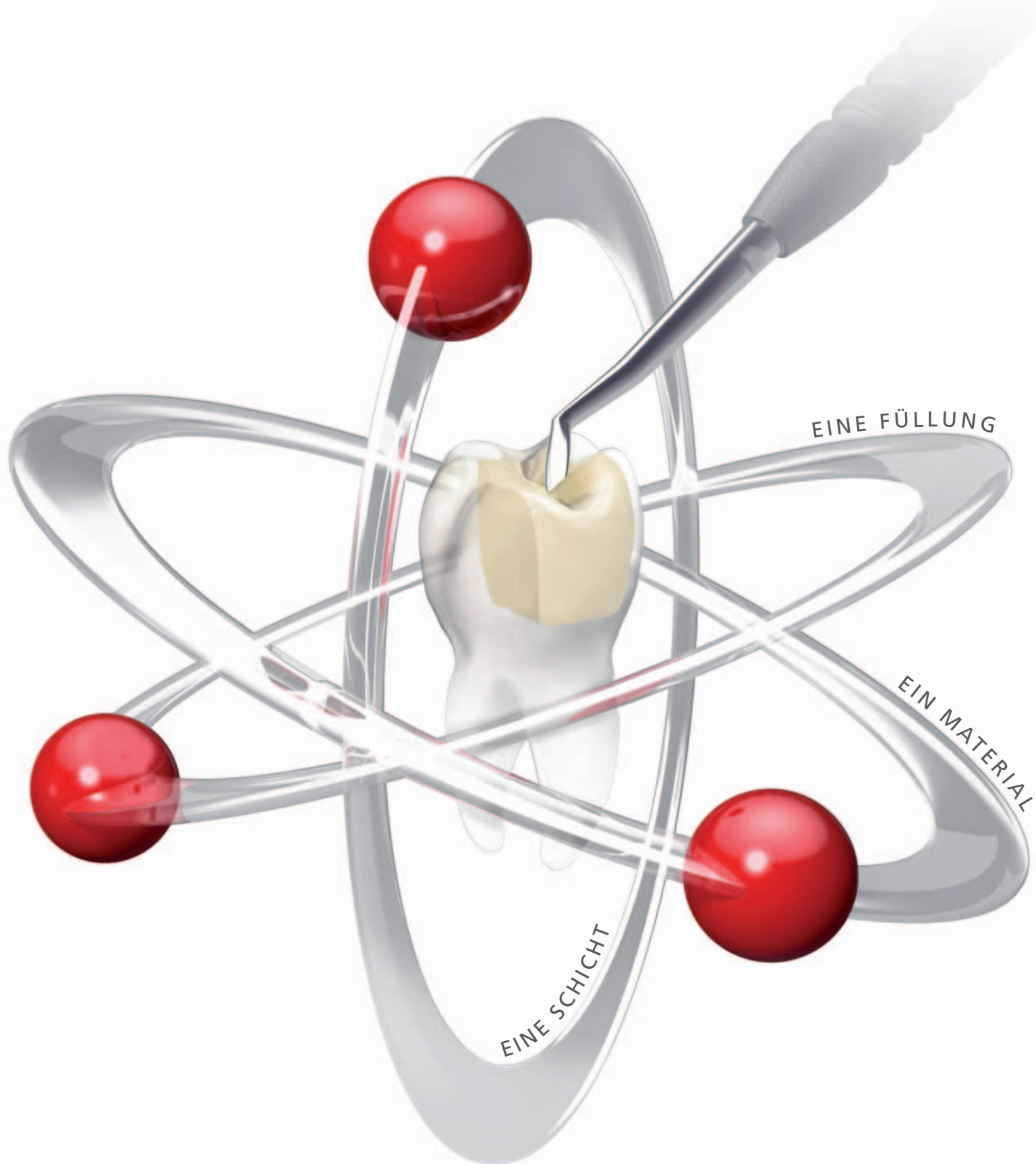
Der Abend des ersten Kongresstages im Austria Center Vienna begann mit einer Bühnenshow von vier Darstellern, deren Licht- und Soundeffekte beeindruckten. Später ging es auf der „Esthetic Party“ bei Livemusik, u.a. mit einem Michael Jackson-Double, hoch her.

Was Komposite leisten können

Dr. Markus Lenhard, Frauenfeld, ging auf Komposite und deren extreme Fähigkeiten ein. Wichtig sei die Lichthärtung weiterhin in 2 bis 3 mm dicken Inkrementschichten, da trotz der mittlerweile hohen Energiedichte der LED-UV-Lampen die Durchdringung praktisch nicht so hoch ist, wie in der Theorie versprochen. Dazu ist die Leuchtkraft der UV-Lampe relevant. **Fortsetzung auf Seite 32** →

Tetric EvoCeram® Bulk Fill

Das Bulk-Composite ohne Kompromisse



Die neue Effizienz im Seitenzahnbereich:

- **1 Füllung:** Füllen und Modellieren ohne Deckschicht
- **1 Material:** Optimal adaptierbar dank geschmeidiger Konsistenz
- **1 Schicht:** Effiziente Füllung dank 4-mm-Bulk-Technik



Tetric EvoCeram® Bulk Fill

www.ivoclarvivadent.com

Ivoclar Vivadent AG

Bendererstr. 2 | FL-9494 Schaan | Liechtenstein | Tel.: +423 / 235 35 35 | Fax: +423 / 235 33 60

ivoclar
vivadent®
passion vision innovation



Dr. Markus Lenhard, Frauenfeld.

← Fortsetzung von Seite 30

gelmässig zu prüfen. Zu kurze Polymerisationszeiten sind schlecht, vor allem sollten aber bei tiefen Kavitäten auch längere Zyklen als üblich durchgeführt werden. Zeigt sich am Boden oder am Höckeransatz in der Kavität ein Riss, so empfiehlt er, die Restauration mit Höckerersatz zu machen, um spätere Frakturen zu vermeiden. An Metallinstrumenten klebendes Komposit kann man umgehen, indem man das Komposit mit den Applikatoren für Bonding bearbeitet. Er zeigte Bilder aus der Praxis mit Komposit-Komplettrestorationen oder auch Kompositbrücken (in Kombination mit Everstick-Fasern).

Chirurgisch-Prothetische Versorgungen

Dr. Oliver Ploder, Feldkirch, Dr. Peter Kapeller, AT-Bregenz, und



Blick ins Auditorium.

Zahntechniker Ronny Hölbl, AT-Lauterach, zeigten vorrangig Falldokumentationen von chirurgisch-prothetischen Versorgungen in der ästhetischen Zone. Sie gingen auf die Klassifikation von Knochendefekten ein und machten klar, dass bei einem Bone Split unbedingt das Periost auf der bukkalen Seite auf dem Knochen gelassen werden soll, da sonst aufgrund der fehlenden Blutversorgung ein grosser Teil des vestibulären Knochensegments verloren gehen wird. Zum Schluss des Vortrags zeigten die Behandler komplizierte klinische Fälle, die mithilfe von NobelGuide und der Implant Bridge von Nobel-

Procera versorgt wurden. Anhand von Fällen im Oberkiefer und im weichen Knochen zeigte Dr. Kapeller die Vorzüge von NobelActive, welches aufgrund seiner hohen Primärstabilität und seinem knochenerhaltenden Design überzeugt.

Rot-Weiss-Ästhetik unter minimalinvasivem Vorgehen

Dr. Eric Van Dooren, BE-Antwerpen, und Dr. Christian Coachman, BR-São Paulo, zeigten anhand eines Falles mit ankylosiertem mittleren Frontzahn, welche Optionen bestehen, um ansprechende Ergebnisse zu erzielen. Eine frühzeitige Extraktion

sollte nicht in Betracht gezogen werden, da einige Studien über spontane Re-Eruption nach mehreren Jahren der Ankylose berichten. In jedem Fall würde eine Extraktion einen extrem grossen und tiefen Defekt im Knochen hinterlassen. Da der Gingivarand sehr hoch im Vergleich zum kontralateralen Schneidezahn lag, wurden in diesem Fall mittels chirurgischer Kronenverlängerung auch die Nachbarzähne modifiziert. Auf der Seite mit den höherliegenden Gingivarändern wurden Rezessionsdeckungen mit koronal platzierten Verschiebelappen die Zähne optisch verkürzt. Bei diesen „Rezessionsdeckungen“ wurde eine „Rille“ unter dem Schmelzrand im Dentin präpariert, damit sich dort etwas dickeres Weichgewebe ausbilden könne (analog der heute bei Implantaten oft durchgeführten Gingivaverdickung), um damit mehr Langzeitstabilität erzielen zu können. Beide unterpolstern auch Papillen mit BGW-Grafts, um das Volumen zu erhalten. Bei Einhaltung der biologischen Prinzipien (Tarnow) werden sich auch zwischen Implantaten Papillen ausbilden bzw. nicht verschwinden. Beide machten dem Auditorium die Wichtigkeit der Gesichtsanalyse mittels Computer klar. Sinngemäßes Zitat: „Die Fähigkeit, Ästhetik zu sehen, bedarf der Fähigkeit zu sehen, was falsch ist, und zu wissen, wie man das Problem lösen kann.“ Implantatfälle im Oberkiefer werden fast ausschliesslich mit NobelActive versorgt, da gemäss Dr. Eric Van Dooren das Implantat über die höchste Primärstabilität verfügt. Bei geringem Platzangebot verwendete er bisher das schmale 3.3 mm Bränemark-Implantat, zukünftig bei Einzelzahnversorgungen wird hier das neue NobelActive 3.0 mm eine sehr gute Alternative darstellen.

Auf die richtige Okklusion kommt es an

Gegen Ende des Symposiums machten Prof. DDR. Siegfried Kulmer und Zahntechniker Christoph Zob-



Prof. DDR. Siegfried Kulmer, AT-Innsbruck.



ZT Christoph Zabler, AT-Innsbruck.

ler, beide AT-Innsbruck, die Notwendigkeit einer korrekt analysierten und dann umgesetzten Okklusionsbeziehung deutlich, denn eine falsche Okklusion verursacht eine Vielzahl bekannter nichtdentaler Probleme. Sie postulierten, dass untere zweite Molaren entweder drei oder fünf Höcker haben sollten, bei Anordnung von vier Höckern treten oft ungewollte Schliiffacetten mit Folgen für das Kiefergelenk und das kranio-mandibuläre Muskelsystem auf. Offenbar funktioniert bei älteren Zähnen (ca.

Vorankündigung 2012

Die nächste Partnerveranstaltung der Ivoclar Vivadent mit Nobel Biocare findet am 15. März 2012 in Innsbruck statt. Es wird Prof. Dr. Daniel Edelhoff über innovative Behandlungskonzepte und Restaurationsmaterialien unter Einsatz moderner Technologien referieren.

Die „Competence in Esthetics“-Fortbildung 2012 findet vom 9. bis 11. November in Zagreb, Kroatien, statt.

ab 60 Jahren) und wurzelbehandelten Zähnen die Propriozeption nicht mehr, da das Fluid in den Dentinkanälchen nicht mehr existiert oder sich nicht mehr ausreichend gut bewegen kann, um Druck- oder Zugflächen in der Zahnoberfläche zu registrieren. Erstaunlich ist der Unterschied der Empfindlichkeit der Zähne im Zahnbogen. Frontzähne reagieren bereits bei 1 g Belastung, Prämolaren bei 4 bis 5 g und Molaren erst ab ca. 8 g oder mehr. Aufgrund der von ihnen durchgeführten Untersuchungen propagieren sie, wenn immer möglich eine Restauration nach dem Okklusionskonzept der Front-Eckzahnführung zu gestalten, da damit das Kiefergelenksystem entlastet wird. Eine Führung auf Prä- oder gar Molaren führt zur Kompression oder Dehnung des retrokondylären Raumes und damit zu Problemen. Die instrumentelle Funktionsanalyse sollte immer mit Pin-Modellen gemacht werden, da sich nur so Frühkontakte oder Schliiffacetten isolieren lassen.

Festigkeit von Implantat-Abutments aus Lithium-Disilikat

Den Abschluss der beiden lehrreichen Tage bestritt das Team aus Spanien, Dr. Oriol Llena und August Bruguera, mit dem Vortrag „Synergieeffekte dank Teamarbeit und aufeinander abgestimmten Materialien: zahnärztliche und zahntechnische Aspekte“. Besonders hervorzuheben sind hier die neuesten Erkenntnisse zur Festigkeit von Implantat-Abutments aus Lithium-Disilikat, verklebt auf einer Titanbasis. Die Referenten verfügen bereits über eine mehrjährige Erfahrung mit dieser Technik. Die neuesten Untersuchungsergebnisse aus New York untermauern nun diese zukunftsreiche Vorgehensweise. Neben der sehr hohen Festigkeit sprechen zudem die ästhetischen Ergebnisse für sich selbst. Hier führt das Teamwork zum glänzenden Resultat.

Weiterhin wurde die Arbeit mit der Implantatplanungssoftware NobelClinician vorgestellt sowie auf die DVT-Technik eingegangen. Mehr dazu erfahren Sie in der Januar-Ausgabe der *Dental Tribune*. **DT**

Ivoclar Vivadent AG

9494 Schaan, Liechtenstein
gernot.schuller@ivoclarvivadent.com
www.ivoclarvivadent.com

Nobel Biocare AG

8058 Zürich Airport
Thomas.stahl@nobelbiocare.com
www.nobelbiocare.com

ANZEIGE

DENTAL 2012



Nicht verpassen!

BERN JUNI 14 | 15 | 16

3 Tage Mittelpunkt für Dentalprofis

- Die grösste Dentalmesse der Schweiz auf über 12 400 m²
- Gleichzeitiger SSO-Kongress im selben Gebäude
- Standort Bern: zentrale Lage für die gesamte Schweiz und das nahe Ausland
- Unkomplizierte Anreise aus der ganzen Schweiz und international
- In Zusammenarbeit mit den führenden und wichtigen Verbänden der Schweizer Dentalwelt
- Anmeldung und Informationen auf der Webseite www.dental2012.ch

Patronat:
Arbeitsgeberverband der
Schweizer Dentalbranche

Partner:
Schweizer Verband
der Dentalassistentinnen

SSO
Hauptpartner:
Schweizerische
Zahnärztgesellschaft SSO

Swiss Dental Hygienists

Partner:
Verband Zahntechnischer
Laboratorien der Schweiz, VZLS

Partner:
Berufsverband für
Dentalhygienikerinnen und Dentalhygieniker

Medien Partner:

DENTAL TRIBUNE

ZWP online +