

Digitale Volumentomografie 2012 – Update für den Privatpraktiker

Mehr als 200 Zahnärzte folgten der Einladung von Prof. Daniel Buser nach Bern. Als Dankeschön für die überweisenden Zahnärzte der Klinik für Oralchirurgie und Stomatologie der ZMK Bern war dieser Abend vom 10. Januar 2012 gratis, aber nicht umsonst. Von Dr. med. dent. Bendicht Scheidegger.



Prof. Buser eröffnete den Abend mit Neujahrsgüssen und dem besten Dank für die überaus angenehme Zusammenarbeit mit vielen Zuweisern der Klinik. 2011 erfolgten rund 2'500 Überweisungen an die Klinik. Während bis 1995 das Einzelzahnrontgen

und das OPG „state of the art“ waren, folgte ab 1995 mit dem Dental-CT der Schritt in die dreidimensionale Radiologie, wobei hier die Auflösung suboptimal und die Strahlenbelastung für die Patienten beträchtlich hoch war. Ab dem Jahr 2000 war die

Digitale Volumentomografie (DVT) verfügbar. 2004 wurde an den ZMK Bern das erste DVT-Gerät von Morita gekauft, 2011 konnte nun das 3D Accutomo Morita 170 angeschafft werden. Nebst einer nochmals besseren Bildqualität können nun auch zu-

sätzliche Formate, sogenannte Fenster, angefertigt werden (nebst 4x4, 6x6, 8x8, 10x10, 17x12 neu auch 4x8 cm und 5x10 cm). Mit den neuen Volumina kann vor allem ein einzelner Kiefer dargestellt werden – ein erheblicher Fortschritt. Zudem

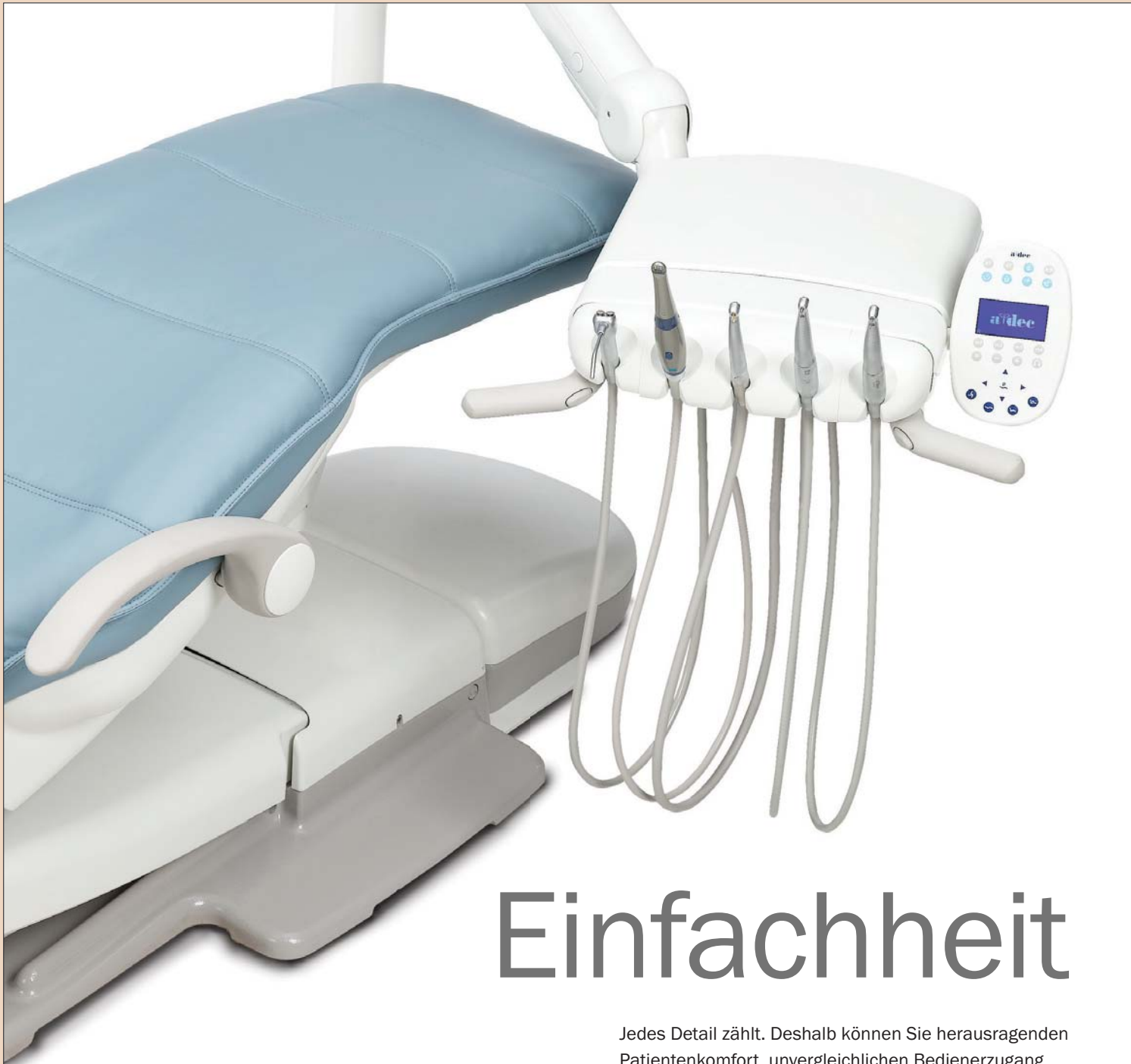erleichtert die weiterentwickelte Software die Anwendung. Ziel der DVT ist die genaue Abklärung der lokalen Anatomie bei verschiedenen zahnmedizinischen Indikationen.

PD Dr. Michael Bornstein erläuterte den neuen Tarif für das DVT. Die neu geschaffene Position 4059 DVT wird mit 113 Taxpunkten angegeben (96–130 TP) inkl. schriftlicher Befund und Datenträger. An den ZMK Bern wird das DVT mit einem Taxpunktwert von Fr. 3.10 abgerechnet, was Fr. 350.10 und somit der früheren Pauschale entspricht. Da das DVT von medizintechnischen Röntgenassistentinnen aufgenommen wird, ist eine genaue Fragestellung vonnöten. Aus diesem Grund erleichtert ein leserliches Ausfüllen des Überweisungsformulars (www.dent.unibe.ch) inkl. Absender – am besten Praxisstempel – die Kommunikation mit dem Überweiser.

Durchblick in Sachen Software

Paul Jordi von der Jordi Röntgentechnik erklärte dann die Software „one volume viewer“, welche jeweils auf der CD bzw. DVD mitgeliefert wird. Die Bilder können zwar bearbeitet, aber nicht neu gespeichert werden. Um Messungen zu sichern, muss auf die Funktion des Screenshots zurückgegriffen werden. Für Anwender mit vielen DVT-Datensät-

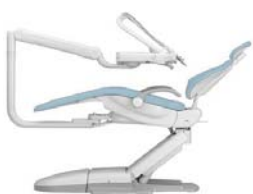ANZEIGE



Einfachheit

Jedes Detail zählt. Deshalb können Sie herausragenden Patientenkomfort, unvergleichlichen Bedienerzugang und nahtlos integrierte Technologie erwarten, um ein Niveau an Einfachheit zu erzielen, das Sie für unmöglich gehalten hätten.

In einer Welt, die Vielseitigkeit verlangt, bietet das A-dec 500®-System eine komplette Lösung ohne jeglichen Kompromiss.



a dec
reliablecreativesolutions™

abc dental
products & services

abc dental ag
gaswerkstrasse 6
8952 schlieren
t +41 44 755 51 00
f +41 44 755 51 01
abc@abcdental.ch
www.abcdental.ch

Für weitere Informationen über A-dec besuchen Sie bitte a-dec.com, oder wenden Sie sich an einen Händler vor Ort.

© 2012 A-dec Inc.
Alle Rechte vorbehalten.



Dr. Bendicht Scheidegger wurde als Zuweiser ans Symposium eingeladen und schildert seine Eindrücke.

zen bietet Jordi einen View Manager zur besseren Übersichtlichkeit der Bilddatensätze an (www.rxtex.ch). Richtlinien zum DVT-Einsatz findet der Leser unter www.sedentext.eu. Wichtigste Punkte sind die Rechtfertigung der Aufnahme, Nutzen/Risiko-Abwägung sowie das Befunden der gesamten Aufnahme. Die SGDMFR bietet einen viertägigen Kurs zur Diagnostik und Indikationsstellung für DVTs an (www.sgdmfr.ch).

DVT in der Endodontologie

Dr. Franziska Jeger von der Klinik für Zahnerhaltung erläuterte darauf die Bedeutung eines DVT in der Endodontologie. Die Frage, ob mit einer solchen Aufnahme die Prognose eines Zahnes verbessert werden kann, muss klar mit einem Ja beantwortet



werden, falls ein DVT in Betracht gezogen wird. Nur atypische Schmerzen, eine Abgrenzung Sinusitis/endodontische Pathologie oder wenn die genaue Lokalisation einer Resorption oder Zahnfraktur für die Prognose des Zahnes wichtig ist, können ein DVT heute rechtfertigen. In jedem Fall ist aufgrund der Strahlenbelastung Zurückhaltung für eine dreidimensionale Aufnahme angebracht. In der Einzelzahndiagnostik reicht ein Fenster von 4 x 4 cm. Demgegenüber ist eine bereits vorhandene Aufnahme bei der endodontischen Be-

handlung hinzuzuziehen, denn so kann von einer dreidimensionalen Aufnahme ohne zusätzliche Strahlenbelastung profitiert werden.

Gute Darstellung der Anatomie

Prof. Thomas von Arx zeigte in seinem Vortrag, wie gut anatomische Strukturen im DVT dargestellt werden können. Vom *Canalis nasopalatinus* über den *Sinus maxillaris* bis zur *Arteria palatina*, welche beim ersten Prämolaren unterhalb 6 mm und beim zweiten unterhalb 8 mm vom Margo gingivae zu „befürchten“ ist. Akzessorische Äste vom Foramen

mentale, dem *Canalis retromolare* und andere Anostomosen können Ursache für ein Versagen in der Anästhesie sein.

DVT im klinischen Alltag

Zum Schluss präsentierte Prof. Daniel Buser den Einsatz des digitalen Volumentomografen in der oralen Implantologie an seiner Klinik.

Präoperativ ist in der OK-Front sowie bei geplanter Sinusbodenelevation (SBE) ein DVT heute Standard, wobei die Fragestellung lautet:
• Ist eine korrekte 3-D-Position möglich?

- Wird genügend Primärstabilität erzielt?
- Ist GBR oder SBE nötig?
- Kann eventuell Flapless operiert werden (sehr selten, bei Kammbreite 7–8 mm)?
- Ist ein zweizeitiges Vorgehen notwendig?

Postoperativ kann bei Stellungsfehlern entschieden werden, ob das Implantat erhalten werden kann oder explantiert werden muss.

Fazit

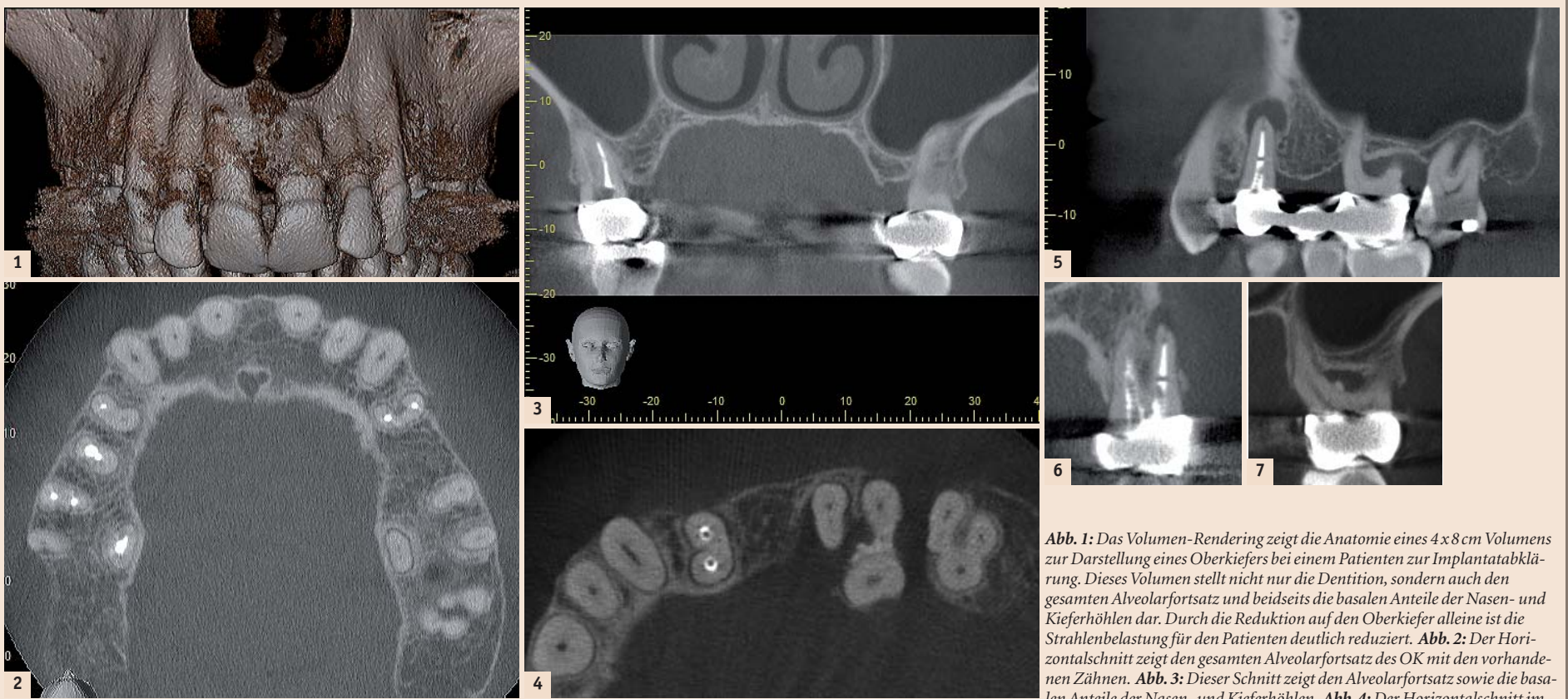
Durch die digitale Volumentomografie wurde die orale Implan-

logie enorm bereichert. Die Diagnostik ist präziser geworden und die Risiken konnten minimiert werden. Zudem ist der Patient durch die dreidimensionalen Bilder einfacher aufzuklären. Je mehr komplexe Fälle in einer Praxis operiert werden, desto mehr DVTs sind indiziert.

Mit diesem informativen Fortbildungsabend belohnte das Team von Prof. Buser die zahlreichen Überweiser seiner Klinik. Es ist ein gutes Beispiel dafür, den Teamgeist vorzuleben, den eine Zusammenarbeit erfolgreich werden lässt.

DT

Ein Fallbeispiel von Prof. Daniel Buser, ZMK Bern



OK links zeigt den wurzelbehandelten Prämolaren 24, die Zahnlucke 25 und die ausgedehnte Knochenläsion beim Molaren 26. **Abb. 5:** Der Panoramaschnitt zeigt die apikale Läsion bei Zahn 24 sowie die ausgedehnte inter- und periradikuläre Osteolyse bei Zahn 26. Die Kieferhöhle ist frei von entzündlichen Veränderungen. **Abb. 6:** Der orofaziale Schnitt zeigt den zweiwurzligen Zahn 24 mit einer apikalen Läsion an der bukkalen Wurzel. **Abb. 7:** Der orofaziale Schnitt bei Zahn 26 bestätigt den interradikulären Knochenverlust, der die Prognose des Zahnes ganz ungünstig erscheinen lässt.

Bequemes Behandeln ohne Hürde

Besserer Behandlungskomfort dank neuer Elemente

rund um den Behandlungsstuhl.

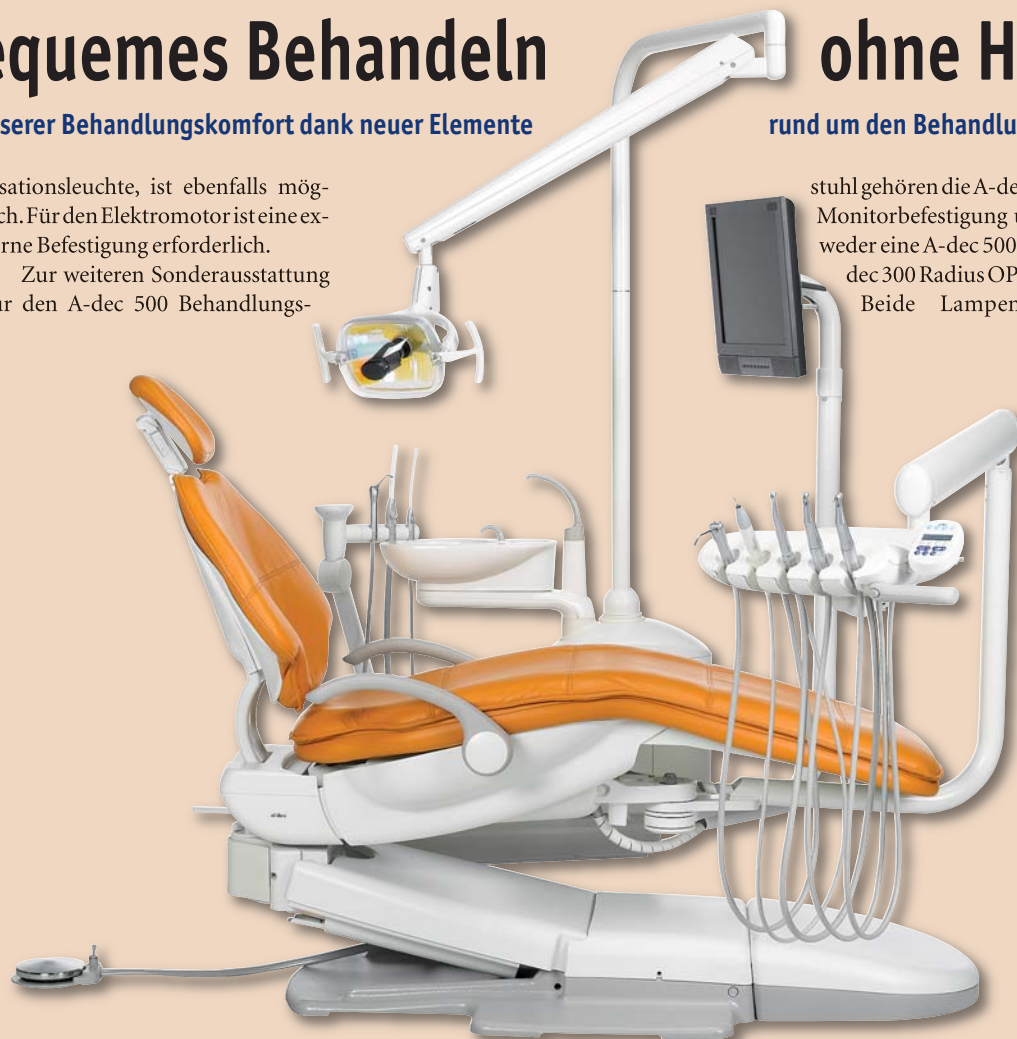
A-dec, ein weltweit führender Anbieter für dentales Equipment, präsentiert zusätzliche Elemente für den bewährten A-dec 500® Radius®-style Behandlungsstuhl. Dies ermöglicht einen besseren Komfort, da alle Zubehörgewichte in unmittelbarer Reichweite sind. Eines der neuen Elemente, das A-dec 300® Radius®-style Ablagesystem, lässt sich auf vielfältige Weise in das kompakte System integrieren.

„Durch die unkomplizierte Positionierungsmöglichkeit erlaubt es das A-dec 300® Radius®-style Ablagesystem selbst kleineren Behandlern, Handstücke und Zubehörgewichte geschickt und einfach zu integrieren“, so A-dec Produktmanager Shayne Krebs.

Das A-dec 300® Radius®-style Ablagesystem wird standardmässig mit drei Handstückpositionen geliefert, optional mit einer vierten. Das Einbinden von Zubehörgewichten, einschliesslich intraoraler Kamera, Ultraschallinstrument und Polyme-

risationsleuchte, ist ebenfalls möglich. Für den Elektromotor ist eine externe Befestigung erforderlich.

Zur weiteren Sonderausstattung für den A-dec 500 Behandlungs-



stuhl gehören die A-dec Radius Monitorbefestigung und entweder eine A-dec 500- bzw. A-dec 300 Radius OP-Lampe. Beide Lampenausfüh-

rungen werden sowohl mit der Möglichkeit einer horizontalen als auch vertikalen Einstellung und jeweils zwei Lichtintensitäten angeboten. Die OP-Leuchte verfügt über einen Ein-/Aus-Schalter am Gerät sowie eine Automatikfunktion. Der Monitorarm lässt sich drehen und kippen, wodurch mehrere Betrachtungswinkel möglich sind. Das kompakte A-dec 300 Radius Zahnarztteil kann um den Behandlungsstuhl herum gedreht werden, sodass Links- und Rechtshänder gleichermaßen bequem damit arbeiten können.

Seit dem 1. Januar 2012 ist die Firma ABC Dental AG Generalimporteur für A-dec-Produkte in der Schweiz. DT

ABC Dental AG
8952 Schlieren
Tel.: 044 755 51 00
www.abcdental.ch