

Minimalinvasive Mikrochirurgie im hochästhetischen Bereich

Für optimalen Gewebeerhalt mit gleichzeitig maximalem Patientenkomfort empfiehlt sich die „Early-Abutment-Technik“.
Dr. S. Marcus Beschnidt, DE-Baden-Baden, beschreibt diese nachfolgend.



Information zu Patientin und Behandlung

Die Patientin war zu Behandlungsbeginn 40 Jahre alt. Die hohe Lachlinie und der dünne gingivale Phänotyp erschwerten den Fall erheblich. Sowohl Zahn 11 als auch Zahn 12 wiesen gräuliche Kronen und livides Zahnfleisch auf. Beide Zähne waren wurzelbehandelt. In Zahn 11 war alio loco ein Metallstift eingebracht worden. An Zahn 12 war zudem eine Wurzelspitzenresektion (WSR) durchgeführt worden, was zu einer Vernarbung mit partiellem Rückzug der Gingiva geführt hatte. Die WSR war zum Zeitpunkt der Anamnese nicht vollständig ausgeheilt, die

Wurzelkanalfüllung an Zahn 12 erscheint apikal zu kurz.

Zahn 11 musste schonend entfernt werden, und wir entschieden uns für eine Sofortimplantation mit anschließender provisorischer Versorgung durch ein Schalenprovisorium. Bei dem hier vorgestellten Konzept der „Early-Abutment-Technik“ wird intraoperativ eine Abformung genommen, um die Implantatposition zur frühzeitigen Herstellung des definitiven Abutments auf das Modell übertragen zu können. Nach regenerativen Massnahmen zum Weich- und Hartgewebeaufbau mithilfe der Pouch-Technik und dem Einsetzen des Langzeitprovisori-

ums wurde die Patientin entlassen. Nur zwei Tage später wurden die definitiven Abutments eingesetzt und nicht mehr herausgeschraubt. Nur so konnte eine dichte periimplantäre Weichgewebmanschette entstehen und die Weichgewebsrezession minimal gehalten werden. Die definitiven vollkeramischen Kronen wurden nach zwölf Monaten eingesetzt.

Schlussfolgerungen

In ästhetischen Hochrisikofällen (hohe Lachlinie, dünne Gingiva, vorausgegangene Operationen) sollten in möglichst einem operativen Eingriff alle notwendigen Massnahmen durch-

geführt werden: schonende Zahnextraktion, Narbenkorrektur, Zahnfleischverdickung, Implantatinsertion und eventuell Knochenaugmentationen. In diesem Fall wurde eine partielle Socket Preservation durchgeführt. Bei der „Early-Abutment-Technik“ wird nach zwei Tagen – noch während der Heilungsphase – das definitive Keramikabutment eingesetzt und in situ belassen. Dadurch verklebt die Wunde mit dem Abutment, und im Implantatschulterbereich kommt es zu einem Gewebeattachment. Dieses Verfahren wird in unserer Praxis seit 2002 angewendet und hat sich bewährt. Entscheidend ist auch die Anwendung mini-

malinvasiver Mikrochirurgie: wenige Vertikalinzisionen; minimale Schnittführung, Bestimmen der Knochen- und Weichgewebssituation über Sondieren. Der Einheilphase sollten mindestens sechs bis neun Monate eingeräumt werden, damit das Gewebe maturieren kann. Zudem ist Platform Switching unserer Erfahrung nach der Ausbildung des Weichgewebes förderlich, da das Weichgewebe durch diese Technik mehr Platz zur Verfügung hat. Die hier vorgestellte Kombination der beschriebenen Techniken stellt eine Möglichkeit dar, bei strenger Indikationsstellung die Wahrscheinlichkeit eines optimalen Gewebeerhalts zu erhöhen. **DT**



VERWENDETE IMPLANTATE		10	17	16	15	14	13	12	11	21	22	23	24	25	26	27	28
Zahn																	
Impl-Typ								SL									
Impl-Länge								16.0									
Impl-Ø								5.0									
Impl-Oberfläche								P									

VERWENDETE IMPLANTATE		48	47	46	45	44	43	42	41	51	52	53	54	55	56	57	58
Zahn																	
Impl-Typ																	
Impl-Länge																	
Impl-Ø																	
Impl-Oberfläche																	

Impl-Typ: FOOT-LINE (FL) / SCREW-LINE (SL) Impl-Ø: NextMedic: Promote (P) / Promote Plus (PP)

Ausgangssituation

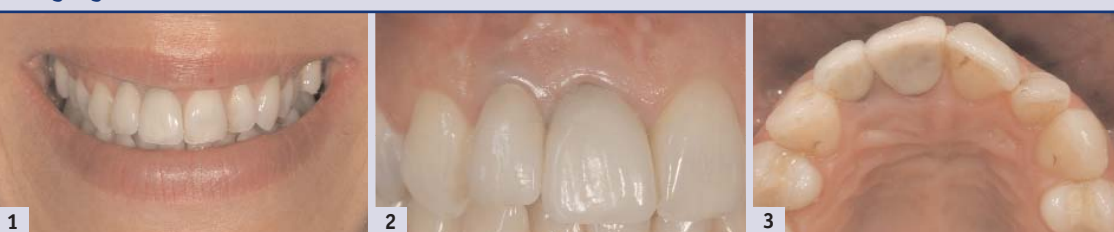

Abb. 1: Die Patientin weist eine zervikale bis hohe Lachlinie auf. Der Verlauf von Gingiva und Oberlippe erscheint unregelmässig. In Regio 11 bis 13 ist beginnender Papillenverlust erkennbar. – Abb. 2: Das Zahnfleisch zeigt Vernarbungen durch eine frühere Wurzelspitzenresektion (WSR). Die Kronen erscheinen grau. Die Gingiva ist livide verfärbt, da, bedingt durch den dünnen Phänotyp, die dunklen Wurzelstümpfe durchschimmern. – Abb. 3: Durch den Engstand der Zähne 11 und 12 und die verschachtelte Zahnstellung ergibt sich implantologisch und ästhetisch ein erhöhter Schwierigkeitsgrad.

Schonende Entfernung des Wurzelrests

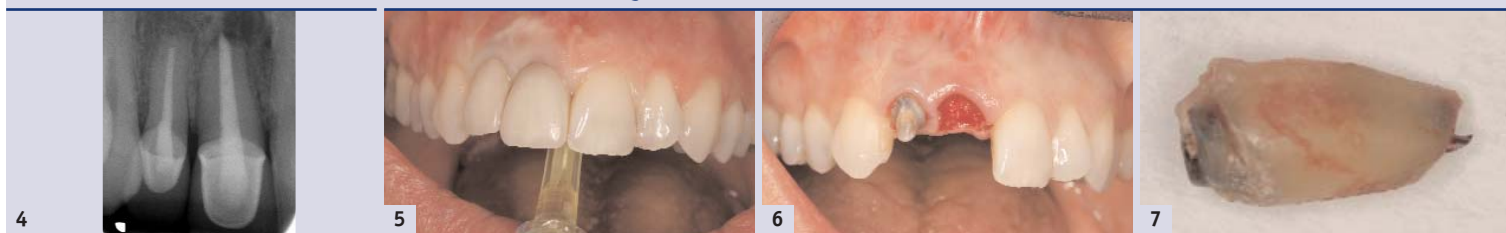
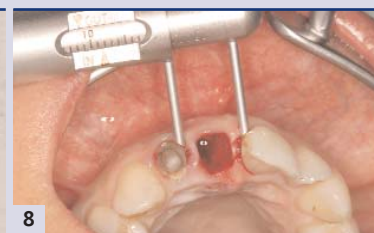
Abb. 4: An Zahn 11 ist ein alio loco eingebrachter Metallstift erkennbar. Die WSR ist nicht ausgeheilt. Die Wurzelkanalfüllung an Zahn 12 erscheint apikal zu kurz. – Abb. 5: Um Zahn 11 zu entfernen, wurde mit einem computergesteuerten Injektionsgerät (The Wand, Milestone) ausschliesslich palatinal injiziert. Dabei wird das vernarbte Gewebe kaum traumatisiert und die Blutversorgung nicht unterbunden. – Abb. 6: Schonende Entfernung des Wurzelrests 11. Das entzündliche Gewebe wurde vollständig ausgeschabt. – Abb. 7: An der entfernten Wurzel ist apikal der Metallstift erkennbar. – Abb. 8: Entscheidend bei der Sofortimplantation ist die exakte Ausmessung der Alveole. Nur so kann erkannt werden, wo sich Knochen befindet und ob dieser intakt ist. Mit einer Schublehre (Zepf Medizintechnik) wird der Implantatdurchmesser bestimmt.

Implantatinsertion



Abformung und provisorisches Abutment

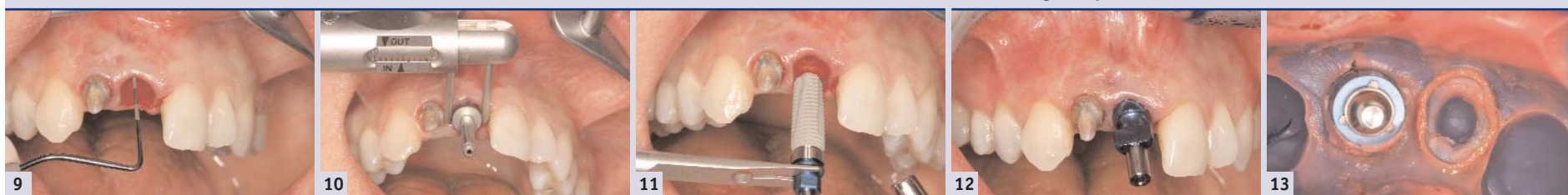

Abb. 9: Mit der Parodontalsonde wird die Alveole zusätzlich sondiert, um eventuelle Defekte am Alveolenrand zu erkennen. Auch die Gingivahöhe wird analysiert, um zukünftige Resorptionen abschätzen zu können. – Abb. 10: Mit dem in die Alveole eingesetzten Formbohrer können die geplante Implantatachse und die Abstände zu benachbarten Strukturen überprüft werden. – Abb. 11: Insertion eines Camlog® Screw-Line Promote® Implantats mit 5 mm Durchmesser und 16 mm Länge. – Abb. 12: Abformung mit einem Abformpfosten, offener Löffel, zur Anfertigung des „Early-Abutments“ und Langzeitprovisorioms. – Abb. 13: Detailansicht der Abformung zur präzisen Übertragung der Implantatposition auf das Modell.

Knochen- und Weichgewebsregeneration

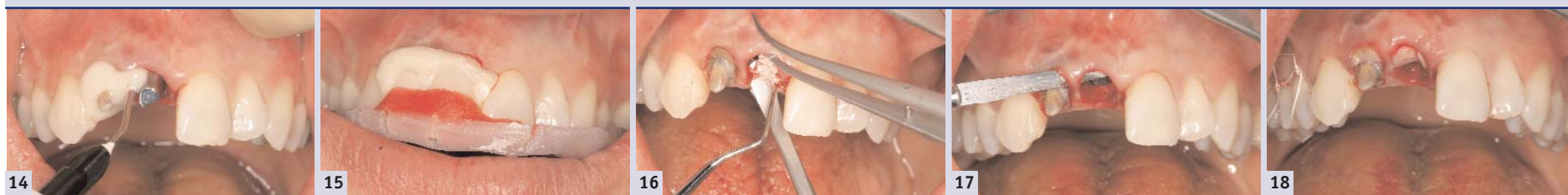

Abb. 14: Unterfütterung eines Schalenprovisorioms auf einem intraoral markierten und im Labor individualisierten Titan-Abutment. Bei geringer Höhe ist Titan wegen seiner hohen Stabilität besser geeignet als PEEK. – Abb. 15: Das Schalenprovisorium wird mithilfe eines Einsetzschlüssels positioniert. – Abb. 16: Für den Knochen- und Weichgewebsaufbau sollte der labiale Spalt zwischen Implantat und Alveole mit einem nicht resorbierbaren Knochenersatzmaterial aufgefüllt werden. – Abb. 17: Das Weichgewebe wird mit einem freien subepithelialen Bindegewebstransplantat verdickt. Eine Pouch ohne Vertikalinzision und unter Schonung der Papillen wird präpariert. – Abb. 18: Bindegewebstransplantat in situ; wichtig ist, dass die Papille intakt bleibt.

Early-Abutment und Langzeitprovisorium

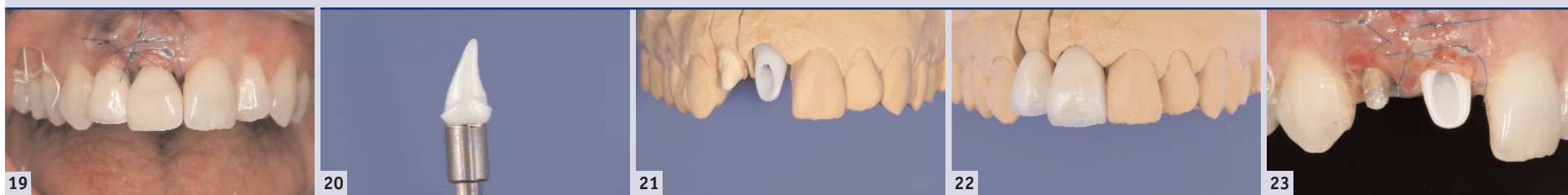

Abb. 19: In der Zwischenzeit wurde das Provisorium im Labor ausgearbeitet; es kann nach Einschrauben des Titan-Abutments zementiert werden. – Abb. 20: Innerhalb von zwei Tagen wurde ein Keramik-Abutment auf einer Titan-klebebasis angefertigt. Die Zirkoniumdioxidkeramik weist im Sinne des Platform Switching einen geringeren Durchmesser auf. – Abb. 21: Das definitive, auf dem Laborimplantat verschraubte Abutment. – Abb. 22: Das Langzeitprovisorium Regio 11 wurde mit der Krone auf dem natürlichen Stumpf verblockt. – Abb. 23: Zwei Tage post Op: Das provisorisch eingesetzte Titan-Abutment wird gegen das definitive Keramik-Abutment ausgewechselt.

Zusätzliche Massnahmen

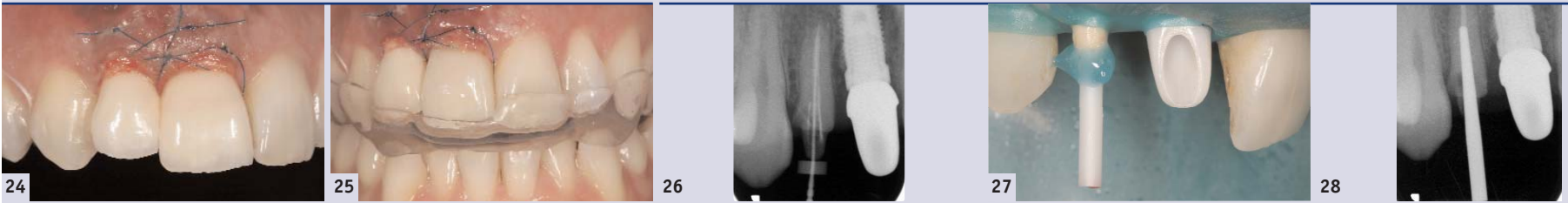

Abb. 24: Das Langzeitprovisorium wird befestigt; es verbleibt für mindestens sechs Monate, in diesem Fall sogar für zwölf Monate, in situ. – Abb. 25: Eine Michigan-Schiene schützt das Operationsgebiet vor Druck. Sie sollte mindestens vier Wochen lang beim Essen und Schlafen getragen werden. – Abb. 26: In Regio 12 wird die Wurzelkanalbehandlung revidiert. – Abb. 27: Nach der revidierten Wurzelkanalbehandlung und einem internen Bleaching wurde ein Keramikstift in den Wurzelkanal eingepasst und eingeklebt. – Abb. 28: Röntgenologische Kontrolle des eingebrachten Keramikstifts.

Abformung für definitive Versorgung

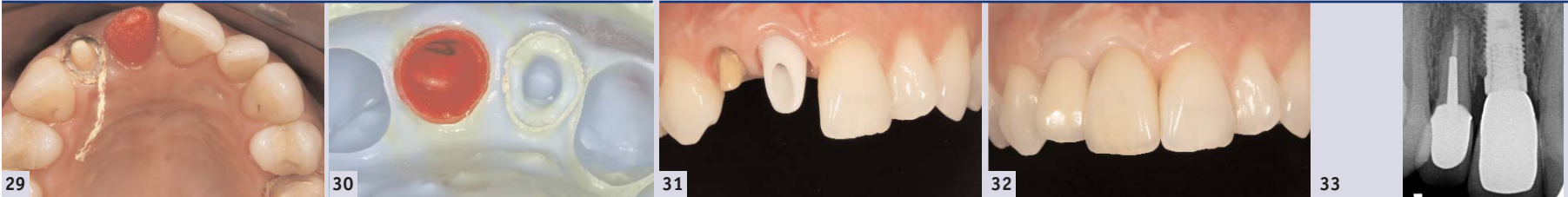

Abb. 29: Abformung des definitiven Abutments und des natürlichen Pfeilers zur Herstellung der definitiven vollkeramischen Restaurationen. – Abb. 30: Die Position des Abutments wird mithilfe eines Kunststoffkappchens auf das Modell übertragen. – Abb. 31: Zwölf Monate post Op ist das Gewebe maturiert und die Gingivarezession minimal. – Abb. 32: Zwölf Monate post Op werden die definitiven vollkeramischen Kronen eingesetzt; die Zahnstellung wurde den kontralateralen Zähnen angeglichen. Es wurde darauf geachtet, die Papille zwischen 11 und 21 nicht zu quetschen. – Abb. 33: Röntgenkontrolle ein Jahr nach Belastung.

Situation 12 Monate nach Implantation

Vorher

Nachher (2 Jahre nach Belastung, 1 Jahr nach prothetischer Versorgung)

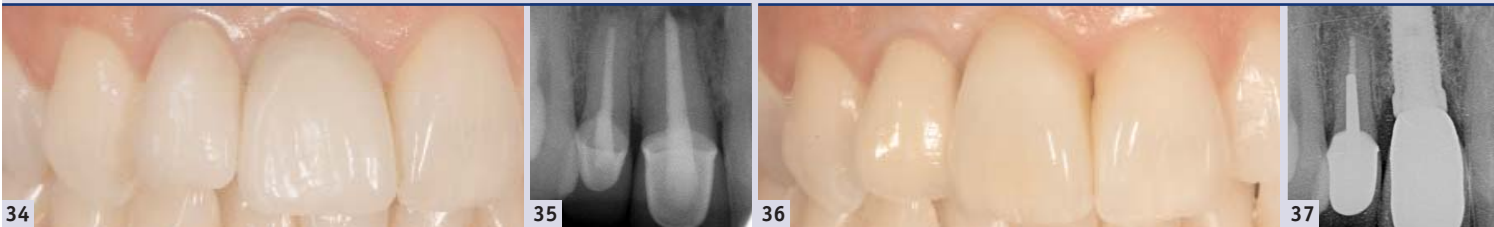

Abb. 34: Ausgangssituation mit den beiden wurzelbehandelten Zähnen Regio 11 und 12. An Zahn 12 wurde zudem eine Wurzelspitzenresektion durchgeführt. Die hohe Lachlinie und der dünne gingivale Phänotyp erschwerten den Fall erheblich. – Abb. 35: An Zahn 11 ist ein alio loco eingebrachter Metallstift erkennbar. Die Wurzelspitzenresektion ist noch nicht vollständig ausgeheilt. Die Wurzelkanalfüllung an Zahn 12 erscheint apikal zu kurz. – Abb. 36: Die Situation zwei Jahre nach Sofortimplantation und ein Jahr nach der definitiven prothetischen Versorgung. – Abb. 37: Röntgenkontrolle fünf Jahre nach Belastung.


Kontakt



Dr. S. Marcus Beschnidt
Privatpraxis für Zahnheilkunde
Lichtentaler Allee 1
DE-76530 Baden-Baden
Tel.: +49 7221 3939719
info@beschnidt.com
www.beschnidt.com



ANZEIGE



4. INTERNATIONALER
CAMLOG KONGRESS
3.–5. MAI 2012
LUZERN, SCHWEIZ

FEEL THE PULSE OF SCIENCE
IN THE HEART OF SWITZERLAND

- «State of the art» der dentalen Implantologie
- International renommiertes wissenschaftliches Komitee, anerkannte Referenten
- Aussergewöhnliche Workshops – **BEREITS AUSGEBUCHT!**
- Luzern – weltbekannter Kongressort in einzigartiger Lage
- Fetzig alpine Party – «Let's rock the Alps!»
- Attraktive Partnerprogramme in Luzern und Umgebung
- Hervorragendes Preis-Leistungs-Verhältnis

WISSENSCHAFTLICHES KOMITEE

Prof. Dr. Jürgen Becker, Prof. Dr. Fernando Guerra,
Prof. Dr. Frank Schwarz, Prof. Dr. Thomas Taylor,
Prof. Dr. Dr. Hendrik Terheyden, Prof. Dr. Dr. Georg Watzek,
Prof. Dr. Axel Zöllner

WEITERE INFORMATIONEN UND ANMELDUNG

www.camlogcongress.com

