

# Paro and Prothetics Special



## Prothetik-Seminar

Zahnarzt Dr. Volker Ulrici und ZTM Walter Böthel widmeten sich in dem von Ivoclar Vivadent und Curaden Academy veranstalteten Seminar der Totalprothetik.

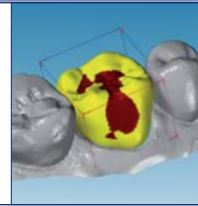
► Seite 28



## Expertenfortbildung

Die neue Bildungsverordnung brachte zahntechnische Fachexperten zusammen, um sich gemeinsam mit den neuen Prüfungsvorgaben vertraut zu machen.

► Seite 30



## talk+more

Das Thema „Digitalisierung“ lässt vor allem Zahntechniker seit geraumer Zeit aufhorchen. Zum aktuellen Stand der Dinge lesen Sie mehr auf

► Seite 31

## Master Course in Regenerative and Esthetic Periodontal Therapy

Für drei Tage entführte Prof. Dr. Anton Sculean, ZMK Bern, 54 Zahnärzte aus dem Praxisalltag. Im Masterkurs Parodontologie eigneten sie sich wertvolle Tipps und Techniken an. Dr. med. dent. Bendicht Scheidegger berichtet. Teil 2



### Mikrochirurgie in der Privatpraxis

Dr. Beat Wallkamm, ZMK Bern und Privatpraxis, gab am zweiten Tag einen Einblick in das Mikrochirurgiekonzept in der Privatpraxis. An vorderster Stelle liegt die Patientencompliance. Zahnarzt und Team müssen folgende Punkte beachten:

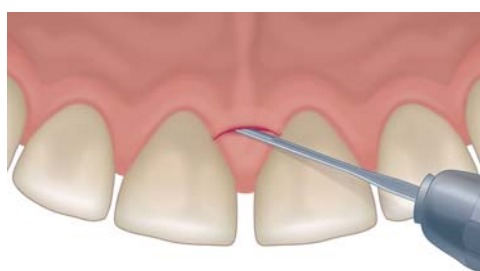1. Aseptische Chirurgie, welche sterile Abdeckung des Zahnarztes und Assistenz mit Mundschutz, Brille, Kopfbedeckung, sterilem Mantel und natürlich sterilen Handschuhen nach chirurgischer Händedesinfektion bedeutet. Der steril abgedeckte Patient spült ein bis zwei Minuten mit Chlorhexidinlösung 0,12–0,2% und wird perioral mit Betadine desinfiziert. Die Instrumente werden im Traysystem aufbereitet.

2. Gewebefreundlichkeit: Scharfe Mikroinstrumente mit rotations-symmetrischem Griff werden mit optischen Vergrößerungshilfen eingesetzt. Intrasukkuläre Inzisionen sind zu bevorzugen, auf genügende Mobilität des Lappens ist zu achten, damit später bei der Naht keine Spannung auftritt. Wenn nötig Entlastungen horizontal, maximale Schonung der Papille, Feuchthalten des Gewebes. Ziel der Mikrochirurgie sind minimale Traumatisierung der Gewebe und somit optimale Heilung.

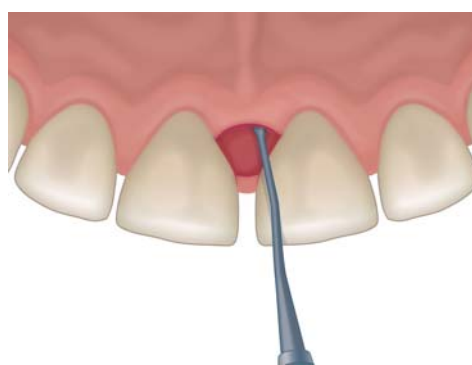
3. Wahl des idealen Flapdesigns. Ziele sind der primäre Wiederverschluss ohne Gewebeverlust interdental. Zudem soll der Lappen koronal zu liegen kommen. Dies alles unter der Voraussetzung der ausreichenden Sicht auf Knochen und Wurzeloberfläche während der Operation. Papillenpräservations-technik bzw. deren Vereinfachung sind zu bevorzugen.

Die Operationstechnik muss von Zahnarzt und Assistenz perfekt beherrscht werden, um die Wirkung regenerative Materialien zu entfalten. Denn eine perfekte Operationstechnik ohne regenerative Materialien ist erfolgreicher als eine mangelhafte Operationstechnik mit teuren Biomaterialien.

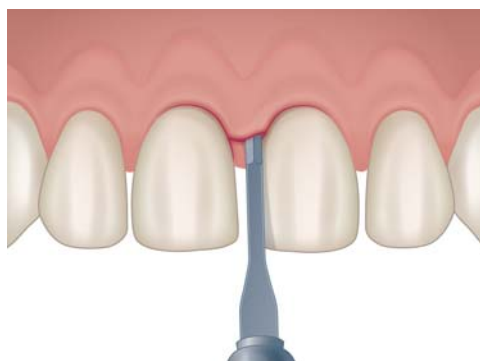
4. Wahl der idealen Nahttechnik, um optimale Stabilität zu erreichen: (z.B. interne gekreuzte Matratzennaht mit Schlaufe, pro Interdentalraum eine Naht). Eine monofile Naht 6/0 oder 7/0, mit 2 & 2 Knopf wird von Dr. Wallkamm empfohlen. Eine absolut dichte und spannungsfreie Naht ist gefordert, damit diese auch bei der postoperativ



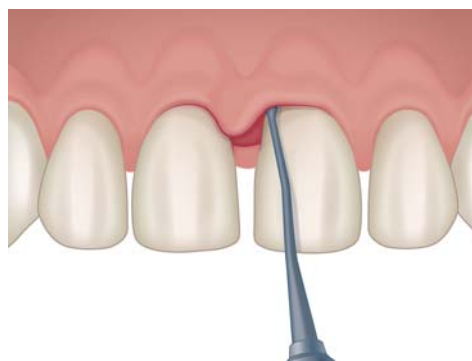Inzision für die Bildung eines Papillenerhaltungslappens.



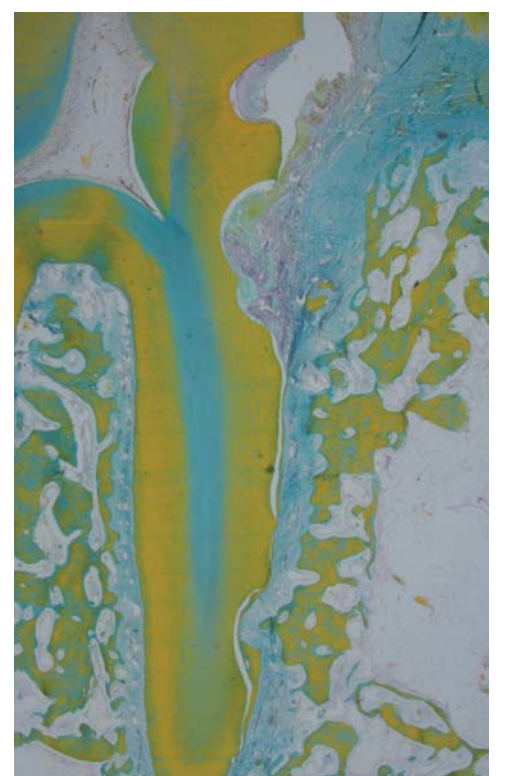
Lappenbildung mittels Papillenerhaltungslappen.



Inzision für den vereinfachten Papillenerhaltungslappen.



Lappenbildung mittels vereinfachtem Papillenerhaltungslappen.



Histologische Darstellung eines regenerierten Parodonts.

auf tretenden Schwellung nicht reißt.

5. Postoperative Massnahmen: Der Patient muss durch die ersten sechs Wochen nach der Operation geführt werden. Am Operationstag erhält er nebst Analgetika ein Coldpack zur Verminderung der Schwellung. Chlorhexidinspülung für vier Wochen, nach drei Tagen darf mit einer chirurgischen Zahnbürste (superweich) vorsichtig mit mechanischer Plaquekontrolle begonnen werden. Normale Zahnhygiene nach vier, wenn eine Membran verwendet wurde, nach sechs Wochen. Bei der Kontrolle nach einer Woche professionelle Zahnreinigung mit Napf und Polierpaste sowie Applikation von CHX-Gel.

### Live-OP 1

Darauf folgte die erste Live-OP mit Prof. Sculean.

Immer wieder faszinierend sind in Bern die Live-Operationen. Ein intraorales Feld von 5 cm<sup>2</sup> auf 5 x 3 m projiziert, ergibt für den Zuschauer eine bessere Sicht als für den Operateur selbst. Die Operation wird live kommentiert und Fragen aus dem Hörsaal direkt beantwortet. Die feine Klingenföhrung von Prof. Sculean machte diesen Programmpunkt zum Genuss.

### OP-Protokoll

GTR mit Emdogain® an Zahn 13

(Brücke 13 x 11 x 23): tiefer Knochen-defekt mesial nach initialer Hygiene-phase. Präoperativ Vitalitätstest, Okklusionskontrolle, ggf. Schienung, um Beweglichkeit zu vermeiden.

1. Schnitt intrasukkulär
2. vereinfachte Papillapräservations-Inzision
3. Inzision palatinal neben Zwischenglied

4. schonendes Abschieben des Lappens

5. Kürettage (Entfernung Zahnstein, Granulationsgewebe, Root Planing) mit Handinstrumenten und Ultraschall

6. Spülen der Wurzeloberfläche, Trocknen mit Gazetupfer, Vorbereiten der Wurzeloberfläche mit 24% EDTA (Pref Gel) für zwei Minuten

7. Vorbereiten des Grafts: Mischen Bio-Oss® mit Emdogain® für fünf Minuten, Abspülen des Pref Gels, Trocknen der Wurzeloberfläche mit Gaze

8. Applikation Emdogain® auf die trockene Wurzel

9. Auffüllen des Defekts mit Bio-Oss® – Emdogain® (nicht überfüllen, Reste entfernen)

Fortsetzung auf Seite 26

ANZEIGE

www.zwp-online.ch

FINDEN STATT SUCHEN.

ZWP online

Live

an der Dental2012 in Bern

Halle 2.0

Stand E32

DENTAL 2012



BERN JUNI 14 | 15 | 16



Fortsetzung von Seite 25

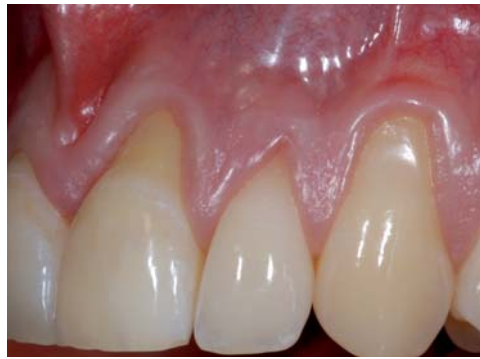10. Erstellen stabiler Wundverhältnisse, spannungsfrei. Naht 7/0 monofil mit 16 mm Nadel. Liegedauer der Nähte: 14 Tage
11. Medikation: Analgetika, Kühlen, keine Antibiose

**Live-OP 2**

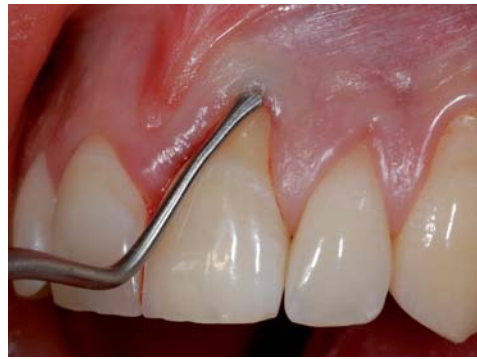*OP-Protokoll*

GTR an Zahn 35 tiefer intraossärer Defekt mesial (10 mm ST), nach Hygienephase und Reevaluation

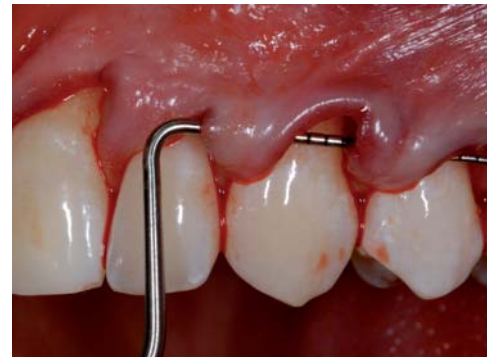1. intrasulkuläre Inzision 33, 34, 35, 36, vereinfachte Papillenpräservations-Technik
2. sorgfältiges Abschieben des Lappens
3. Entfernung Zahnstein, Granulationsgewebe
4. Root Planing mit PerioSet
5. Entscheid für GTR mit Füller Bio-Oss® Kollagen ohne Emdogain® aufgrund ausgedehntem Defekt mit grossem Defektwinkel und bukkal nicht vollständig erhaltener Wand (nicht ganz dreiwandig)
6. Anpassen einer Bio-Gide® Membran (zweite Lage zur Stabilisation, Perio-Gide ist mit Bio-Gide® identisch, nur kleiner)
7. Reinigung der Wurzeloberfläche mit NaCl-Lösung
8. Einbringen des Bio-Oss Collagen® in den Defekt (nicht überfüllen)
9. Applikation der Bio-Gide® Membran mit rauer Seite gegen Knochen/Augmentat
10. Stabilisierungsnaht der Membran (gekreuzte Matratzennaht, bukkal horizontal, lingual vertikal). Wichtig ist es, dabei im keratinisierten Teil zu bleiben, um die Naht stabil zu gestalten. Kontrolle, ob Membran in korrekter Position.
11. Eine Doppelschlingnaht in jeder Papille garantiert einen dichten Verschluss ohne apikalen Zug des Lappens.



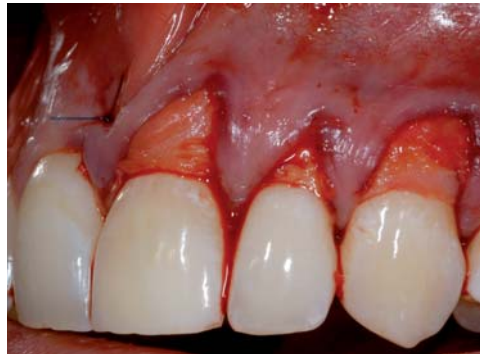Multiple Rezessionen vor der Therapie.



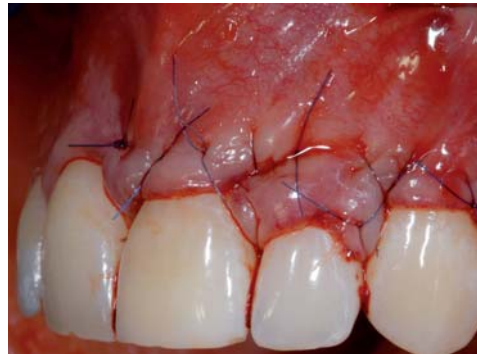Tunnelierung mit einem speziell entwickelten Tunnelmesser (Fa. Stoma, Liptingen, Deutschland).



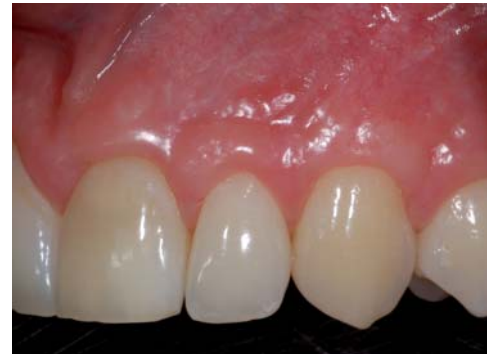Mobilisierter Lappen.



Fixierung des Bindegewebstransplantates im Tunnel.



Naht.



Komplette Deckung ein Jahr nach Therapie.

*Postoperative Therapie*

- zwei Wochen keine Hygiene mit Bürste
- danach Anwendung einer chirurgischen Zahnbürste
- Sondierung erst nach sechs Monaten
- Diabetespatienten erhalten Antibiose post OP
- Nähte mindesten zwei Wochen in situ lassen
- Membranexposition ab der dritten Woche stellt kein Problem dar.

Im darauffolgenden **Hands-On** wurden die Rezessionsdeckung mit modifiziertem koronalen Verschiebelappen und die Rezessionsdeckung mit lateralem Verschiebelappen geübt. Bei allen parodontalchirurgi-

schen Eingriffen ist das passive Auflegen des Lappens (also ohne Spannung) und genügend lange Stabilisierung mittels adäquater Nahttechnik entscheidend.

**Live-OP 3**

In der dritten Live-OP demonstrierte Prof. Sculean eine ausgedehnte Rezessionsdeckung von sechs Zähnen.

*OP-Protokoll*

Multiple Rezessionsdeckung mittels Tunneltechnik 15–21

1. Scaling/Root Planing aller zu deckenden Wurzeloberflächen
2. intrasulkuläre Inzision
3. Abschieben der Gingiva (Mukoperiost) mit Tunnelierungsin-

strumenten, über die mukogingivale Grenze hinaus (Split Flap), Lösen aller Fasern, Kontrolle mit Kurette

4. Ausmessen der Dimensionen des Bindegewebs-Grafts
5. Entnahme des Bindegewebes Regio 12–17 minimal 2 mm vom Margo gingivae entfernt: Erstinzision, Wechseln der Klinge, Zweitinzision, Entnahme Graft 25 x 5 x 2 mm
6. Applizieren von Emdogain® auf BG-Transplantat
7. Schliessen der Entnahmestelle mit Borghetti-Nähten
8. Pref Gel zwei Minuten auf Wurzeloberfläche (nicht unter Flap), Abspülen, Trocknen der Zahnoberflächen

9. Applikation Emdogain® auf trockene Wurzelabschnitte

10. Ziehen des Bindegewebettransplantats unter Papillen hindurch auf Rezessionen, Fixation des Transplantats mit einer Matratzennaht mesial und distal. Horizontale Matratzennaht um 13, 12, 11, damit das Bindegewebe auf der Wurzeloberfläche zu liegen kommt.
11. Positionierung des Flaps koronal mit denselben Nähten, jedoch nun von bukkal ausgehend um jeden Zahn herum, welcher im „Lappen“ integriert ist.

*Post OP*

Gabe von Kortikosteroiden, um die Schwellung zu minimieren. Fortecortin 4 mg für zwei Tage, einzunehmen nach der OP und am darauffolgenden Tag.

Um eine Operation mittels Tunnelierungstechnik auf einem Film zu verfolgen, kann bei der Firma Straumann eine DVD bezogen werden.

Im anschliessenden Hands-on-Kurs wurde am Schweinekiefer die Tunnelierungstechnik mit BG-Graft geübt. Die in einer Zusammenarbeit von Prof. Sculean und Stoma entwickelten Tunnelierungsinstrumente konnten dabei getestet werden. Bernita Bush demonstrierte das Nachschärfen der Instrumente. Scharfe Instrumente sind eine *Conditio sine qua non* für die schonende Präparation des Tunnellappens.

Am dritten Tag erläuterte Dr. Sofia Aroca, ZMK Bern, die Klassifikation von Rezessionen und die Indikationen zu deren Deckung: Die Rezession ist durch Weichteilverlust unterhalb der Schmelz-Zement-Grenze definiert. Die Klassifikation teilt Miller wie folgt ein:

- Klasse I: Rezession erreicht Mukogingivallinie nicht, kein Gewebeverlust interdental (Papille).
- Klasse II: Rezession erreicht oder überschreitet die Mukogingivallinie, jedoch kein Gewebeverlust interdental (Papille).
- Klasse III: Rezession erreicht oder überschreitet die Mukogingivallinie, interdentaler Gewebeverlust von Weichgewebe und Knochen

ANZEIGE

**one way**®  
disinfection professionals

Hotline  
**055 293 23 90**  
[www.one-way-suisse.ch](http://www.one-way-suisse.ch)

✓ **Aldehyd- und schaumfreies Konzentrat für Sauganlagen**

✓ **Desinfektion, Desodorierung, Reinigung und Pflege**

✓ **2%-ige Anwendungskonzentration**

✓ **2.5 Liter ergeben 125 Liter Gebrauchslösung**

✓ **VAH / DGHM gelistet**

**Wenn ich zu meinem Chef sage: "Lass uns das GELBE kaufen", meine ich nicht: eine Quietschente für die Badewanne ( 22 Franken für 2.5 Liter SURGITOL® inkl. VOC-Abgaben )**

Preis zzgl. Porto + MwSt.

bis unterhalb Schmelz-Zement-Grenze, aber koronal des Rezessionsbodens.

- Klasse IV: Rezession bis unterhalb Mukogingivallinie, Verlust von interdentalem Gewebe, Knochen und Papille bis unterhalb des Rezessionsbodens.

Indikationen für Wurzeldeckung sind einerseits Ästhetik und Hypersensitivität, wobei hier 100% Wurzeldeckung für eine erfolgreiche Therapie nötig sind. Für das Verhindern der Progression einer Läsion ist das Verbessern des Mukosatyps mit incompletter Deckung ein akzeptables Behandlungsergebnis.

**Kontraindikationen von Wurzeldeckung**

- mangelnde Patientencompliance (Hygiene)
- unbehandelte Parodontitis
- systemische Krankheiten
- Raucher

**Chirurgische Techniken**

Ist eine Technik besser als eine andere? Bei der Einzelrezession ist der koronale Verschiebelappen in Kombination mit BG-Transplantat der Goldstandard. Hierbei erfolgt eine Inzision horizontal an der Schmelz-Zement-Grenze, eine Zweitinzision horizontal etwas apikaler, Entlastungen vertikal, Deepithelialisation des dazwischenliegenden Gewebes, koronale Verschiebung nach Platzierung BG-Graft. Der Einsatz von Bindegewebstransplantaten und Emdogain® erhöht die Wahrscheinlichkeit auf eine komplette Wurzeldeckung. Weitere Therapieoptionen sind:

- freies Gingivatransplantat (verminderte Ästhetik und nicht zuverlässig vorhersagbar)
- lateraler Verschiebelappen
- koronaler Verschiebelappen ohne BG-Transplantat
- Semilunarappen (nur bei genügend breiter und dicker keratinisierter Gingiva)

Bei der Therapie von Miller Klasse I und II kommen der modifizierte koronale Verschiebelappen (evtl. mit Graft) oder ein Tunnel-Flap infrage. Zur Behandlung einer Miller Klasse III ist die Tunneltechnik mit BG-Transplantat die Therapie der Wahl.

Dr. Aroca zeigt die Entwicklungsschritte hin zur Tunneltechnik mit Split-Flap und exponiertem Bindegewebstransplantat. Die Möglichkeit zum Koronalziehen der Papillen ergibt sich aus Nähten über den Kontaktpunkt oder den vorher angelegten Kompositplint.

**Live-OP 4**

In der vierten Live-OP durch Prof. Sculean kam ebenfalls die Tunneltechnik zur Anwendung.

**OP-Protokoll**

Multiple Rezessionsdeckung an Zahn 23 ca. 5 mm, Zahn 22 ca. 3 mm, Miller Klasse III

1. Scaling der Wurzeloberfläche (kein Komposit auf Rezession belassen!)
2. intrasulkuläre Inzision 11,12,13,14 (jeweils mesial und distal plus 1 Zahn)
3. Präparation: Abschieben der Mukogingivallappen mit Tunnelierungsinstrumenten. Zuerst von jedem Zahn aus apikal, dann unter

grösster Vorsicht verbinden, dass die Papille nicht rupturiert oder das Gewebe penetriert wird, was aufgrund der Knochenanatomie (Balkon bei den OK-Prämolaren) bei dünner Gingiva möglich ist. Loslösen aller Fasern ggf. mit Kurette bis weit über die Mukogingivallinie hinaus, damit der Lappen genug mobil ist, um die Rezession ohne Spannung zu decken. Dieses Abschieben ist zeitintensiv, jedoch der Hauptfaktor für ein Gelingen der Operation. Die Mukosa muss

sich bereits passiv apikal verschieben.

4. Transplantat: Messen der Dimensionen des Transplantates. Entnahme des Bindegewebstransplantates: Erstinzision von Regio 27 mesial mindestens 2 mm Abstand vom Sulkus (um palatinale Rezessionen postoperativ zu verhindern). Zweitinzision mit neuer Klinge. Dritte Inzision: apikale Begrenzung (nach Bestimmung der suffizienten Breite. Abtrennen des Transplantates palatinal. Lagern

des Transplantates in physiologischer Kochsalzlösung. Vernähen der Entnahmestelle mit Borghettinähten (einfach und doppelt), wobei die Austrittsstelle der Naht im apikalsten Bereich der Entnahmestelle zu liegen kommt.

5. Platzierung des Grafts: Beschicken des Transplantates mit Emdogain®, Konditionierung der Wurzeloberfläche mit Pref Gel (nicht unter Lappen) für zwei Minuten, Abspülen mit NaCl, Durchziehen des Grafts unter Tunnel, Fixation

mit zwei Matratzennähten, Adaptation des Grafts um jeden Zahn herum in korrekter Position

6. Koronalziehen des Lappens mit Doppelschlingnähten um jeden Zahn, falls Fixation des Bindegewebes aufgrund schmaler Rezession nicht bei allen Zähnen möglich ist, evtl. Doppelschlingnaht auch durch BG-Transplantat hindurch.

DI

Teil 3 lesen Sie in der Juni-Ausgabe 2012.

ANZEIGE



## Damit Sie auf Kurs bleiben – unsere aktuellen Kurse



### Fachtagungen & Symposien

Wir bieten eine ausgewogene und mit exzellenten Referenten besetzte Auswahl an Fachtagungen, Symposien, Wochenkursen oder auch Skiweekends.

**Vom Einsteiger bis zum Profi – jeder findet hier die Möglichkeit zur Weiterbildung.**

<input type="checkbox"/>	Sa, 2. Juni 2012	Die moderne Zahnrekonstruktion	Zürich	PD Dr. I. Sailer, Prof. I. Krejci, u.v.m.
<input type="checkbox"/>	So, 16. September bis Sa, 22. September 2012	2. Lipperswiler Intensiv-Wochenkurs „Parodontale Chirurgie“	Lipperswil	Prof. A. Sculean, Prof. N. Zitzmann, Prof. S. Jepsen, Prof. B. Pjetrusson, u.v.m.
<input type="checkbox"/>	Di, 4. Dezember 2012	Jahresrückblick 2012	Zürich	Prof. Dr. D. Buser, u.v.m.
<input type="checkbox"/>	Do, 28. Februar bis So, 3. März 2013	DentAlpin Skiweekend 2013 „Komplikationen in der Implantologie“	Davos	Diverse Referenten aus Universität und Privatpraxis



### Knochen- und Weichgeweberegeneration

Defizite im Alveolarkambereich schränken häufig die Einsatzmöglichkeit von implantatgetragenen Restaurationen ein. **Neu entwickelte, knochenbauende Massnahmen** haben das Indikationsspektrum massgeblich erweitert. Erfahren Sie, wie man zum Teil mit **sehr einfachen Methoden** trotzdem **Resultate** erreicht, die den heutigen **hohen ästhetischen und funktionellen Ansprüchen** gerecht werden.

<input type="checkbox"/>	Fr, 15. Juni 2012	Knochenregeneration für Anfänger	Bern	Dr. A. Grimm, Dr. A. Mattiola
<input type="checkbox"/>	Mo, 17. September 2012	Die richtige Inzisionstechnik	Zürich	Dr. B. Wallkamm
<input type="checkbox"/>	Do, 20. September 2012	Knochenregeneration zum Anfassen Assistierte Operationen	Zürich	Dr. C. Andreoni, Dr. Th. Meier
<input type="checkbox"/>	Fr, 26. Oktober 2012 Fr, 9. November 2012	GTR Intensiv Teil 1 GTR Intensiv Teil 2	Horgen	Dr. B. Wallkamm



### Bruxismus und Schmerztherapie in der Privatpraxis

**Kleine Schiene, grosse Wirkung**

Weltweit wurden bereits Millionen Patienten erfolgreich mit Aufbisschiene behandelt. Vertiefen auch Sie Ihre Kenntnisse in der MAP Therapie!

**Günstig - Rasch - Einfach - Ein erfolgreiches Therapiekonzept!**

<input type="checkbox"/>	Mi, 9. Mai 2012	Einsteigerkurs	Egerkingen	Dr. G. Unterbrink
<input type="checkbox"/>	Fr, 29. Juni 2012	NTI-tss hands-on Workshop	Thalwil	Dr. G. Unterbrink, Dr. A. Boitel



### Neue Anästhesietechniken

**Punktgenau anästhesieren – ohne taube Lippen und Wangen**

Mit the Wand Plus® können Sie neben den herkömmlichen auch neue Anästhesietechniken anwenden. Somit können Sie oft eine Leitungsanästhesie umgehen und nur den zu behandelnden Zahn betäuben.

**Schmerzfreie Anästhesien ohne Nebenwirkungen - Die beste Werbung für Ihre Praxis!**

<input type="checkbox"/>	Mi, 6. Juni 2012	Anästhesieren – ohne taube Lippen und Wangen	St. Gallen	Dr. J. Dähnhardt
<input type="checkbox"/>	Mi, 12. September 2012	Anästhesieren – ohne taube Lippen und Wangen	Olten	Dr. Dr. St. Hug
<input type="checkbox"/>	Di, 23. Oktober 2012	The Wand Plus® Anwender-Treffen	Baden	Dr. H. van Waes, Dr. R. Klemmer

**Anmeldung sowie weitere Informationen zu unseren Fortbildungen auf [www.zfz.ch](http://www.zfz.ch)**

Fortbildung Zürichsee GmbH  
 Seestrasse 122 · 8810 Horgen · Tel. 044 727 40 18 · Fax 044 727 40 19 · [www.zfz.ch](http://www.zfz.ch)

NUR NOCH WENIGE PLÄTZE

NUR NOCH WENIGE PLÄTZE

NUR NOCH WENIGE PLÄTZE