

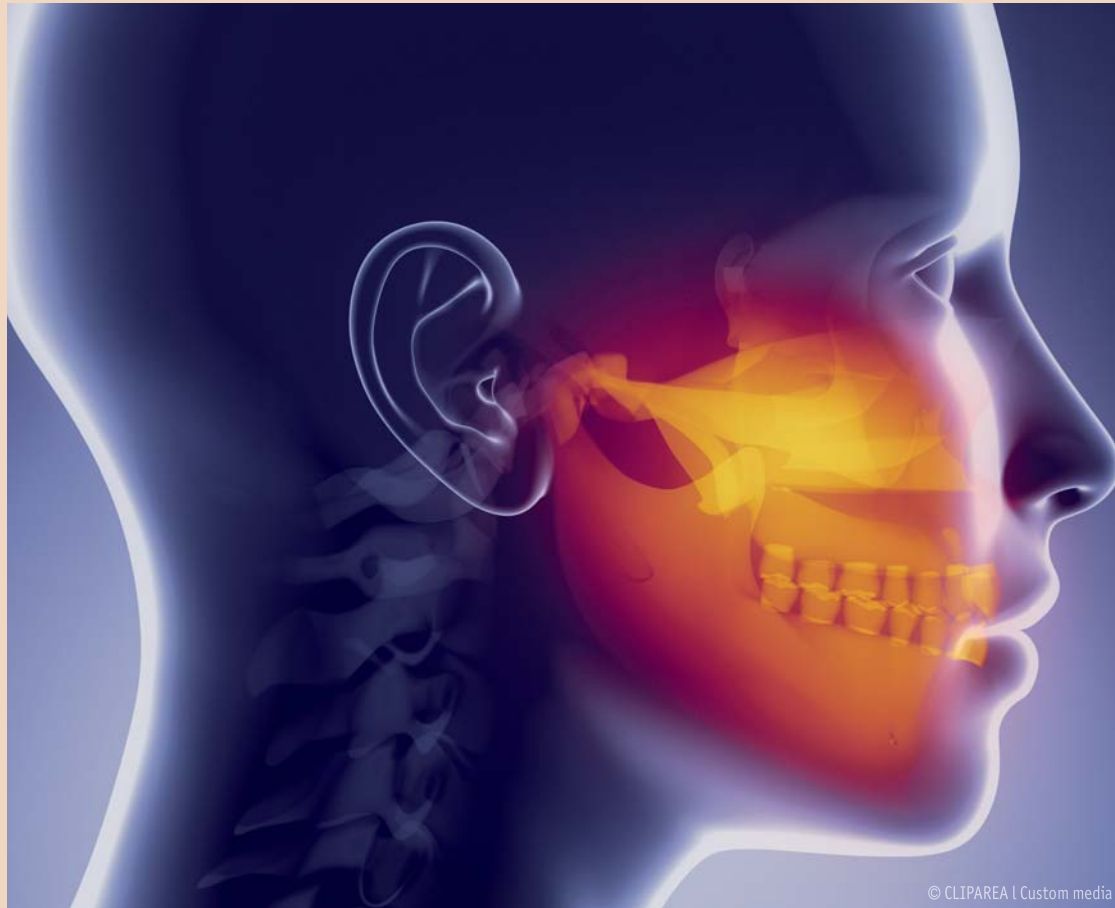
Die Bisphosphonat-assoziierte Osteonekrose der Kiefer

Seit 2006 wird in der Literatur vermehrt über die Bisphosphonat-assoziierte Osteonekrose der Kiefer (BP-ONJ) berichtet.

Zunehmend erreicht diese Problematik nun auch die breite Öffentlichkeit. Der folgende Beitrag gibt einen Überblick über den aktuellen Wissensstand dieser Erkrankung und erläutert Diagnostik, Therapie und Prävention in der zahnärztlichen Praxis. Von Priv.-Doz. Dr. Dr. Christian Walter und Univ.-Prof. Dr. Dr. Bilal Al-Nawas, Mainz.

Vor mittlerweile über zehn Jahren wurde erstmalig in dem Lehrbuch *Oral and Maxillofacial Pathology, A Rationale for Diagnosis and Treatment* über das Auftreten von Osteonekrosen der Kiefer unter Bisphosphonattherapie berichtet.¹ Im September 2003 folgte eine erste Serie mit 36 Fällen im *Journal of Oral and Maxillofacial Surgery*,² nachdem dieser Artikel zunächst an anderer Stelle abgelehnt wurde, da ein solcher Zusammenhang unmöglich sei und es sich bei dem beschriebenen Bild um keine eigene Krankheitsentität handele. Nach Erscheinen sorgte der Artikel für Aufsehen, und neben einer Gegenüberstellung, die beschrieb, wie unwahrscheinlich ein derartiger Zusammenhang sei,³ erschienen kurz darauf weitere zum Teil auch grössere Fallserien.⁴⁻⁶

Mittlerweile ist die Bisphosphonat-assoziierte Osteonekrose der Kiefer eine anerkannte Krankheitsentität, zu der viel geforscht und publiziert wird. Seit dem Jahr 2006 erscheinen mehr als 100 Artikel jährlich bei zunehmendem Trend in unterschiedlichsten wissenschaftlichen Zeitschriften, die meist ihren Fokus im zahnärztlich-chirurgischen oder onkologischen Bereich haben.⁷



Entstehung der BP-ONJ

In der Entstehung der BP-ONJ werden unterschiedliche Pathologien diskutiert.¹² Am häufigsten wird das reduzierte Bone Remodeling beschrieben. Durch die Hemmung der Farnesyl-diphosphatase werden Osteoklasten geblockt, sodass hier auf der Basis des fehlenden Knochenabbaus dieser nicht durch neuen ersetzt wird. Interessant ist aber auch der Effekt auf die Osteoblasten, d.h. die knochen-aufbauenden Zellen, die in höheren Dosierungen ebenfalls gehemmt werden.¹³ Durch den negativen Einfluss der Bisphosphonate auf Gefäßzellen und Gefäßstammzellen wird die Entstehung avaskulärer Nekrosen erklärt.^{13, 14} Die den Knochen bedeckenden Weichgewebe werden zusätzlich affektiert, wodurch die nicht heilende weichgewebliche Wunde erklärt wird.^{13, 15} Durch das häufige Vorliegen von Bakterien im Bereich der Nekrosen wird auch diesen eine Rolle in der Entstehung der BP-ONJ eingeräumt. Hinzu kommen noch weitere, weniger oft diskutierte Risikofaktoren.¹²

Interessant ist, dass auch andere Medikamente, die im Rahmen der Malignom- oder Osteoporosetherapie Einsatz finden, eine der

8 und 10 Millionen Menschen unter Osteoporose, und jährlich werden je etwa 60.000 Neuerkrankungen

durchgesetzt. Diese beschreibt die BP-ONJ rein klinisch als eine enoral freiliegende Knochennekrose, die

hier gibt es Kritikpunkte, ob eine Radiatio eine BP-ONJ ausschliesst oder hier nicht vielmehr eine be-

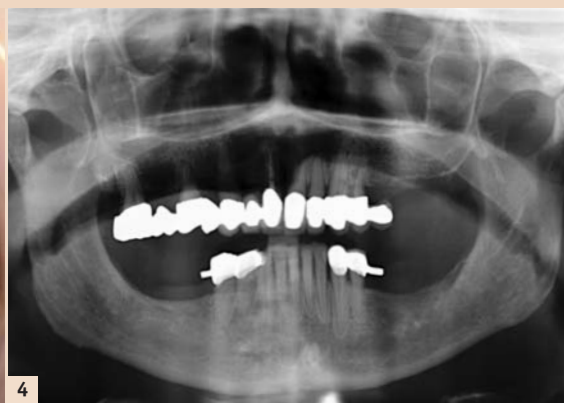
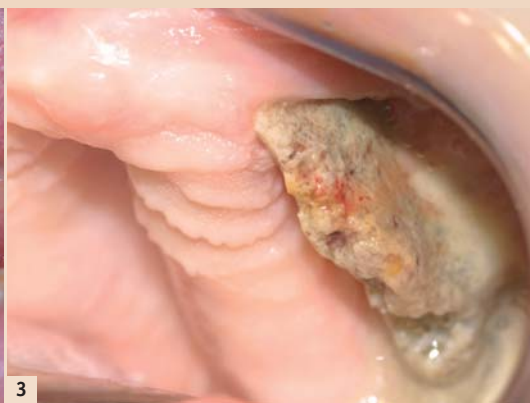
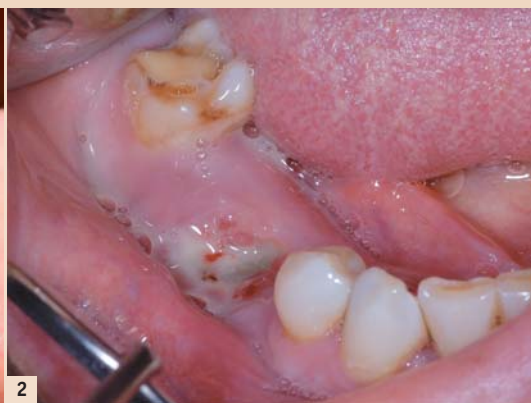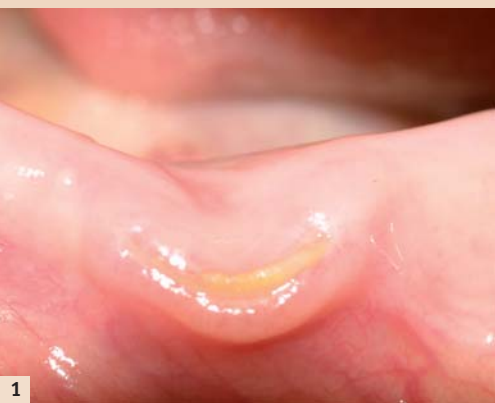Abb. 1: BP-ONJ Stadium I. – Abb. 2: BP-ONJ Stadium II. – Abb. 3: BP-ONJ Stadium III. – Abb. 4: Panoramaschichtaufnahme einer Patientin mit einer monoklonalen Gammopathie unklarer Signifikanz, die bereits seit mehreren Jahren mittels Bisphosphonaten behandelt wird. In der Panoramaschichtaufnahme erkennt man bisphosphonattypische Veränderungen, wie eine honigwabentartige veränderte Struktur der Spongiosa mit Skleroseerscheinungen. Besonders imponant ist die verdickte Lamina dura besonders im Unterkiefer.

Bisphosphonate werden bei benignen Knochenstoffwechselstörungen, dem multiplen Myelom und ossären Metastasen solider Tumore verabreicht. Alleine in Deutschland leiden zwischen

für das Brust- und das Prostatakarzinom gemeldet.⁸

Von den vielen unterschiedlichen Definitionen hat sich die der American Association of Oral and Maxillofacial Surgeons (AAOMS)

über einen Zeitraum von mindestens acht Wochen bestehen muss, bei vorausgegangener oder aktueller Bisphosphonatmedikation, ohne dass eine Kopf-Hals-Radiatio vorliegen dürfen.⁹ Aber schon

sondere Risikokonstellation vorliegt¹⁰, zumal auch histologisch Unterschiede zwischen der Osteoradionekrose und der BP-ONJ bestehen können.¹¹

Ebenfalls nach der AAOMS wird die BP-ONJ in unterschiedliche Stadien eingeteilt (Abb. 1–3). Neben der prinzipiell mit einem Risiko behafteten Gruppe von Patienten, die Bisphosphonate zu sich nehmen, beschreibt das Stadium 0 Patienten mit Bestehen von nichtspezifischen Symptomen, ohne dass klinisch eine Nekrose verifiziert werden kann. Im Stadium I liegt symptomlos enoral nekrotischer Knochen vor, der im Stadium II mit Schmerzen und entzündlichen Veränderungen zusätzlich symptomatisch wird. Im Stadium III gibt es zusätzliche Komplikationen wie ausgedehnte Osteolysen, eine Beteiligung der Kieferhöhlen, pathologische Frakturen oder auch Fistelungen nach extraoral.⁹

Bisphosphonat-assoziierten Osteonekrose ähnliche Erkrankung hervorrufen. Osteoblasten und Osteoklasten sind die den Knochen aufbauenden Zellen und stehen über unterschiedliche Signalmoleküle miteinander in Verbindung. Die Osteoblasten produzieren u.a. ein Protein namens RANKL, das nach Bindung auf dem zuständigen Rezeptor auf dem Osteoklasten den Osteoklasten aktiviert, sodass Knochen resorbiert wird. Ein rekombinanter Antikörper, das Denosumab wird eingesetzt und fängt das Signalmolekül RANKL ab, sodass dieses die Osteoklasten nicht mehr aktivieren kann. Auch unter dieser Medikation sind Osteonekrosen beschrieben worden.¹⁶

Bevacizumab ist ein Antikörper gegen VEGF (Vascular Endothelial Growth Factor), einem Signalmolekül, das für die Bildung neuer Blutgefäße essenziell ist, was

ANZEIGE

WERDEN SIE AUTOR!

Der Publikation: DENTAL TRIBUNE SWISS Edition

Sie planen Fachbeiträge zu

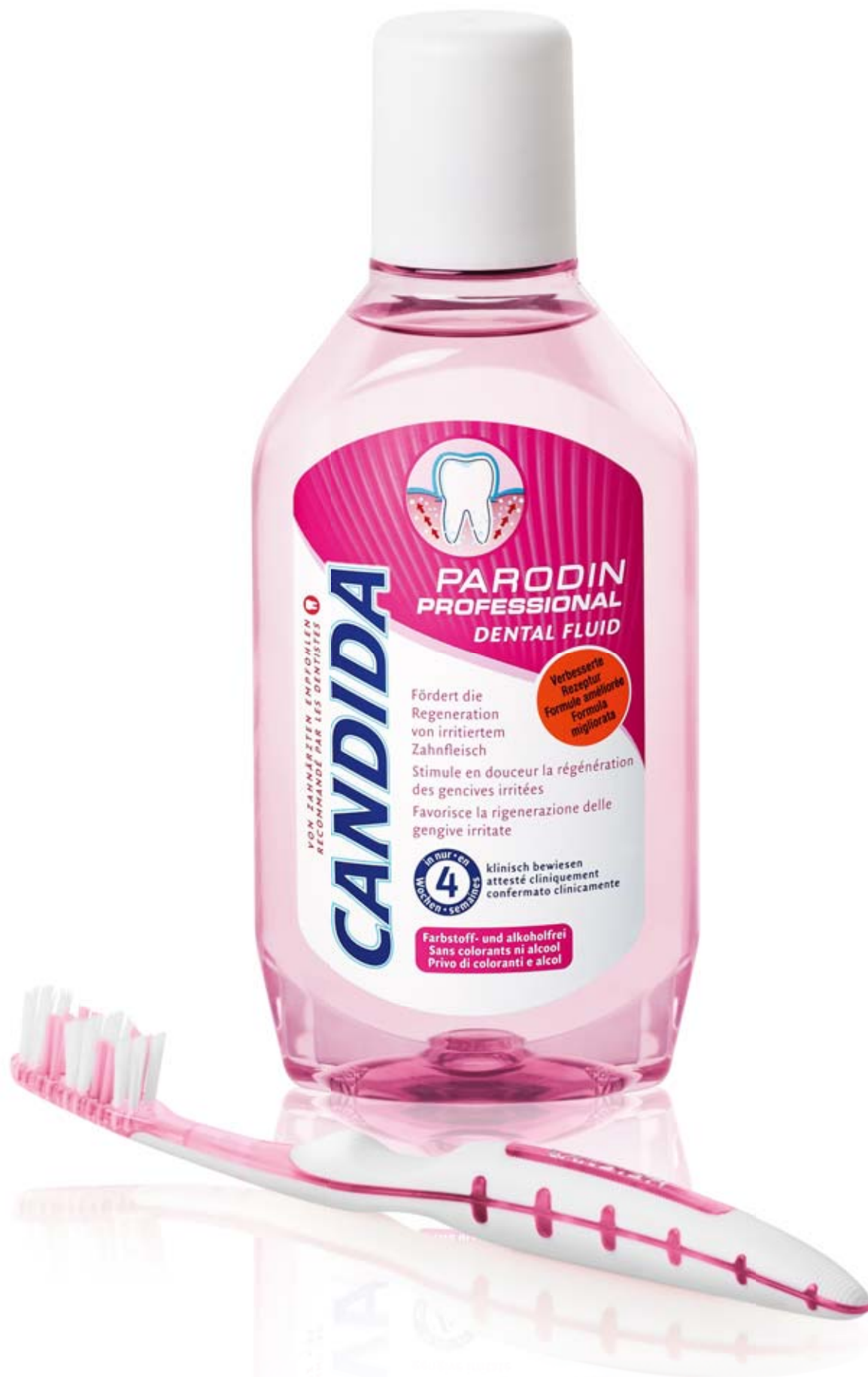- II Wissenschaft & Praxis im internationalen Fokus?
- II speziellen fachlichen Schwerpunktthemen?
- II weltweiten Fortbildungsangeboten?
- II innovativen Arbeitstechniken?
- II professionellem Marketing?

OEMUS MEDIA AG
Redaktion Dental Tribune
Majang Hartwig-Kramer
E-Mail: m.hartwig-kramer@oemus-media.de
Tel.: +49 341 48474-113

Kontaktieren Sie uns.
Wir freuen uns auf Ihre Expertise.

www.oemus.com

Lassen Sie sich nicht von Ihrem Zahnfleisch irritieren.



MGB www.migros.ch

Candida Parodin Professional mit dem innovativen Wirkstoff Curcuma Xanthorrhiza CO₂ fördert die Regeneration von irritiertem Zahnfleisch in nur vier Wochen. Und das besonders schonend: Im Gegensatz zu Chlorhexidin gibt es keine Zahnverfärbungen oder Geschmacksbeeinträchtigungen. Die Spezialpflege bildet einen nachhaltigen Schutzfilm gegen Karies, hemmt das Bakterienwachstum und beugt Zahnfleischirritationen vor. Ohne Farbstoffe und Alkohol.

MIGROS

Ein **M** besser.

man sich in der onkologischen Therapie zunutze macht. Auch der Knochen ist von vielen kleinen Blutgefässen durchzogen, die die unterschiedlichen zum Teil in den Knochen eingebauten Osteozyten ernähren. Auch unter Einsatz von Bevacizumab sind Osteonekrosen beschrieben worden.¹⁷ Ein weiterer therapeutisch eingesetzter Antikörper ist das Sunitinib, ein Tyrosinkinaseinhibitor, der aufgrund der breiten Wirkung der Tyrosinkinase viele verschiedene zelluläre Funktionen hemmt. Auch unter dessen Einsatz sind Osteonekrosen in der Literatur beschrieben.¹⁸

Die Prävalenz der Bisphosphonat-assoziierten Osteonekrose der Kiefer (BP-ONJ) liegt in Abhängigkeit von der Grunderkrankung bei einem niedrigen Risikoprofil, d.h. der primären Osteoporose, bei etwa 0,1 Prozent, bei einem mittleren Risikoprofil, d.h. einer therapieinduzierten Osteoporose, bei 1 Prozent, und bei einem hohem Risikoprofil, d.h. einer malignen Grunderkrankung, bei 1 bis 20 Prozent.^{8, 19}

Die Früherkennung

Die Früherkennung der BP-ONJ wird am besten durch die klinische Inspektion gewährleistet, wogegen bildgebende Verfah-

ren in den Hintergrund rücken.⁸ Allerdings kann man bereits an der Panoramaschichtaufnahme bei Patienten, die unter Bisphosphonattherapie stehen, entsprechende Veränderungen sehen (Abb. 4). Die Untersuchung von Knochenstoffwechselmarkern wird in der Literatur kontrovers diskutiert, sodass hier abschliessend noch keine Empfehlung ausgesprochen werden kann.⁸ Die Idee dahinter ist, dass aufgrund der eingeschränkten Funktion der Osteoklasten, diese weniger Knochen abbauen und daher auch weniger Knochenabbauprodukte im Blut zu finden sind. Die Menge an diesen Abbauprodukten wird dann in einem zweiten Schritt mit dem Risiko der Entstehung einer BP-ONJ korreliert. Je höher die Konzentration im Blut, desto geringer das Risiko der Entstehung einer BP-ONJ.²⁰

In Abhängigkeit vom Stadium werden therapeutisch durch die AAOMS zunächst nur symptomatische Therapieregime empfohlen. Im Stadium II werden oberflächliche Debridements empfohlen, um den ständigen Reiz auf die Weichgewebe zu nehmen. Erst im Stadium III empfiehlt die AAOMS die chirurgische Intervention im Sinne der Nekrosenabtragung.⁹ Die deutschen Leitlinien grenzen sich hier ab,

da sie bei abwartendem Verhalten eine asymptotische Progredienz der Nekrose erwarten und empfehlen bereits in früheren Stadien eine chirurgische Intervention.⁸ Die Leitlinie der AAOMS datiert aus dem Jahr 2009, die deutsche Leitlinie aus dem Jahr 2012 und bezieht sich somit auch auf aktuellere Literatur, die sich dahingehend verdichtet, dass man immer früher chirurgisch interveniert.

Prophylaxe

Ein besonderes Augenmerk verdient die Prophylaxe. Der klinischen Diagnosestellung einer Bisphosphonat-assoziierten Osteonekrose der Kiefer geht in der Regel ein Ereignis oder Zustand voraus, der mit einer enoralen Wunde einhergeht. Dies können Zahnextraktionen, Prothesendruckstellen oder auch das Vorliegen eines parodontal geschädigten Gebisses sein.²¹

Aus diesem Grund wird die Empfehlung ausgesprochen, dass sich alle Patienten vor Bisphosphonattherapie in zahnärztliche Behandlung begeben, um eine Sanierung aller dentalen Problemherde durchführen zu lassen, sodass möglichst unter dann laufender Bisphosphonattherapie keine Eingriffe mehr notwendig werden. Der

Therapieumfang wird dabei nicht über den normalen Umfang hinaus ausgedehnt. Hierunter konnte die Inzidenz der BP-ONJ bereits vermindert werden.^{22, 23} Übertragbar ist dieses Konzept auch auf die Patienten, die mit anderen Medikamenten behandelt werden, die ebenfalls mit einer erhöhten Wahrscheinlichkeit mit der Entstehung von Osteonekrosen einhergehen.⁸ Insgesamt gilt es, den Patienten zu einer verbesserten Mundhygiene anzuregen.

Sollten Eingriffe unter laufender Bisphosphonattherapie notwendig werden, so sollte deren Indikation überprüft werden und unter strengsten Infektions- und Wundheilungskautele erfolgen, d.h. prolongierte perioperative, systemische antibiotische Absicherung,²⁴ möglichst atraumatisches Vorgehen mit Abtragung aller scharfer Knochenkanten und primär plastische Deckung.⁸ In diesem Zusammenhang interessant ist eine Studie, in der bei Hochrisikopatienten bezüglich der Entstehung einer BP-ONJ Zahnextraktionen durchgeführt und kleine Knochenproben entnommen wurden.

In den Fällen, in denen bereits zu diesem Zeitpunkt Zeichen einer Osteomyelitis vorlagen, entwickelte sich im weiteren Verlauf eine manifeste Nekrose.²⁵ Eine zeitlich früher durchgeführte Exzision hätte hier ggf. die Entstehung einer BP-ONJ verhindern können, sodass notwendige Eingriffe nicht lange aufgeschoben werden sollten. Bezüglich des Absetzens ist sich die Literatur nicht einig. Die Theorie der Knochenstoffwechselmarker beruht auf dem Absetzen der Bisphosphonate, wenn diese unter der kritischen Schwelle liegen.²⁰ Und auch der Umstand, dass die Weichgewebe durch die Bisphosphonate affiziert werden,¹³ lässt eine Sinnhaftigkeit des Absetzens erkennen.

Schwieriger gestaltet sich die Entscheidungsfindung bei elektiven Operationen, bei denen eine genaue Risikoevaluation vorgenommen werden sollte.^{26, 27}

Der geeignete Zeitpunkt, diese durchzuführen, ist ebenfalls vor Beginn der Bisphosphonattherapie. Von besonderem Interesse hier sind Implantationen. Durch diese kann ggf. ein tegumental getragener Zahnersatz vermieden werden, sodass Prothesendruckstellen als Triggerfaktor für die Entstehung einer BP-ONJ entfallen. Daten zum Langzeitüberleben von vor Bisphosphonattherapiebeginn gesetzten Implantaten gibt es kaum. Es werden aber Fälle beschrieben, in denen sich auf der Basis einer Periimplantitis eine BP-ONJ entwickelt hat.²⁸

Zur Implantation unter laufender Bisphosphonattherapie gibt es einige wenige Studien, die meist zu dem Schluss kommen, dass Implantationen unter Bisphosphonattherapie möglich sind; jedoch sollte hier kritisch angemerkt werden, dass die meisten Studien bei Patienten mit primärer Osteoporose durchgeführt wurden, die häufig nur über einen kurzen Zeitraum die Bisphosphonate erhalten

haben und auch postoperativ nur kurz nachverfolgt wurden, sodass es sein kann, dass hier das Ereignis der BP-ONJ noch nicht eingetroffen ist. Patienten unter Zoledronattherapie bei Prostatakarzinom entwickeln im Schnitt nach über zwei Jahren Bisphosphonattherapie eine BP-ONJ.²¹ In der Literatur gibt es durchaus Fälle von Osteonekrosen, die nach Implantation aufgetreten sind.^{26, 29, 30}

Für die Planung einer Therapie empfiehlt sich daher eine genaue Risikoevaluation:

1. **BP-ONJ-Risiko** – Unterschieden werden drei Gruppen von Niedrig- zu Hochrisiko:
 - a) Primäre Osteoporose
 - b) Sekundäre Osteoporose
 - c) Malignompatienten
2. **Risiko für Implantatverlust**
 - a) Niedrig
 - b) Hoch
3. **Notwendigkeit einer Augmentation**
 - a) Nein
 - b) Ja

Die Wahrscheinlichkeit der Entstehung einer BP-ONJ bei einem Patienten mit primärer Osteoporose, bei dem das Knochenangebot ausreichend ist, dürfte geringer sein als bei einem Patienten mit Malignom, bei dem ggf. noch eine Augmentation durchgeführt werden muss.

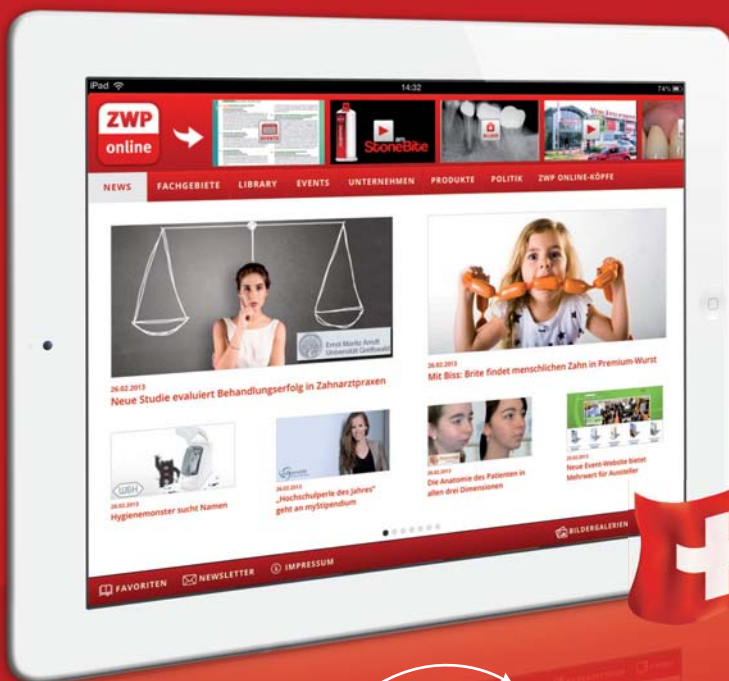Abschliessend kann man sagen, dass die BP-ONJ eine Erkrankung ist, von der man inzwischen eine Vorstellung hat, wie sie entsteht. Auf Basis dessen ist es gelungen, die Rate der Neuerkrankungen deutlich zu senken. Die erfolgreiche Implantation könnte eine Möglichkeit sein, über die Vermeidung von Prothesendruckstellen die Inzidenz weiter zu minimieren, allerdings kann durch eine Implantation bei bereits laufender Bisphosphonattherapie eine Osteonekrose auch getriggert werden. [1]



ANZEIGE



» Neu: ZWP online iPad App Kompakt. Informativ. Kostenfrei.



Direkt
auf Ihr
iPad



Download
ZWP online iPad App
QR-Code einfach mit dem
iPad scannen (z. B. mit
dem Reader Quick Scan)


www.zwp-online.ch

FINDEN STATT SUCHEN.

ZWP online



Kontakt
Priv-Doz. Dr. Dr. Christian Walter
Klinik für Mund-, Kiefer-
und Gesichtschirurgie,
plastische Operationen
Universitätsmedizin der
Johannes Gutenberg-Universität
Mainz, Augustusplatz 2
55131 Mainz, Deutschland
Tel.: +49 6131 173050
Fax: +49 6131 176602
walter@mkg.klinik.uni-mainz.de



Univ.-Prof. Dr. Dr. Bilal Al-Nawas
Leitender Oberarzt
Tel.: +49 6131 173083
Fax: +49 6131 176602
al-nawas@uni-mainz.de

NEU

Oral-B® TRIZONE

GEWOHNTE PUTZGEFÜHL
ÜBERLEGENE PLAQUE-ENTFERNUNG*¹



Ideal für Handzahnbürsten-Liebhaber, die ihre gewohnte Putztechnik nicht aufgeben wollen.

- Gewohnte Bürstenkopfform.
- Keine Änderung der Putztechnik erforderlich.
- 89% der Handzahnbürstenanwender bestätigen, dass sie lieber Oral-B® TriZone als eine Handzahnbürste verwenden würden. ^{†1}

Entfernt bis zu 100% mehr Plaque*¹

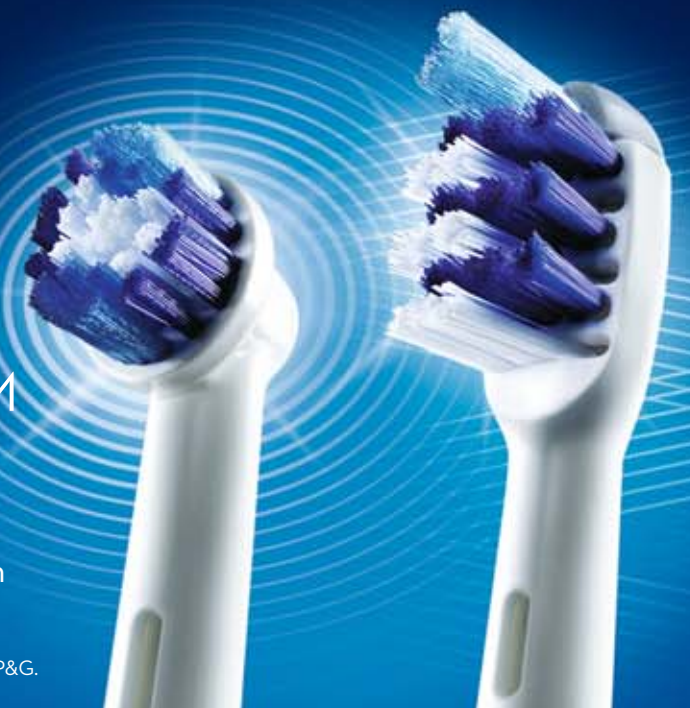- bis zu 8.800 Richtungswechsel und 40.000 Pulsationen pro Minute führen zu einer hervorragenden Plaque-Biofilm-Entfernung.
- Drei-Zonen-Reinigungswirkung mit pulsierend-schwingenden und pulsierend-feststehenden Borsten.
- Beweglicher PowerTip® für schwer erreichbare Stellen.

EMPFEHLEN SIE DAS GEEIGNETE PUTZSYSTEM

Produktspektrum **oszillierend-rotierender** Aufsteckbürsten: Für Anwender, die in der Mundhygiene einen Schritt weiter gehen wollen.

TriZone: Für Patienten, die ihre gewohnte Putztechnik wie mit ihrer Handzahnbürste beibehalten wollen.

* Im Vergleich zu einer herkömmlichen Handzahnbürste. [†] Bezogen auf 67 Teilnehmer in zwei klinischen Studien. Quelle: 1. Data on file, P&G.



Die perfekte Fortsetzung Ihrer Prophylaxe

Oral-B®