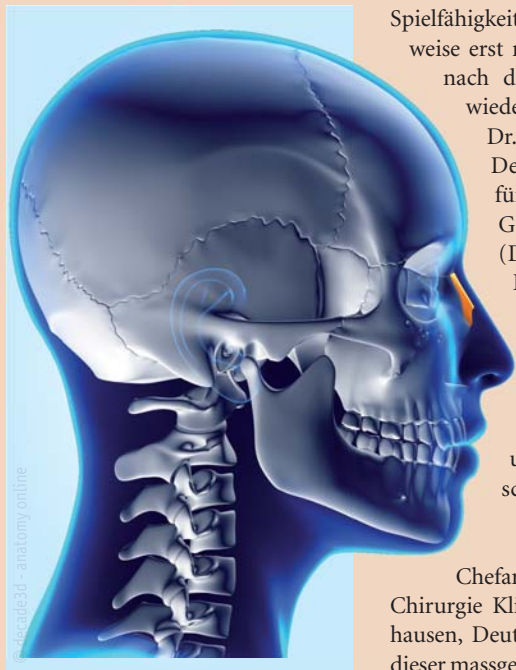


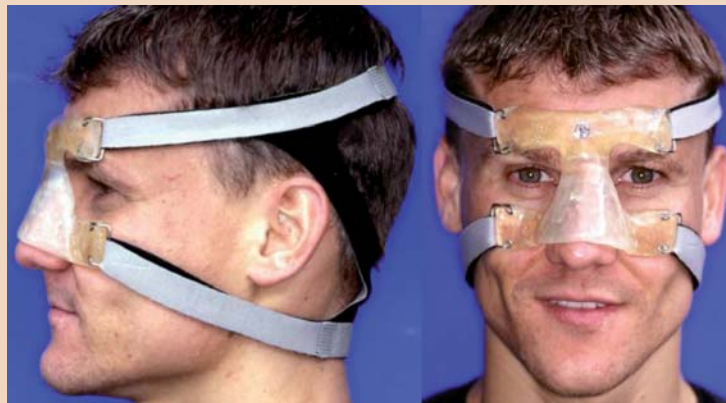Profifussball: Maskenmänner „ungebremst“ am Ball

Individuell gefertigte Gesichtsmasken für Blitz-Rückkehr.

Nach Verletzungen an den unteren Extremitäten stehen Kopf- und Gesichtsverletzungen bei Profifussballern in der Häufigkeit an zweiter



Stelle. Frakturen betreffen dabei vor allem das Nasen- und das Jochbein. „Mit den Möglichkeiten der modernen MKG-Chirurgie können diese Frakturen rasch versorgt werden, Spielfähigkeit würde aber normalerweise erst mit sicherer Abheilung nach drei bis sechs Wochen wiedererlangt“, sagt Prof. Dr. Dr. Gerd Gehrke von der Deutschen Gesellschaft für Mund-, Kiefer- und Gesichtschirurgie (DGMKG). Seit ihrer Einführung 1999 können individuell gefertigte Gesichtsmasken die versorgten Bereiche jedoch absolut sicher schützen und damit auch den raschen Spieleinsatz ermöglichen. Prof. Dr. Dr. Harald Eufinger, Chefarzt der Klinik für MKG-Chirurgie Klinikum Vest, Recklinghausen, Deutschland, ist „Erfinder“ dieser massgefertigten Masken.



Ebbe Sand 1999 mit der ersten individuell gefertigten Maske im Profifussball.

Individuelle Maske aus Zahnlabor schützt Ebbe Sands Nase

1999: „Ebbe muss am nächsten Samstag wieder spielen!“ – Diese klare Forderung des Mannschaftsarztes, noch während der ambulanten Reposition einer Nasenbeinfraktur von Ebbe Sand unter Lokalanästhesie am Abend des Unfalls, galt es zu erfüllen. Unmöglich wäre dies aber ohne absolut sicheren mechanischen

Schutz. Die Lösung eröffnet sich einem Mund-, Kiefer- und Gesichtschirurgen aus seiner nicht nur ärztlichen, sondern auch zahnärztlichen Ausbildung: Wie eine Zahnprothese über einem empfindlichen Kieferbereich könnte auch eine individuelle Maske über dem gesamten Nasenbein hohlgelegt sein.

Dafür muss sie sich aber neben und über der Nase an drei Punkten sicher abstützen und in dieser ein-

deutigen Position mit Gurten über den Kopf fixiert sein. Nach Abnehmen des Nasengipses wurde eine solche Maske erstmals für Ebbe Sand innerhalb von einem Tag angefertigt.

Eine Woche später schießt der Fussballer mit weisser Maske das 1:0 gegen Unterhaching.

In der Folge brach die Nase von Ebbe Sand noch zwei Mal, 2004 und 2006. Beide Male wurde er mit einer faserverstärkten Karbonmaske versorgt, wie sie heute allgemein üblich ist. Dieses Material ist leichter, bruchfest und angenehmer zu tragen. Die schwarzen Masken werden nicht mehr in einem zahntechnischen Labor hergestellt, sondern von Orthopädietechnikern. [DU](#)

Weitere Infos/Quelle: H Eufinger, M Heise, T Rarreck: Das Management einfacher Mittelgesichtsfrakturen unter besonderer Berücksichtigung des Profifussballs. Sportverl Sportschad 14:35–40, 2000; Nachweis der Abbildung zu Ebbe Sand: Prof. Dr. Dr. H. Eufinger, Deutsche Gesellschaft für Mund-, Kiefer- und Gesichtschirurgie (DGMKG)

Zahnschmerzen bei Vollmond?

Wissenschaftler untersuchen mögliche Zusammenhänge.

Auf manche Fragen, die die Wissenschaft stellt und auch zu beantworten versucht, kommt der Durchschnittsbürger gar nicht. Thema heute: Leiden mehr Menschen unter Zahnabszessen, wenn sich der Luftdruck verändert oder eine bestimmte Mondphase eintritt?

Zahnmediziner aus München und Heidelberg wollten diese wichtige Frage klären und haben sich

raum wegen Zahnschmerzen ins Zahnzentrum und wurden mit einem Abszess diagnostiziert. Doch kamen sie an Tagen, an denen sich das Wetter gravierend veränderte oder bestimmte Phänomene nachweisbar waren? Laut der Autoren der Studie war das nicht der Fall. Es deutet nichts darauf hin, dass die jahreszeitlichen Wetterveränderungen Auswirkungen auf die Häufigkeit von Zahn-



Patientendaten und Wetteraufzeichnungen vorgenommen. Immerhin glaubt jeder Zehnte an Zusammenhänge zwischen Wetterphänomenen und Krankheitsbildern, einige stellen sogar ihren Lebensstil abgestimmt auf Mondphasen ein. Andere Studien wollen ebenfalls einen Zusammenhang zwischen Änderungen des Luftdrucks und Zahnschmerzen bestätigt haben. Grund genug, Zahlen vorzulegen. Die Forscher verglichen die Daten von allen Notfallpatienten, die 2012 am Münchner AllDent Zahnzentrum behandelt wurden, mit den Wetteraufzeichnungen aus dieser Zeit. 1'211 Patienten im Alter von 18 bis 75 Jahren kamen in dem Zeit-

abszessen haben. Lediglich der durchschnittliche Luftdruck liess erkennen, dass bei einem steigenden Druck die Anzahl der Abszessfälle abnahm. Da sich aber nur ein Korrelationskoeffizient von $Rho = -0,204$ ergab, wird der Zusammenhang als nichtig gewertet.

Nun haben wir die Bestätigung schwarz auf weiss: Es gibt keinen Zusammenhang zwischen Wetter, Mondphasen und Beschwerden durch Zahnabszesse. Zum Glück! Eine psychosomatische Komponente bei Einzelpersonen schliessen die Forscher nicht aus. [DU](#)

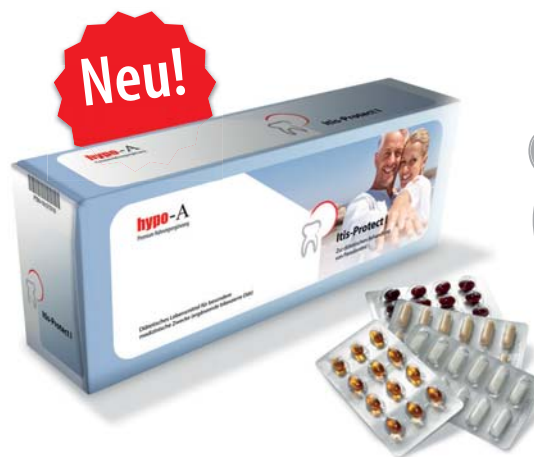Quelle: ZWP online

hypo-A
Premium Orthomolekularia

Optimieren Sie Ihre Parodontitis-Therapie!

55% Reduktion der Entzündungsaktivität in 4 Wochen!

60% entzündungsfrei in 4 Monaten durch ergänzende bilanzierte Diät

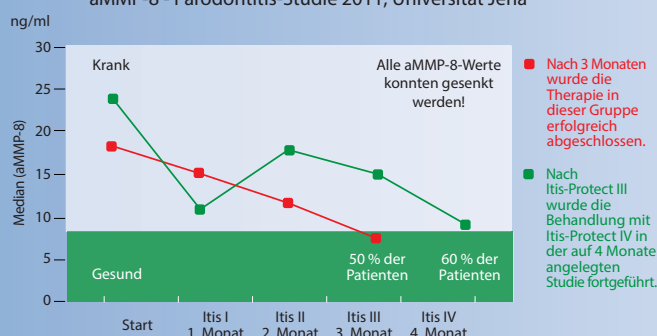


Itis-Protect I-IV

Zur diätetischen Behandlung von Parodontitis

- Stabilisiert orale Schleimhäute!
- Beschleunigt die Wundheilung!
- Schützt vor Implantatverlust!

aMMP-8 - Parodontitis-Studie 2011, Universität Jena



Info-Anforderung für Fachkreise

Fax: 0049 451 - 304 179 oder E-Mail: info@hypo-a.de

- Studienergebnisse und Therapieschema
- hypo-A Produktprogramm

Name / Vorname _____

Str. / Nr. _____

PLZ / Ort _____

Tel. _____

E-Mail _____

hypo-A GmbH, Kücknitzer Hauptstr. 53, 23569 Lübeck
Hypoallergene Nahrungsergänzung ohne Zusatzstoffe
www.hypo-a.de | info@hypo-a.de | Tel: 0049 451 / 307 21 21

shop.hypo-a.de

ANZEIGE



Parodontitis-Studie mit Itis-Protect I-IV
aMMP-8 Laborparameter zur Entzündungshemmung

Erstaunliches Fundstück auf Röntgenbildern entdeckt

Prozess in den USA um einen abgebrochenen Zahnbohrer in der Lunge eines Patienten.

Berichte über vergessene chirurgische Utensilien wie Tupfer, Kompressen oder Instrumente in Patientenkörpern sind heutzutage in der breiten Medienlandschaft keine Seltenheit mehr. Der

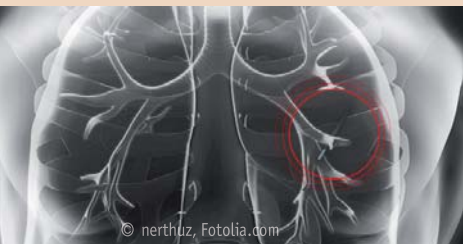
Dollar zugesprochen wurde, musste nun im Berufungsverfahren eine Niederlage hinnehmen. Die zuständige Berufungskammer entschied, dass nicht klar sei, ob der Kläger das kleine Stück Metall während der Behandlung bei der beschuldigten Zahnärztin inhaliert habe oder bei dem früheren Besuch eines anderen Zahnarztes. Die Angeklagte wies jegliche Schuld von sich.

Nur durch Zufall wurde bei dem Betroffenen der Teil des Bohrers in der Lunge entdeckt. Als er sich 2008 aufgrund von Fieber und starken Schmerzen in der Brust in eine Klinik begab, zeigten ihm wenig später die diensthabenden Ärzte das dentale Fundstück in seiner Lunge auf den Röntgenbildern. Den Gerichtsakten zufolge, nahm der Kläger an, dass der Bohrer während einer Behandlung im Jahr 2007 bei seiner Zahnärztin gebrochen sein muss. Er vernahm damals während des Vorfalls

ein Gespräch zwischen der Assistentin und der Behandlerin, dass das Instrument sofort getauscht werden müsse. Ein weiteres Indiz für den Zwischenfall sei der Aspekt, dass man ihm mehrfach auf den Rücken geklopft habe, damit er wieder frei atmen konnte, denn nach dem Bruch des Instrumentes habe der Patient unter starken Atembeschwerden gelitten. Was er in diesem Moment nicht ahnen konnte: Ein Stück metallisches Medizinprodukt hatte sich den Weg in seinen linken Lungenflügel gebahnt.

Aufgrund der Faktenlage ist der Betroffene umso mehr über die Entscheidung des Gerichtes schockiert. Auch das Entfernen des Bohrers gestaltete sich als schwierig, da sich der Fremdkörper sehr nah am Herzen befand, berichtete Liyanage nach dem Richterspruch gegenüber der New York Post. [DT](#)

Quelle: ZWP online



Fall eines 42-jährigen Patienten, der kürzlich erneut vor Gericht verhandelt wurde, liest sich ebenfalls sehr aussergewöhnlich: Während einer zahnärztlichen Behandlung brach das Instrument und landete in der Lunge des New Yorkers.

Don Liyanage, dem im Zivilprozess um einen eingatmeten Bohrer die Schadensersatzsumme von 430'000

ANZEIGE

Jahrbücher 2015




Sommeraktion bis 31. August 2015

Sparpreis

130€* Komplettpaket (alle 5 Jahrbücher)

oder

-  **Jahrbuch Laserzahnmedizin** — Exemplar(e) 39€
statt 49€
-  **Jahrbuch Digitale Dentale Technologien** — Exemplar(e) 39€
statt 49€
-  **Jahrbuch Endodontie** — Exemplar(e) 39€
statt 49€
-  **Jahrbuch Implantologie** — Exemplar(e) 59€
statt 69€
-  **Jahrbuch Prävention & Mundhygiene** — Exemplar(e) 39€
statt 49€

130€*
statt 265€

* Preise verstehen sich zzgl. MwSt. und Versandkosten | Entsigelte Ware ist vom Umtausch ausgeschlossen.

Jetzt bestellen! Faxantwort an +49 341 48474-290

Bitte senden Sie mir mein(e) Exemplar(e) an folgende Adresse:

Name _____ Vorname _____
 Straße _____ PLZ/Ort _____
 Telefon/Fax _____ E-Mail _____

Praxisstempel

 DTGH 6/15

Datum/Unterschrift _____


OEMUS MEDIA AG
 Holbeinstraße 29
 04229 Leipzig, Deutschland
 Tel.: +49 341 48474-0
 Fax: +49 341 48474-290
 grasse@oemus-media.de

Do-it-yourself-Zahnbehandlungen?

Experten warnen: Internetvideos sind kein Ersatz für den Besuch beim Zahnarzt!

Ob Zähne bleichen oder bei der Frontzahnücke mal eben selbst Hand anlegen: In Bezug auf Zahnbehandlungen à la Home-Praxis-Manier sind Patienten offenbar sehr kreativ und so wird das Netz – besonders YouTube – derzeit förmlich von Do-it-yourself-Tipps überschwemmt. Dieser Trend berge grosse Gefahren, warnen nun amerikanische Zahnärzte.

den bei dieser Methode auch Drähte verwendet – mit fatalen Folgen. So verursachen Gummiband & Co. nicht nur Schäden an den Zähnen, sondern auch starke Schmerzen an Zahnfleisch und Zahnhälsen, berichtet der Teenager im Interview. Dr. DeWayne McCamish, Zahnarzt und Mitglied des amerikanischen Verbandes der Kieferorthopäden, beobachtet diese Entwicklung sorgenvoll.



Die junge Tina Hicks beispielsweise fühlte sich durch ihre Frontzahnücke so sehr eingeschränkt und entstellte, dass sie aus Geldmangel im Netz Hilfe suchte und mittels „gap band“ (Lückenband) versuchte, den Spalt selbst zu korrigieren. Dabei kommt ein Gummiband zum Einsatz, welches um die betroffenen Zähne gespannt wird. Oftmals wer-

Denn manche dieser „Stümpervideos“ erhalten Tausende Klicks und ebenso viele Nachahmer. An die Folgen für die Zahngesundheit sei gar nicht zu denken, wenn sich dieser Trend weiter fortsetze. Hier seien die Zahnärzte für eine flächendeckende Aufklärung gefordert. [DT](#)

Quelle: ZWP online

Gefiederter Zahnarzt: Vogel zieht Backenzahn

Fantasie bei der Milchzahnentfernung sind keine Grenzen gesetzt.



© YouTube/Anton Androshchuk

Zugegeben, es gibt die eine oder andere verrückte Methode einer Milchzahnentfernung. Ob Zähne mittels Milchzahn-Rakete gezogen werden oder Bryan Clay, der mit dem Speer einen Milchzahn seiner Tochter entfernte – es scheint, als gingen den Herren der Schöpfung die Ideen in Bezug auf die Zahnentfernung nie aus.

In der Rangliste der wohl coolsten Milchzahn-Knock-outs dürfen sich nun zwei weitere männliche Wesen wöhnen: Ein Teenie und sein Quäker-Papagei lösen derzeit im Netz mit ihrem Video wahre Klickstürme aus. Das Gefiedervieh als helfende Zahnfee – einmalig! [DT](#)

Quelle: ZWP online