Periimplantäre Mukositis erfolgreich behandeln

Management des suprakrestalen Komplexes und topische Sauerstofftherapie bei einem Implantat in Infraposition. Von Dres. Minas Leventis und Ioanna Mitsika, Griechenland; Dr. Ioannis Vergoullis, USA; Dr. Konstantinos Valavanis, Italien.

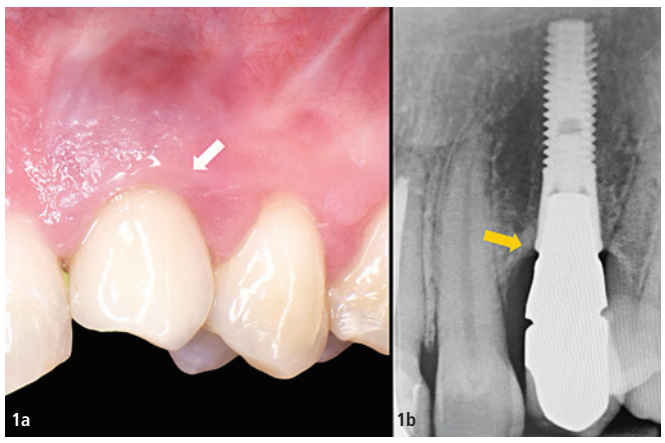

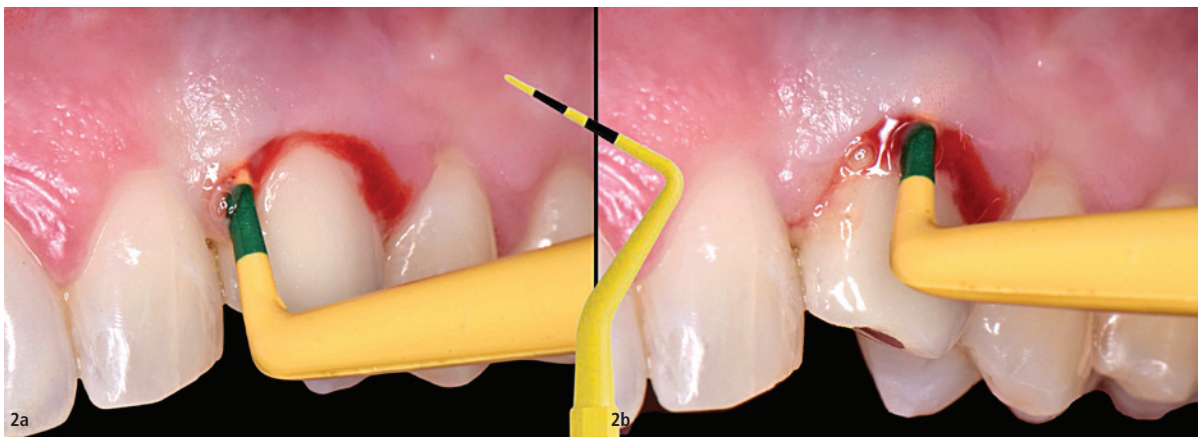

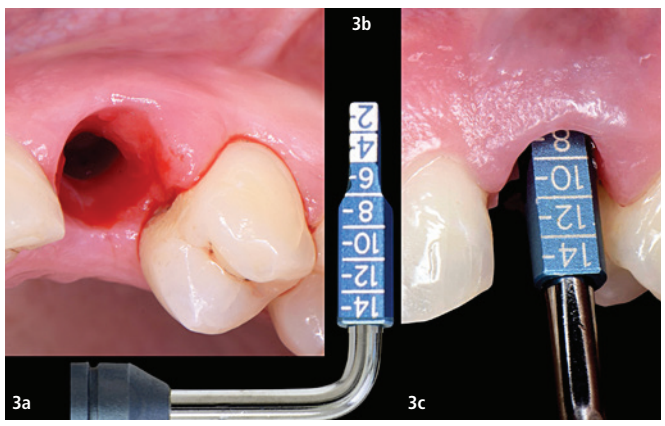

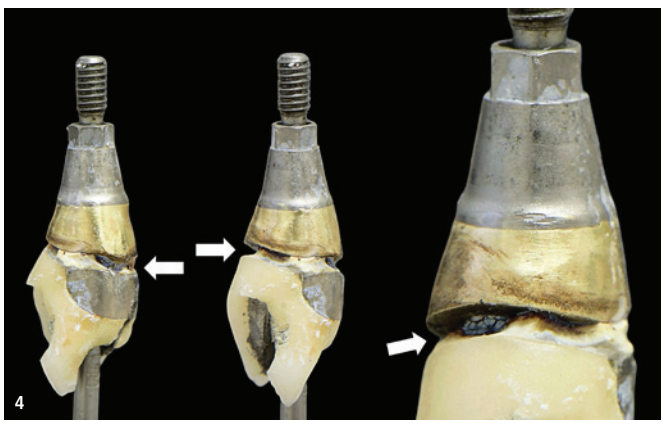

Abb. 1a+b: Ausgangssituation. Partielles Einsinken der Implantatkrone in Regio 23 in das Weichgewebe **(a)**. Das periapikale Röntgenbild zeigt die tief liegende Implantatplattform bei stabilem krestalem Knochenniveau **(b)**. – **Abb. 2a+b:** Blutung auf Sondierung bei Sondierungstiefen von 6–7 mm sowie hämorrhagischpurulentes Exsudat. – **Abb. 3a–c**: Vermessung mit dem Cervico Caliper. Suprakrestale Weichgewebetopografie nach Entfernung der Krone **(a)**. Die vertikale Distanz zwischen Implantatplattform und Weichgewebezenit betrug 7 mm **(b+c)**. – **Abb. 4:** Nach dem Durchbohren der Keramikverblendung und des Metallgerüsts wurde der Zugangskanal zur Prothetikschraube lokalisiert und die Restauration entfernt. Dabei zeigten sich offene Restaurationsränder und tief subgingival gelegene Zementreste.

Die symbiotische Wechselwirkung zwischen einem Zahnimplantat, dem umgebenden periimplantären Gewebe und dem oralen Biofilm stellt ein komplexes biologisches System dar. Der langfristige Implantaterfolg hängt von mehreren miteinander verbundenen Faktoren ab: Qualität des Weich- und Hartgewebes, dreidimensionale Positionierung des Implantats, Abutment- und Prothesendesign, Immunantwort des Wirts und effektive Bakterienkontrolle. Wenn eines dieser entscheidenden Elemente beeinträchtigt ist, ist das gesamte System gefährdet.

Während Zahnimplantate den Goldstandard für den Einzelzahnersatz bei Erwachsenen darstellen, birgt ihre Insertion bei Jugendlichen ein gut dokumentiertes Risiko. Da sich Implantate wie ankylosierte Einheiten verhalten, können sie dem kontinuierlichen vertikalen Wachstum des umgebenden Alveolarfortsatzes und der benachbarten natürlichen Zähne nicht folgen. Jahre später führt dies zu einer Infraposition der implantatgetragenen Restauration, was biologische, funktionelle und ästhetische Komplikationen nach sich zieht. Da sich unser Verständnis der Dynamik des Kieferwachstums in den letzten Jahren vertieft hat, treten solche Fälle immer häufiger auf, was die Notwendigkeit von Präventions- und umfassenden Behandlungsprotokollen unterstreicht.

Basierend auf einer zuvor in Cureus veröffentlichten Arbeit beschreiben die Autoren eine biologisch orientierte Behandlungsstrategie zur Ausheilung einer chronischen periimplantären Mukositis um ein infrapositioniertes Implantat eines maxillären Eckzahns.[1] Der Ansatz kombinierte das Management des suprakrestalen Komplexes mit dem Cervico-System (VP Innovato), topische Sauerstoff- und Lactoferrin-Therapie (blue®m) und eine neue, sorgfältig gestaltete schraubenretinierte und zementierte (screw-cemented) Endrestauration, wodurch eine vollständige Ausheilung der Entzündung erreicht wurde, die über eine Nachbeobachtungszeit von drei Jahren aufrechterhalten blieb.

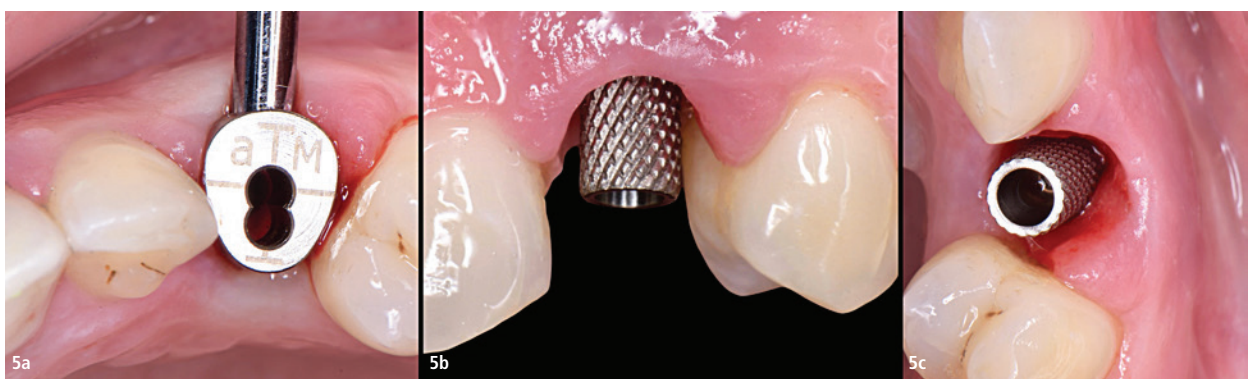

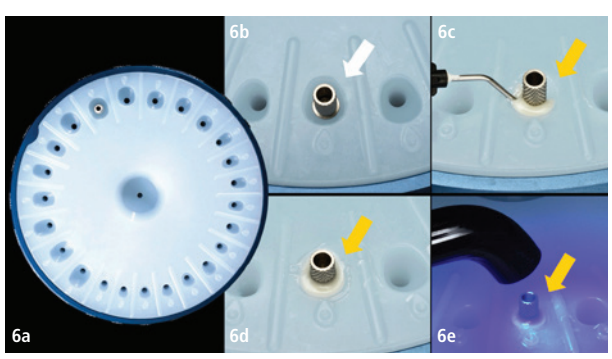

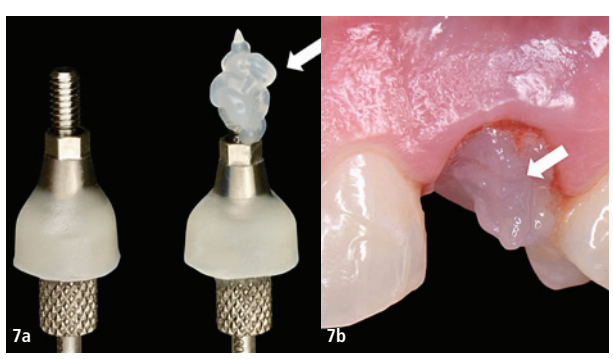

Abb. 5a-c: Intraorale Beurteilung des zervikalen Profils mithilfe des entsprechenden anatomischen Tabs des Cervico Guide. Der mittelgrosse anatomische Tab (Grösse M) der Frontzahngruppe entsprach der zervikalen Weichgewebetopografie **(a)**. Zur anschliessenden Chairside-Individualisierung und Herstellung des anatomischen Einheilkörpers wurde ein konfektioniertes provisorisches Titanabutment verwendet **(b+c)**. – **Abb. 6a–e:** Chairside-Herstellung des individuellen Einheilkörpers mit der Cervico Essential Mold. Form mit anatomisch gestalteten Silikonmulden **(a)**. In die entsprechende Mulde eingesetzter Titanzylinder **(b)**. Der Kompositkunststoff wurde schrittweise eingebracht und lichtgehärtet, um die anatomische subgingivale Kontur auszuformen **(c–e)**. – **Abb. 7a+b:** Applikation eines Sauerstoff und Lactoferrin freisetzenden Gels. Vor der Eingliederung wurden sowohl der individuell angefertigte anatomische Cervico-Einheilkörper **(a)** als auch die periimplantäre Stelle **(b)** mit blue®m Oral Gel behandelt.

Klinische Befunde

Eine 30-jährige gesunde Patientin ohne relevante medizinische Vorgeschichte stellte sich mit einer anhaltenden Entzündung um eine implantatgetragene Krone in Regio 23 vor. Das Implantat (Astra Tech, Dentsply Implants) war im Alter von 18 Jahren zum Ersatz des kongenital fehlenden maxillären Eckzahns inseriert worden. Die Patientin war Nichtraucherin mit guter Mundhygiene. Die Implantatstelle wies jedoch deutliche Anzeichen einer chronischen Weichgewebeentzündung auf.

Die klinische Untersuchung ergab, dass das fortgesetzte kraniofaziale Wachstum zu einem teilweisen Einsinken der Krone in das Weichgewebe geführt hatte, wobei der Zenit der Krone nach subgingival gewandert war (Abb. 1). Die Sondierung des periimplantären Sulkus zeigte zirkumferente Taschentiefen von 6–7 mm mit starker Blutung auf Sondierung und hämorrhagisch-purulentem Ausfluss (Abb. 2). Ein periapikales Röntgenbild bestätigte eine sehr tief liegende Implantatplattform, obwohl das krestale Knochenniveau bemerkenswert stabil blieb.

Nach Entfernung der Krone wies die entnommene Restauration eine schlechte marginale Passung, subgingivale Porzellanexposition und erhebliche Reste von Überschusszement auf, was die Diagnose einer periimplantären Mukositis mit zementinduzierter Entzündung («Zementsepsis») bestätigte. Mit dem Cervico Caliper (VP Innovato) wurde die vertikale Distanz von der Implantatplattform zum Weichgewebezenit mid-bukkal auf 7 mm gemessen. Dies entsprach exakt der zuvor aufgezeichneten Sondierungstiefe und bestätigte das vollständige Fehlen jeglicher Schleimhautbarriere (Weichgewebeverschluss) über der Implantatplattform (Abb. 3+4).

Behandlungsansatz

Der Behandlungsplan konzentrierte sich auf drei Ziele: gründliche Desinfektion der Stelle, Förderung der Weichgewebeheilung und Herstellung einer biologisch gestalteten Ersatzprothetik. Der Bereich wurde mit steriler Kochsalzlösung gespült und die innere Gewebeoberfläche mit einem runden Diamantbohrer unter reichlicher Spülung entepithelialisiert, um die Anhaftung von frischem Gewebe zu fördern. Die Stelle wurde dann fünf Minuten lang mit Sauerstoff- und Lactoferrin-freisetzendem blue®m Oral-Gel behandelt, gefolgt von einer Spülung mit steriler Kochsalzlösung.

Die Cervico-Schablone (Cervico Guide) zur Profilierung des zervikalen Gewebes wurde intraoral verwendet, um die geeignete Form und die Dimensionen der zervikalen Weichgewebekontur zu beurteilen. Der mittelgrosse anatomische Tab der Frontzahngruppe (#aM) entsprach der vorhandenen Weichgewebetopografie auf zervikaler Ebene (Abb. 5).

Ein individuell angepasster anatomischer Einheilkörper wurde dann chairside unter Verwendung der Cervico Essential Mold, eines provisorischen Titan-Abutments aus dem Sortiment und eines fliessfähigen Nanohybrid-Kompositkunststoffs (Purefill Bio+, ELSODENT) hergestellt (Abb. 6).

Der anatomische Einheilkörper wurde so gestaltet, dass er die biologischen Prinzipien der Weichgewebeintegration in drei kritischen Zonen erfüllte: Die tiefe Zone wurde durch die konkave Titanschulter gebildet, während die Übergangs- und die zervikale Zone durch den hochglanzpolierten Kompositkunststoff geschaffen wurden. Dies bot eine optimale Oberfläche für die Wiederanhaftung des Weichgewebes und die Erhaltung der periimplantären Gewebetopografie.

Sowohl der Einheilkörper als auch die Stelle wurden vor der Eingliederung mit blue®m Gel behandelt (Abb. 7).

Der Zugangskanal der Prothetikschraube wurde mit einem silberhaltigen antibakteriellen Polymerkegel (SilverPlug, SilverAid) versiegelt und mit fliessfähigem Komposit abgedeckt. Eine provisorische Acrylkrone mit supragingivalen Rändern wurde mit temporärem Zement befestigt, und die Patientin wurde angewiesen, zweimal täglich blue®m Mundspülung und blue®m Oral-Gel zu verwenden (Abb. 8).

Heilung und Endrestauration

Die Patientin wurde zwei, vier und zwölf Wochen nach der Behandlung nachuntersucht, wobei der Heilungsverlauf durchgehend komplikationslos war. Bei der Ein-Monats-Kontrolle zeigte die parodontale Sondierung keine Anzeichen einer Entzündung, und die Taschentiefen waren auf nur 1 mm reduziert (Abb. 9). Die Architektur des periimplantären Weichgewebes blieb gut erhalten, was auf eine erfolgreiche Etablierung des epithelialen Attachments an der Oberfläche des anatomischen Einheilkörpers hindeutet. Es wurden digitale Abformungen vorgenommen und STL-Dateien an das Labor gesendet.

Den Prinzipien der biologisch gestalteten Zonen folgend, wurde ein individuelles Titan-Abutment mit einer 4 mm hohen konkaven Schulter und einem schmalen Emergenzwinkel in einem CAD/CAM-Workflow gefräst. Eine monolithische Zirkonoxidkrone wurde hergestellt und extraoral in einer schraubenretinierten und zementierten Konfiguration (screw-cemented) dauerhaft auf das Abutment zementiert. Der subgingivale Teil der Krone wurde hochglanzpoliert anstatt glasiert, da sich gezeigt hat, dass poliertes Zirkonoxid das epitheliale Attachment erleichtert. Die zervikale Zone wies ein leicht konvexes Emergenzprofil mit einem steilen Emergenzwinkel auf, das exakt der Kontur entsprach, die zuvor durch den anatomischen Einheilkörper konditioniert worden war (Abb. 10).

Bei der Eingliederung wurde blue®m Gel auf das Abutment aufgetragen und die Prothetik wurde gemäss den Herstellerspezifikationen mit 3 Ncm festgezogen. Die klinische und röntgenologische Beurteilung bestätigte eine exakte Passung und gesundes periimplantäres Gewebe (Abb. 11).

Dreijähriges Follow-up

Bei den Nachuntersuchungen nach sechs Monaten, einem Jahr und drei Jahren blieb die Stelle völlig entzündungsfrei, ohne Blutung auf Sondierung und mit Taschentiefen, die konstant zwischen 1 und 3 mm lagen (Abb. 12). Die röntgenologische Beurteilung bestätigte unveränderte Knochenniveaus. Die Weichgewebearchitektur blieb während des gesamten Beobachtungszeitraums stabil, was den langfristigen Erfolg des Behandlungsansatzes bestätigt.

Diskussion

Dieser Fall veranschaulicht mehrere Schlüsselprinzipien beim Management von Implantatkomplikationen im Zusammenhang mit infrapositionierten Implantaten. Die Entscheidung, das Implantat zu erhalten, anstatt es zu entfernen, basierte auf seinen stabilen Knochenniveaus, der günstigen bukkolingualen Positionierung und der akzeptablen gingivalen Symmetrie, trotz der extrem tiefen apikokoronalen Position. Die primäre Herausforderung bestand in der Ausheilung der chronischen Weichgewebeentzündung, die aus dem Zusammenspiel von Infraposition, schlechtem prothetischem Design, subgingivalem Porzellan und residualem Zement resultierte.

Das Cervico-System bot einen standardisierten, vorhersagbaren Workflow für das Management des suprakrestalen Komplexes. Der Cervico Caliper ermöglichte eine präzise Messung der suprakrestalen Gewebedimensionen, der Cervico Guide identifizierte das korrekte zervikale Profil, und die Cervico Essential Mold erlaubte eine schnelle Chairside-Herstellung eines anatomisch präzisen Einheilkörpers. Diese Methode vermeidet die Notwendigkeit wiederholter Abutment-Verbindungen und -Trennungen, die bekanntermassen sowohl Hart- als auch Weichgeweberezessionen verursachen, und bietet die Vorteile der Einfachheit und Kosteneffizienz.

Die Verwendung von Sauerstoff- und Lactoferrin-freisetzenden Mitteln anstelle von Chlorhexidin im gesamten Verlauf dieses Falles stellt einen bemerkenswerten Paradigmenwechsel in der klinischen Praxis dar. Chlorhexidin ist zwar als antimikrobielles Mittel wirksam, birgt jedoch gut dokumentierte Nebenwirkungen: Gewebepigmentierung, Geschmacksstörungen, Schleimhautulzera und, was am wichtigsten ist, Zytotoxizität für Fibroblasten, Osteoblasten und Keratinozyten. Darüber hinaus deuten neuere Erkenntnisse darauf hin, dass selbst die kurzfristige Anwendung von Chlorhexidin-Mundspülungen das orale Mikrobiom verändern und nitratreduzierende Bakterien reduzieren kann, was Auswirkungen auf die kardiovaskuläre Gesundheit hat. Im Gegensatz dazu fördert die topische Sauerstofftherapie die Heilung, indem sie anaerobe Krankheitserreger hemmt, die Neovaskularisation und Kollagensynthese stimuliert und die Epithelregeneration fördert, während Lactoferrin nachweislich die Heilung von Weich- und Hartgewebe fördert und gleichzeitig entzündungshemmende und proangiogene Unterstützung bietet.

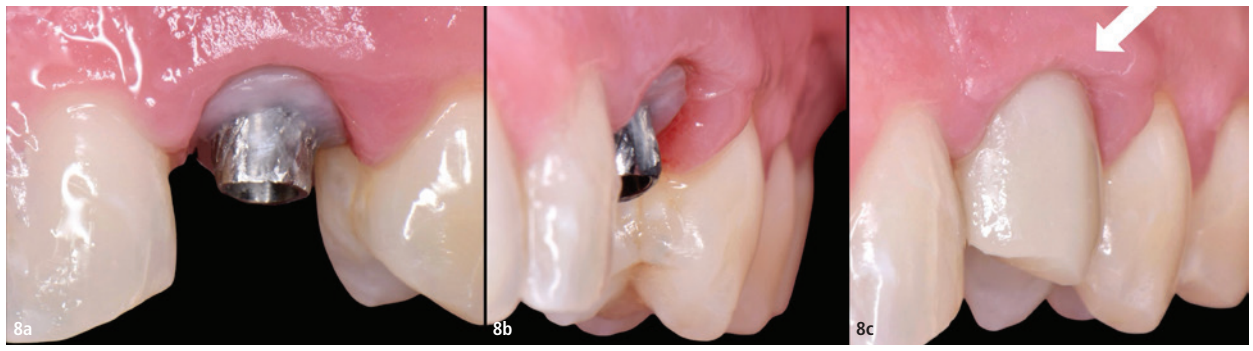

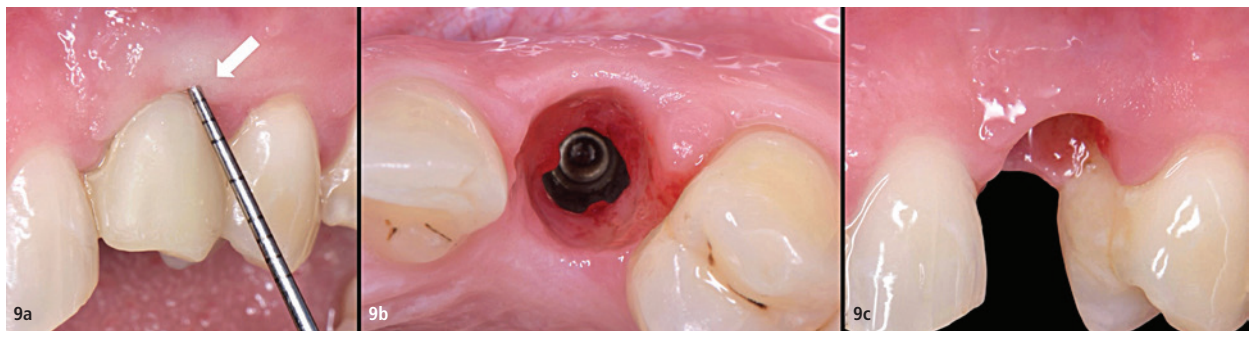



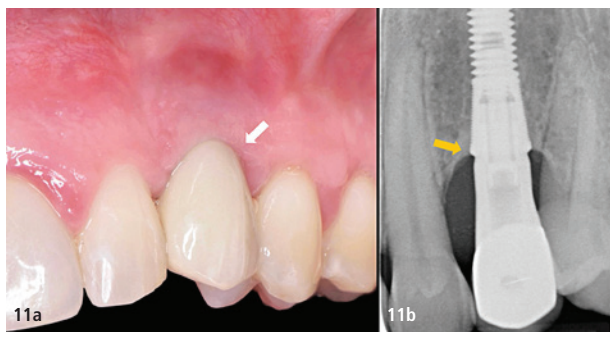

Abb. 8a–c: Der Rand des chairside angefertigten Abutments liegt nun oberhalb des Weichgewebezenits und schafft damit günstige Voraussetzungen für das Abklingen der Entzündung und eine optimale Weichgewebeheilung **(a+b)**. Anschliessend wurde eine provisorische Acrylkrone mit temporärem Zement befestigt **(c)**. – **Abb. 9a–c:** Kontrolle nach einem Monat. Gesundes periimplantäres Gewebe bei einer Sondierungstiefe von 1 mm **(a)**. Stabile Weichgewebetopografie ohne klinische Entzündungszeichen **(b+c)**. – **Abb. 10:** Vergleich der ursprünglichen Restauration (links, weisser Pfeil) mit der neuen CAD/CAM-gefertigten Restauration (rechts, orangefarbener Pfeil). Das neue Design zeichnet sich durch biokompatible Materialien, ein natürliches Emergenzprofil und einen präzise gestalteten zervikalen Rand aus. – **Abb. 11a+b:** Definitive Restauration. Harmonisches ästhetisches Ergebnis bei gesundem periimplantärem Weichgewebe **(a)**. Das periapikale Röntgenbild zeigt eine präzise prothetische Passung und stabile krestale Knochenniveaus **(b)**. – **Abb. 12a–c:** Drei-Jahres-Follow-up. Gesundes periimplantäres Gewebe mit Sondierungstiefen von 1–2 mm und ohne Blutung auf Sondierung **(a+b)**. Radiologisch stabile krestale Knochenniveaus **(c)**.

Schlussfolgerung

Dieser Fall zeigt, dass ein biologisch gesteuerter Ansatz, der ein präzises Management des suprakrestalen Komplexes mit dem Cervico-System, eine topische blue®m Sauerstoff- und Lactoferrin-Therapie sowie eine richtig gestaltete schraubenretinierte und zementierte Zirkonoxidrestauration kombiniert, eine chronische periimplantäre Entzündung selbst in kompromittierten Situationen effektiv ausheilen kann. Die dreijährige Stabilität der klinischen und radiologischen Ergebnisse stützt die Zuverlässigkeit und Reproduzierbarkeit dieses Behandlungskonzepts und bietet Klinikern ein praktisches Protokoll für das Management ähnlicher Fälle in der täglichen Praxis. DT

Alle Abbildungen: © Leventis et al.

[1] Leventis M, Mitsika I, Vergoullis I, Valavanis K. Supracrestal Complex Prosthetic Modification and Topical Oxygen Therapy for Peri-implant Mucositis Resolution in an Infrapositioned Implant: A Case Report With Three-Year Follow-Up. Cureus 2025; 17(8): e90181. DOI 10.7759/cureus.90181. Veröffentlicht unter CC-BY 4.0.

Korrespondierender Autor
Dr. Minas Leventis
Athen, Griechenland
mlevent@dent.uoa.gr

BDS Dental AG
www.bds-dental.ch
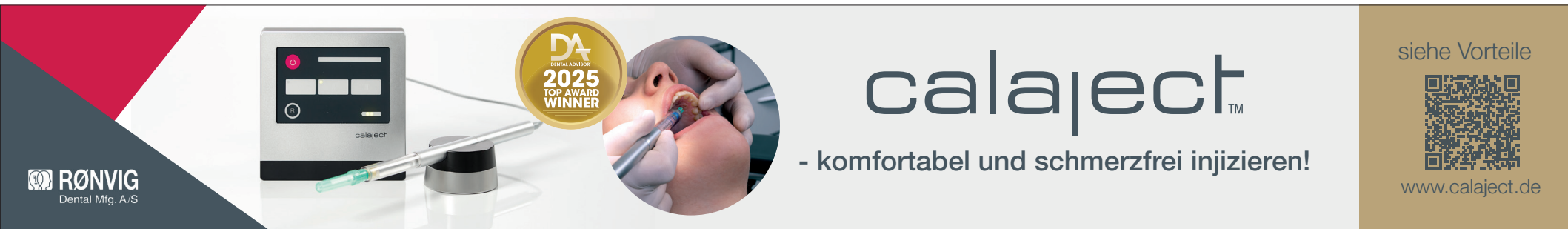
ANZEIGE