

# Ultraschallchirurgie: Neue Möglichkeiten in Oralchirurgie und Implantologie

Die Zukunft beginnt jetzt: Die Ultraschallchirurgie mit dem Piezotome II ermöglicht die einfache und praktische Umsetzung minimalinvasiver oralchirurgischer Verfahren. Ein Anwenderbericht von Dr. med. univ. et med. dent. Angelo Christian Tröhdan, Wien.

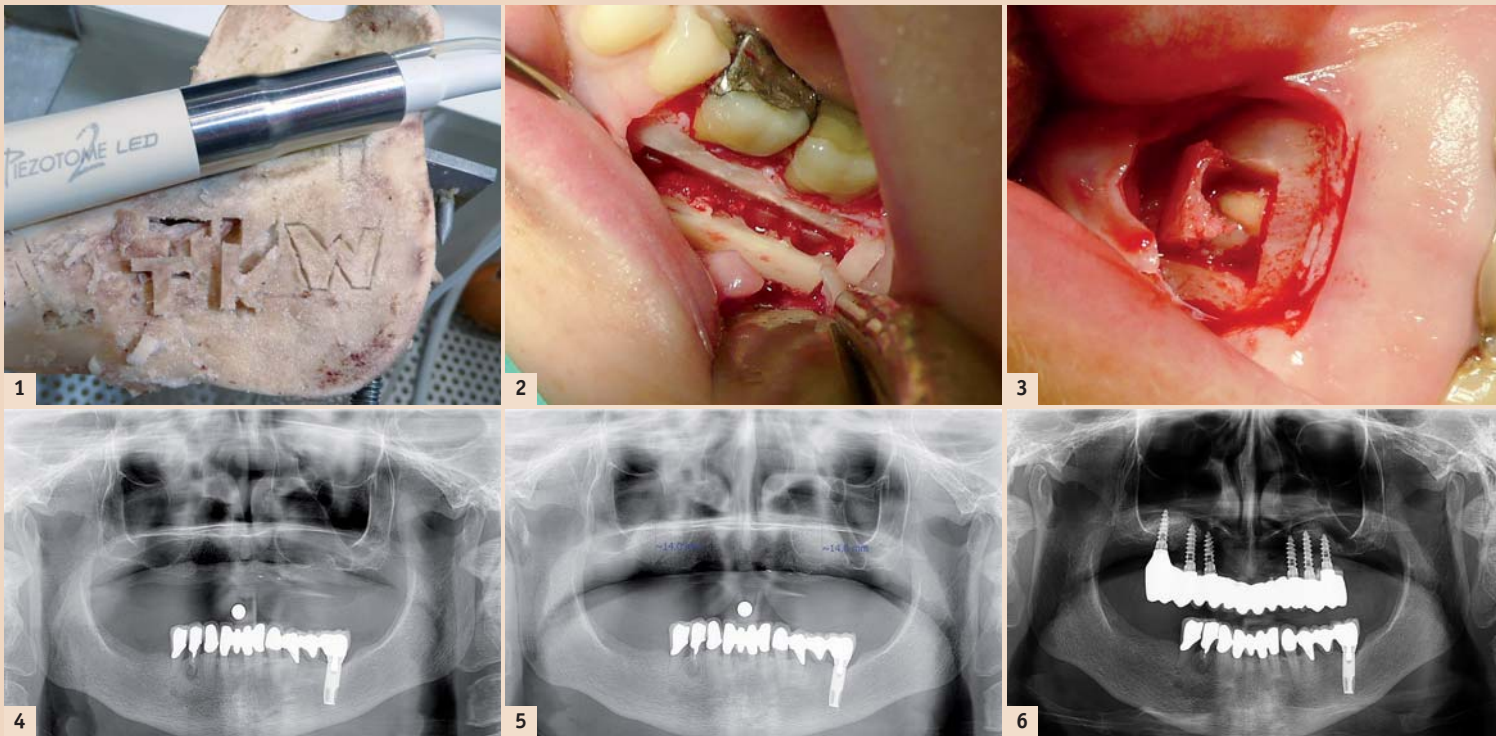


Abb. 1: Unerreichte Präzision mit dem Piezotome. – Abb. 2: Wurzelspitzenresektion 36, 37 mit Knochenfensterzugang. – Abb. 3: Wurzelspitzenresektion 12 mit Knochenfensterzugang. – Abb. 4: Ausgangssituation. – Abb. 5: Beidseitiger INTRALIFT mit easy-graft in einer Sitzung. – Abb. 6: Endsituation nach neun Monaten.

Knochenersatzmaterialien (easy-graft) werden uns oralchirurgisch tätigen Zahnärzten erstmals Instrumente an die Hand gegeben, um mit der gleichen Präzision wie in der konservierenden Zahnheilkunde und kompatibelem Handling auch oralchirurgische Eingriffe minimalinvasiv, knochenverlustfrei und dem geringst möglichen Komplikationsrisiko durchführen zu können.

Die bisherige oralchirurgische „Respektlosigkeit“ dem Kieferknochen gegenüber in Form von knochenvernichtendem Fräsen mit rotierenden Instrumenten gehört der Vergangenheit an. Der Platin-Standard in der Oralchirurgie wird binnen 10 bis 15 Jahren unweigerlich und folgerichtig die Ultraschallchirurgie sein (Abb. 1, mit freundlicher Genehmigung der TKW-Research-Group).

## Positive „Nebeneffekte“ der Ultraschallchirurgie

Durch die weltweite Vernetzung der Internationalen Akademie für Ultraschallchirurgie und Implantologie (IAUSI) mit Forschungsstätten auch anderer medizinischer Fachrichtungen (Plastische Chirurgie, Orthopädie,

Mit der zunehmenden Akzeptanz und Nachfrage nach Zahnimplantaten in der Bevölkerung und der immer breiteren Basis niedergelassener Zahnärzte mit implantologischer Ausbildung, rückt das

chenangebot werden zudem durch die Aussicht auf nicht mehr zeitgemäße Beckenknochen-, Schienbein- oder andere Transplantationen mit einer hohen Sekundär-morbidität abgeschreckt.

kenlos eingesetzt werden können. Die Zeit der strengen Dogmen und universitärer Beeinflussung in der Implantologie haben wir nunmehr endgültig hinter uns gelassen.

Knochenregeneration von Univ.-Prof. Dr. Else Pinholt, Universität Kopenhagen, leiten, so wie zuvor die Arbeiten über Osseointegration des hochgeschätzten Univ.-Prof. Dr. Paul Lang.

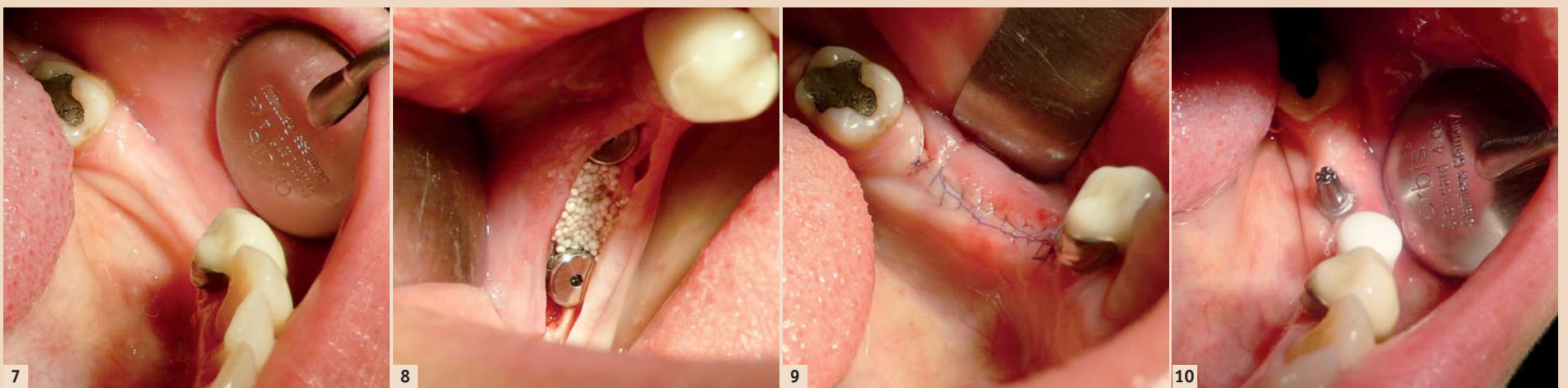


Abb. 7: Kieferkammbreite 1 mm. – Abb. 8: Zustand nach Kieferkammdehnung mit den TKW Crestsplitters, Implantatinserion und Defektfüllung mit easy-craft crystal. – Abb. 9: Zustand nach OP mit Kieferkammbreite 6 mm. – Abb. 10: Freilegung und Loading nach drei Monaten.

minimalinvasive Management implantologischer Grenzfälle besonders im Hinblick auf mangelndes Kieferknochenangebot in den Fokus des Zahnarztes. Viele Patienten mit unzureichendem Kieferkno-

Ein Querlesen der umfangreichen wissenschaftlichen Literatur und die Kenntnis der physiologischen Knochenregeneration legen nahe, dass nur mit minimalinvasiven Verfahren und synthetischen Knochenersatzmaterialien niedrigste Komplikationsraten erzielt werden können bzw. im Versagensfall das Leid und die Kosten für den Patienten in einem akzeptablen Rahmen bleiben.

Zudem gibt es mittlerweile für jedes implantologische Konzept mehr oder weniger schlüssige und in Topjournals publizierte Studien und Metastudien über gleichwertige Erfolgsraten, sodass der gut informierte niedergelassene Zahnarzt zwangsläufig zu dem Schluss kommen muss, dass alle Konzepte ausreichend dokumentiert und forensisch beden-

## „Gau ist alle Theorie“ – nur der klinische Erfolg zählt in der Praxis

Das Ringen um die ständige Weiterentwicklung von Systemen und Techniken vergrößert mitunter den Abstand zur praxisrelevanten Implantologie. In der gelebten implantologischen Praxis hat sich davon kaum etwas durchgesetzt (BMP, Eigenknochenzüchtungen etc.), da es die Behandlung massiv verkompliziert und damit fehleranfällig macht, verteuert und für den realen zeitlichen Behandlungsverlauf und den Patienten keine praxisrelevanten Vorteile bringt.

Die Jahrmillionen der Evolution lassen sich durch uns Zahnärzte nicht „austricksen“. Als einziger strahlender Leitstern sollten uns in Zukunft die Grundlagenforschungsarbeiten zur Wahrheit der

In genauer Kenntnis der physiologischen Vorgänge bei den gesteuerten Knochenregenerationstechniken, die immer nach dem Schema der natürlichen evolutionären Knochenbruchheilung ablaufen, hat es bisher eigentlich nur an den geeigneten OP-Instrumenten und einfach zu handhabenden synthetischen Knochenersatzmaterialien gefehlt, um lange bekannte und sichere Operationstechniken mit äußerster Präzision, (knochen-)verlustfrei und doch leicht erlernbar umzusetzen.

## Guided Bone Regeneration: Präzise wie ein „Schweizer Uhrwerk“

Mit der Einführung des ultraschallchirurgischen Arbeitsgerätes Piezotome und selbsthärtenden

Unfallchirurgie), verfestigt sich die wissenschaftliche Erkenntnis, dass die Anwendung des Ultraschalls an sich z.T. äußerst positive Auswirkungen auf die Knochenheilung und -regeneration hat. Eine Forschungsgruppe der Universität North Carolina „Chapel Hill“ hat dieses „Ultrasound enhanced bone growth“ bereits spezifisch für die Piezotome I und II quantifizieren können.

Kurz zusammengefasst und vor allem für die oralchirurgische Praxis relevant, kann bereits folgende Aussage getroffen werden: Der alleinige Einsatz der Ultraschallchirurgie führt zu signifikant geringeren Komplikationen, schnellerer Knochenheilung und post OP zu einem bis zu 50 % verringertem Schmerz- und Schwellungsgeschehen aufseiten der Pa-

ANZEIGE



tienten – sozusagen als „Gratiszugabe“ der Anwendung eines Piezotoms.

## „Knochenvernichtung“ muss nicht sein

Jeder Defekt und jede willkürliche Verletzung, die der chirurgisch tätige Zahnarzt setzt, muss vom Körper regeneriert werden bzw. führt zu bleibenden Defekten der anatomischen Integrität. Die **Abbildungen 2 und 3** zeigen den präzisen, knochenverlustfreien piezochirurgischen Zugang bei Wurzelspitzenresektionen im Ober- und Unterkiefer.

## Der hydrodynamische ultraschallgestützte Cavitations-Sinuslift (HUCSL-INTRALIFT)

Der von der TKW-Research-Group (Troedhan-Kurrek-Wainwright) 2007 entwickelte HUCSL-INTRALIFT hat weltweit in zahlreichen Zahnarztpraxen den „offenen“ Sinuslift mit lateralem Zugang bereits vollständig abgelöst. Über einen 2,8 mm durchmessenden ultraschallpräparierten krestalen Zugang (analog zum „Summers“-Lift) wird die Kieferhöhlenschleimhaut mit geringstmöglichem Rupturrisiko per hydrodynamischem Kavitationseffekt beliebig weitflächig abgelöst und beliebige Mengen Knochenersatzmaterial subantral eingebracht.

Nach drei Jahren weltweitem Praxiseinsatz konnte der Beweis erbracht werden, dass das INTRALIFT-Verfahren in jeder Sinusaugmentations-Situation (auch „große“ Sinuslifts bei praktisch fehlendem Alveolarkamm) mit einer Komplikationsrate von weniger als 4 % und postoperativ nahezu schwellungs- und schmerzfrei durchgeführt werden kann. Die **Abbildungen 4 bis 6** zeigen den neunmonatigen Fallverlauf einer Patientin.

## Der vertikale Kammsplit bei ausreichend hohem, aber zu schmalen Kieferkamm

Ebenfalls von der TKW-Research-Group entwickelt wurde ein ultraschallchirurgisches Instrumentenset, das dem niedergelassenen Zahnarzt nach entsprechender Schulung erlaubt, ohne Präparation eines Mukoperiostlappens schmale Kieferkämme ab 1 mm Kammbreite verlustfrei und präzise zu spalten und aufzudehnen, um die Implantatinsertion zu ermöglichen. Der entstandene Bruchspalt wird mit selbsthärtendem Knochenersatzmaterial (easy-graft) befüllt. Auch hier ist die Komplikationsrate sehr gering, die Heilung verläuft analog zur biologischen Knochenbruchheilung bzw. Heilung einer Extraktionsalveole nach einfacher Extraktion und Socket Preservation mit selbsthärtendem Knochenersatzmaterial (easy-graft crystal) (**Abb. 7 bis 10**).

## Absolute Kieferkammerhöhung im atrophischen Seitenzahnbereich

Verschiedene wissenschaftliche Ansätze werden zurzeit in Multicenterstudien geprüft: die Piezotome-präparierte subperiostale Tunneltechnik in Kombination

mit selbsthärtendem Knochenersatzmaterial (easy-graft crystal) erscheint im Vergleich zur ultraschallgenerierten „Sandwichosteoplastik“ momentan am aussichtsreichsten, da diese Technik leicht erlernbar und am einfachsten in der täglichen Praxis eingesetzt werden kann.

## Kritik an der Ultraschallchirurgie


Einen Hauptkritikpunkt sehen neue Anwender bei der Ultraschallchirurgie im Rahmen der weltweiten IAUSI-Kurse in der vermeintlich längeren OP-Dauer. Dies liegt zum Teil an der Flut billiger und insuffizienter und teilweise sogar falsch konstruierter Ultraschallchirurgiegeräte, an mangelnder Ausbildung und Support durch Dentaldepots und zu guter Letzt auch an der individuellen Lernkurve des anwendenden Zahnarztes. Da die Ultraschallchirurgie minimalinvasiv und völlig unspektakulär nahezu blutungsfrei vom Klang her wie Zahnsteinentfernen abläuft, wirkt die OP-Dauer subjektiv länger als mit rotierenden Instrumenten.

In einer weltweiten Anwenderbefragung hat sich jedoch ergeben, dass zwar anfänglich die OP-Zeiten im Vergleich zu Operationen mit herkömmlichen rotierenden Instrumenten 50 Prozent mehr Zeit beanspruchen, jedoch nach 25 bis 30 Ultraschall-OPs die OP-Dauer aller Eingriffe wieder in der individuellen Norm liegen, beziehungsweise konnten OP-Zeiten maßgeblich verkürzt und als positiver Nebeneffekt auch die Anatomiekenntnisse des Arbeitsbereiches wieder vertieft werden (sogar mussten). Ein Preis, den man für Minimalinvasivität gerne zu zahlen bereit ist.

## Die Zukunft der Ultraschall-Oralchirurgie beginnt jetzt

Die Ultraschallchirurgie ermöglicht dem niedergelassenen Zahnarzt ein neues, sehr nachgefragtes Tätigkeitsfeld in der umfassenden Implantatversorgung seiner Patienten. Sie ist mit einem vergleichsweise geringen Zeitaufwand erlernbar, beschert ein erfreuliches Patientenfeedback (weniger Schmerzen und Schwellung) und erschließt eine neue Patientenschicht, die antiquierte Mega-OPs zur Knochenvermehrung schlicht und einfach ablehnen. **DT**

Erstveröffentlichung: DT Swiss Edition 1/12



**Kontakt**



Dr. med. univ. et med. dent.  
Angelo Christian Trödhan  
Bräuhausgasse 12–14  
1050 Wien  
Österreich  
Tel.: +43 1 5449128  
troed@aon.at  
www.perfectsmileandface.com

Deutsche Gesellschaft für  
**DGOI**  
Orale Implantologie

# Praxisorientierte Fortbildung für das gesamte Team

## Curriculum Implantologie „8+1“

Systematische Ausbildung in der Implantologie mit führenden Referenten aus Hochschule und Praxis

Das Curriculum ist Voraussetzung für den „Geprüften Experten der Implantologie“ (DGOI)\*

Zertifikat der New York University College of Dentistry (bei voller Mitgliedschaft)

## Curriculum Implantatprothetik „4+1“

Systematische Kursreihe zur Implantatprothetik für Zahntechniker und Zahnärzte

Das Curriculum ist Voraussetzung für den „Geprüften Experten der Implantatprothetik“ (DGOI)\*

## Curriculum Implantologische Fachassistenz „2+1“

Die ideale Ergänzung für das Praxisteam zu den Themen: „Grundlagen der Implantologie“, „OP-Management“, „Abrechnung“, „Hygiene“ und „Patientenführung“

Mit Abschlussprüfung und Zertifikat der DGOI

Außerdem:

## Kursreihe Minimalinvasive Implantologie und weitere Kursangebote

\* Curriculare Reihen anderer Fachgesellschaften werden von der DGOI anerkannt.

Nähere Informationen zu den Fortbildungsangeboten und aktuelle Termine erhalten Sie beim DGOI-Büro in Kraichtal:

DGOI e.V. · Bruchsalter Str. 8 · 76703 Kraichtal  
Frau Semmler · Tel.: 07251 618996-15 · Fax: 07251 618996-26  
semmler@dgoi.info und im Internet: www.dgoi.info

