IMPLANT TRIBUNE

The World's Implant Newspaper · German Edition

No. 10/2012 · 9. Jahrgang · Leipzig, 2. Oktober 2012

Zwischenbilanz DGOI

Dr. Georg Bayer, Präsident der Deutschen Gesellschaft für Orale Implantologie, zieht eine Zwischenbilanz. Interview von Eva Maria Hübner, Pulheim.

▸ Seite 20

Die implantologische Zukunft

Der Implantologie-Spezialist Dr. Armin Nedjat sprach mit der Redaktion über Ideen, Herausforderungen und Zukunft der Implantologie.

▸ Seite 22

Osteopathie als moderne Medizin

Zahnarzt Gernot Bartl, M.Sc., entwickelte zusammen mit Frank Dental einen Pilotbohrer, der einen sicheren Stand bei jeder Knochenhärte und -form bietet.

▸ Seite 23

Zahnersatz im Alter – Implantologie hilft

Implantate können vor allem im hochatrophen Unterkiefer einen ausreichenden Prothesenhalt erreichen. Für die Suprakonstruktion steht eine Auswahl an Möglichkeiten wie Kugelkopfattachments zur Verfügung, die im folgenden Beitrag von DDr. Dagmar Schnabl, Innsbruck, Österreich, vorgestellt werden.

Der demografische Wandel der Gesellschaft zugunsten der älteren und alten Bevölkerungsgruppen hat unmittelbare Konsequenzen für die Zahnheilkunde. Die Vierte Deutsche Mundgesundheitsstudie (DMS IV) aus dem Jahr 2005 ergab bei den 65- bis 74-Jährigen eine durchschnittliche Zahl fehlender Zähne von 14,2. Im Vergleich mit einer durchschnittlichen Anzahl von 17,6 fehlenden Zähnen, die im Rahmen der DMS III 1997 in derselben Alterskohorte ermittelt wurde, sind also die Zahnverluste in dieser Zeitspanne um 19 Prozent rückläufig. Andererseits ist im selben Zeitraum die Quote der völlig Zahnlosen von 24,8 Prozent 1997 auf 22,9 Prozent im Jahr 2005 nur wenig zurückgegangen, wobei dieser Rückgang nur in den neuen Bundesländern aufgetreten ist (Kerschbaum 2006). Zahnärzte werden sich also weiterhin um Konzepte für die Versorgung sowohl teilbezahnter als auch zahnloser älterer Patienten bemühen müssen. Dabei ist auf die individuellen Bedürfnisse und Ansprüche des Einzelnen einzugehen.

Solange noch parodontal stabile Pfeilerzähne vorhanden sind, ist auch beim älteren Menschen, abhängig vom allgemeinen Gesundheitszustand, der Verteilung der natürlichen Pfeiler, der Fähigkeit zur Mundhygiene sowie der sozialen Situation eine festsitzende Brückenversorgung als Optimum in der Langzeitwirkung (Kerschbaum 2004) in Erwägung zu ziehen, oder ein abnehmbarer Zahnersatz im Sinne einer Modellgussprothese oder als teleskopierende Arbeit. Bei ungünstiger Verteilung bzw. zu geringer Anzahl natürlicher Pfeiler ist die Insertion von Implantaten im Sinne einer Pfeilervermehrung zu überlegen.

Selbstverständlich ist auch beim älteren Menschen unter bestimmten Voraussetzungen eine festsitzende implantatgestützte Prothetik eine Option (Mericske-Stern 2010), im folgenden Artikel sollen jedoch die abnehmbaren prothetischen Lösungen besprochen werden.

Beim Zahnlosen ist es vor allem im atrophen Unterkiefer schwierig, eine konventionelle Prothese suffizient anzupassen. Bei entsprechend gutem Allgemeinzustand des Patienten und Fehlen von lokalen oder allgemeinmedizinischen Kontraindikationen ist auch bei hochgradiger Alveolarkammatrophie in fast allen Fällen die Insertion von zwei bis vier Implantaten interforaminal möglich ***(Abb. 1)***.

Einige Studien belegen, dass die Retention von Unterkieferprothesen mithilfe von Implantaten eine subjektive Verbesserung des Prothesenhaltes und der Kaufunktion im Vergleich zu schleimhautgetragenen Prothesen bewirkt, unabhängig davon, ob Kugelanker, Stege oder Magnetattachments angewendet werden. Allerdings schneiden die Magnete aufgrund der schwä-

Fortsetzung auf Seite 18 ➔

1

2

Abb. 1: *Auch bei hochgradiger Atrophie des Unterkiefers ist meist im interforaminalen Bereich genügend Knochen zur Verankerung von zwei (bis vier) Implantaten vorhanden, wie bei diesem 80-jährigen Patienten.* – ***Abb. 2:*** *Kombination von einem zahn- und einem implantatgetragenen Kugelkopfattachment. Das tief gesetzte Implantat und die dicke Mukosa bedingen, dass der in der Höhe limitierte Kugelanker zum Großteil von Schleimhaut überwachsen ist, was sich nachteilig auf die Hygienefähigkeit auswirkt.*

Implantatprothetik für alle Praxen



Statement von Christian Berger*

Die Implantatprothetik spielt in den Zahnarztpraxen eine immer wichtigere Rolle. Das betrifft auch in immer größerem Maße Zahnarztpraxen, in denen nicht implantiert wird. Dabei gelten nach wie vor die Grundsätze der „normalen" Prothetik, aber natürlich gibt es technische, materialkundliche und prothetische Neuerungen und Fortschritte – insbesondere bei der Versorgung mit und auf Implantaten –, denen Rechnung getragen werden sollte.

Während die Implantatchirurgie zu den fortbildungsintensivsten Bereichen in der Zahnmedizin gehört, ist die Implantatprothetik kein Hexenwerk und kann in jeder Praxis nach entsprechender Fortbildung umgesetzt werden. Sie erfordert allerdings einen interdisziplinären Ansatz: Zahntechniker, Helferinnen, Chirurgen und Prothetiker müssen zusammenarbeiten, wenn optimale Ergebnisse erzielt werden sollen.

Die Implantatprothetik ist also hervorragend geeignet, Nichtimplantologen an die Versorgung mit Implantaten heranzuführen. Alle Zahnarztpraxen werden mit Nichtanlagen, Unfallversorgungen, frühzeitigem Zahnverlust konfrontiert, der gerade jugendliche und junge Patienten betrifft und ästhetische Versorgungen erfordert. Die Implantatprothetik ist natürlich auch ein wichtiger Pfeiler in der Alterszahnheilkunde. Beim 53. Bayerischen Zahnärztetag wird in Zusammenarbeit mit zwei implantologischen Gesellschaften (BDIZ EDI und DGI-Landesverband) die zahnärztliche Versorgung auf Implantaten in allen Facetten präsentiert. So wird das Zusammenspiel von Parodontologie und Implantologie dargestellt oder auch die endodontische Versorgung der Implantation gegenübergestellt. Es geht aber auch um die funktionstherapeutisch korrekte Versorgung auf Implantaten. Ebenfalls aufgezeigt werden die Einsatzmöglichkeiten von CAD/CAM in der Implantatprothetik. Ein weiterer wichtiger Schwerpunkt liegt auf den Anforderungen an implantatgetragene Versorgungen für ältere Patienten.

Nicht die Spezialisierung sollte im Vordergrund stehen, sondern ein möglichst breites Therapieangebot in den Praxen, das von qualifizierten Kolleginnen und Kollegen umgesetzt werden kann. Zahnärztinnen und Zahnärzte sollten die Möglichkeit nutzen, Einblicke in einen Bereich zu nehmen, der auch aufgrund der demografischen Entwicklung Zukunftspotenzial für die Praxen bietet.

* Präsident des Bundesverbandes der implantologisch tätigen Zahnärzte in Europa (BDIZ EDI)

ANZEIGE

faxantwort

oemus

0341 48474-390

Bitte senden Sie mir das Programm zu den
2. essener implantologietagen
am 2./3. November 2012 in Essen zu.

E-MAIL

PRAXISSTEMPEL

DTG 10/12

IMPLANT TRIBUNE German Edition · Nr. 10/2012 · 2. Oktober 2012

← Fortsetzung von Seite 17

cheren Retention in der Patientenzufriedenheit gegenüber den anderen Haltemechanismen schlechter ab (Burns et al. 1994 und 1995, Naert et al. 1999). Von Bedeutung ist, ob es sich um implantatretinierte Prothesen auf zwei oder implantatgetragene Prothesen auf vier Implantaten (mit einem starren Steggeschiebe) handelt (Zitzmann und Marinello 2006).

Ein weiterer Parameter, der für die Auswahl des Verankerungsmechanismus eine Rolle spielt, ist der klinisch bedeutsame Nachsorgeaufwand, der Gegenstand einiger, untereinander meist schwer vergleichbarer Untersuchungen ist (Payne et Solomons 2000), und innerhalb des ersten Jahres nach Eingliederung der Prothesen größer zu sein scheint als in den Folgejahren (Den Dunnen et al.1997). Kugelanker (mit C-Feder) scheinen reparaturanfälliger zu sein als Dolder-Steggelenke (MacEntee et al. 2005). Gefräste, starre Steggeschiebe mit Metallmatrize erfordern weniger Nachsorge als gegossene Rundstege (Krennmair et al. 2008). Dennoch gibt es, je nach individueller Situation und Bedürfnissen des Patienten, Indikationsbereiche für die unterschiedlichen Verankerungsmechanismen, deren Vor- und Nachteile im Folgenden herausgearbeitet werden sollen.

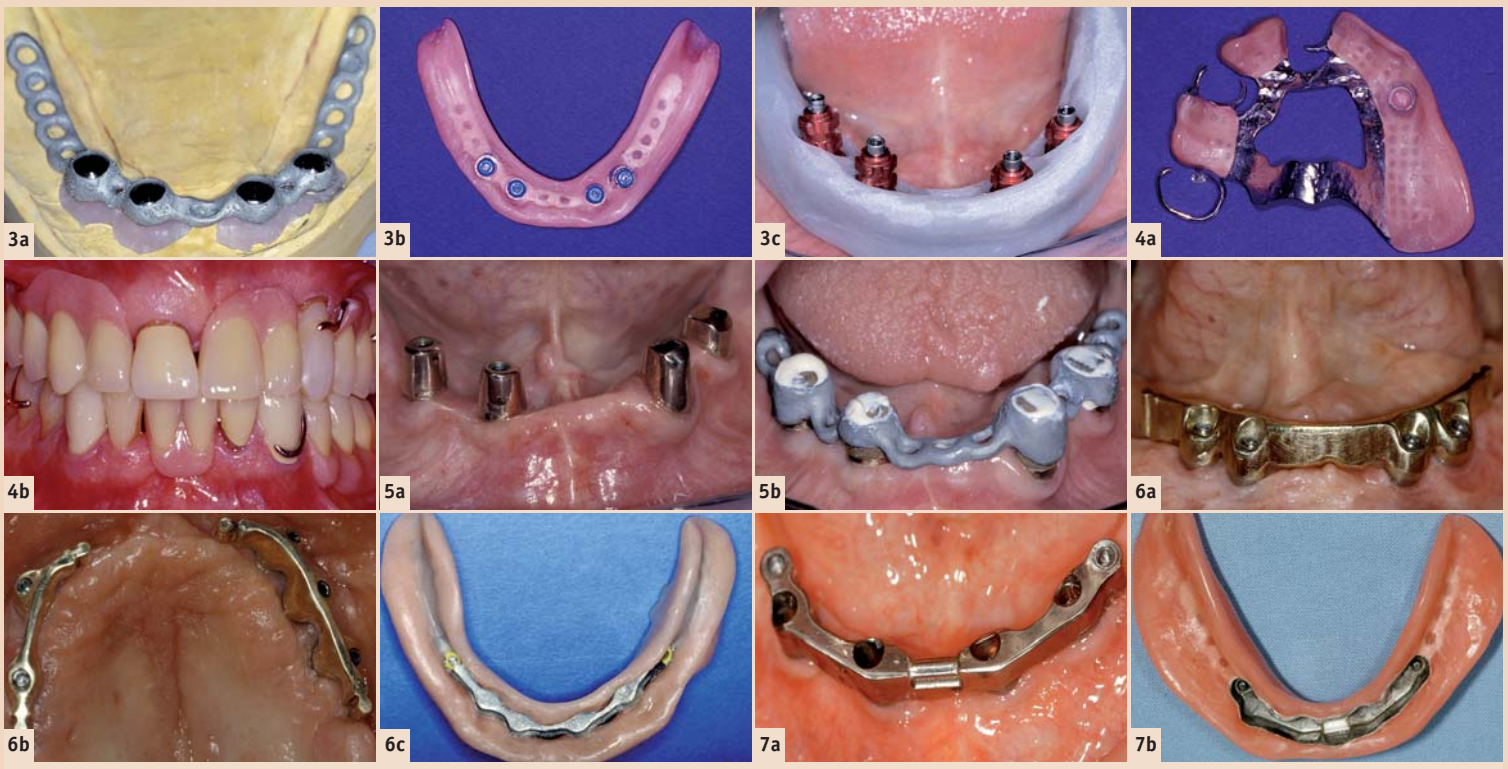

Abb. 3a und b: *Eine Metallverstärkung stabilisiert die Hybridprothese.* – ***Abb. 3c:*** *Offene Implantatabformung mit einem perforierten individuellen Löffel, der so dick gestaltet sein sollte, dass ein Verdrücken der Abformpfosten verhindert wird.* – ***Abb. 4a:*** *Zur Verbesserung des Haltes dieser Oberkiefer-Skelettprothese wurde nach Extraktion des nicht erhaltungswürdigen Zahns 13 ein Implantat gesetzt und mit einem Locator®-Anker versehen.* – ***Abb. 4b:*** *Der 84-jährige Patient kommt mit der nun auch rechts abgestützten Oberkiefer-Skelettprothese gut zurecht.* – ***Abb. 5a:*** *Kombination von konischen Primärkronen auf zwei Restzähnen und zwei Implantaten bei einer 75-jährigen Patientin.* – ***Abb. 5b:*** *Ein Tertiärgerüst wird im Mund mit einem Kunststoffkleber mit den auf die Primärkronen aufgesteckten Galvanokäppchen verklebt, anschließend wird mit dem Gerüst in situ eine Überabformung für das Prothesenmeistermodell gemacht.* – ***Abb. 6a und b:*** *Individuell gefräste Stege mit distalen Extensionen und Vario-Soft 3-Geschieben im Ober- und Unterkiefer bei einem knapp 60-jährigen Patienten. Wichtig ist die hygienefähige Gestaltung der Stege mit Führungsrillen für Interdentalbürstchen.* – ***Abb. 6c:*** *Basis einer Unterkieferprothese mit einer Stegmatrize aus einer Kobalt-Chrom-Legierung und gelben Vario-Soft 3-Retentionseinsätzen.* – ***Abb. 7a:*** *CAD/CAM-gefertigter Kantsteg aus Titan (Compartis ISUS) im Unterkiefer mit CEKA-Ankern und Preci-Halteelementen (Fa. CEKA).* – ***Abb. 7b:*** *Zugehörige Prothese mit Stegmatrize aus einer Kobalt-Chrom-Legierung.*

Kugelanker

Kugelkopfattachments sind in unterschiedlichen Ausführungen von verschiedenen Herstellern erhältlich. Büttel et al. (2009) geben eine Aufstellung verschiedener Fabrikate und stellen die Kugelkopfattachments vergleichend den Locator®-Ankern gegenüber. Der gängigste Kugeldurchmesser beträgt 2,25 mm, die Bauhöhe des Dalbo®-Kugelankers variiert von 1,5 bis 4,5 mm. Matrizen sind in unterschiedlichen Dimensionen erhältlich. Die kleinsten Matrizen (z.B. Dalbo®-Classic) sind einteilig, bei größeren Matrizen ist der Retentionsteil austauschbar. Die Retention kann über Lamellen, Plastikeinsätze oder einen Federring erreicht werden. Der Verschleiß zwischen Matrize und Patrize (vorzugsweise aus Titan) trägt wesentlich zum Nachsorgeaufwand bei. Von Vorteil sind austauschbare Verschleißteile, die einfach und kostengünstig ersetzt werden können. Ist z.B. beim Dalbo®-PLUS-Anker der Verschleiß an der Kugel stark ausgeprägt, so stehen Lamelleneinsätze mit dickeren Lamellen zur Verfügung, die noch eine ausreichende Retention ermöglichen.

Mit einer Dalbo®-PLUS-Matrize kann eine Retentionskraft von über 20 Newton erreicht werden, Achsendivergenzen von bis zu 30 Grad pro Pfeiler sind bei ausreichender Halslänge technisch möglich (Gulizio et al. 2005).

Kugelkopfattachments stellen – standardmäßig auf zwei Implantaten oder z.B. auch in Kombination mit einem Kugelanker auf einem endodontisch vorbehandelten Zahn ***(Abb. 2)*** – eine kostengünstige Möglichkeit der Retentionsverbesserung einer Prothese dar. Auch das nachträgliche Einpolymerisieren in eine vorhandene Prothese ist – entweder direkt im Mund (unter Verwendung eines perforierten Stücks Kofferdam, um ein Abfließen von Kunststoff an unter sich gehende Stellen zu verhindern) oder mithilfe einer Abdrucknahme – möglich. Auch die Verankerung einer Unterkieferprothese mit einem einzigen implantatgetragenen Kugelanker im Bereich der Symphyse wurde beschrieben (Krennmair und Bukal 2000). Als nachteilig kann sich die limitierte Dimension der Kugelkopfattachments erweisen. Einerseits besteht, je nach Implantatsystem, ein vertikaler Platzbedarf von ca. 6 mm bei einer Dalbo®-PLUS-Matrize (Büttel et al. 2009), der u.U. das Platzangebot in der Prothese übersteigen kann. Andererseits kann die Dimension der Patrize auch zu klein sein, wenn z. B. ein Implantat sehr tief gesetzt wurde und die Mukosa den implantatnahen Teil des Attachments überwuchert, was eine adäquate Reinigung unmöglich macht ***(Abb. 2)***.

Locator®-Anker

Diese Form der Druckknopfverankerung wird – inklusive zugehörigem Instrumentarium – von verschiedenen Firmen für alle gängigen Implantatsysteme hergestellt. Die auf das Implantat aufzuschraubenden Sekundärteile sind z.B. für Straumann-Implantate in einer Bauhöhe von 1,0 bis 6,0 mm erhältlich und weisen eine Vertiefung auf, in die der Zapfen des Kunststoffretentionseinsatzes, der sich im Matrizengehäuse (Bauhöhe 2,5 mm) befindet, greift. Für dysparallel gesetzte Implantate sind Kunststoffretentionseinsätze ohne Zapfen erhältlich, sodass Achsenabweichungen bis zu 20 Grad pro Implantat ausgeglichen werden können. Die Retentionseinsätze gibt es – je nach Bedarf – in verschiedenen Abzugsstärken, mit maximal 18,2 Newton. Die vielfältige Kombinationsmöglichkeit der Einzelkomponenten erlaubt – auch bei nicht ganz ideal gesetzten Implantaten und wenig Platzangebot – meist den Einsatz dieses Systems.

Ein Einpolymerisieren der Matrizen in eine vorhandene Kunststoffprothese direkt im Mund oder mithilfe spezieller, niedriger Abformpfosten ist möglich, es besteht allerdings durch die Kaubelastung eine gewisse Bruchgefahr der Prothese. Bei Anfertigung einer neuen Prothese sollte auf keinen Fall auf ein stabilisierendes Metallgerüst verzichtet werden ***(Abb. 3a und b)***. Vor allem bei dysparallel gesetzten Implantaten sollte die Abformung der Implantate offen mit einem perforierten individuellen Löffel ausreichender Wandstärke durchgeführt werden ***(Abb. 3c)***.

Auch als zusätzlicher Anker auf einem Implantat bei asymmetrischer Verteilung von Pfeilerzähnen eignet sich der Locator® sehr gut ***(Abb. 4a und b)***.

Bei durchschnittlichem Verschleiß sind die Retentionseinsätze mithilfe des Locator® Core Tools sehr einfach und mit wenig Zeitaufwand nach einem Zeitraum von ca. zwei Jahren auszutauschen, wenn die Haftkraft nachlässt. Allerdings wird bei manchen Patienten durch ungeschickte Handhabung ein vermehrtes Verdrücken und somit ein größerer Verschleiß der Kunststoffteile beobachtet.

Ein wichtiger Aspekt ist das Sauberhalten des Hohlraums, in den der Retentionseinsatz greift. Ist dieser, wenn z.B. die Prothese nicht ständig getragen wird, mit Speiseresten angefüllt, ist die Retention beeinträchtigt. Die Verwendung von Kunststoffeinsätzen für den erweiterten Bereich (ohne Zapfen) kann hilfreich sein, wenn der Patient nicht in der Lage ist, die Sekundärteile im Mund optimal zu reinigen.

Doppelkronen

In der Doppelkronentechnik hat sich in den letzten 15 Jahren die Galvano-Sekundärkrone zunehmend etabliert, sowohl auf natürlichen Pfeilern

ANZEIGE

3. münchener forum
für Innovative Implantologie

Wissenschaftliche Leitung:
Prof. Dr. Herbert Deppe/München
Prof. Dr. Markus Hürzeler/München

SCAN MICH
Programm 3. Münchener Forum für Innovative Implantologie
QR-Code einfach mit dem Smartphone scannen (z. B. mithilfe des Readers Quick Scan)

FORTBILDUNGSPUNKTE 12 FORTBILDUNGSPUNKTE

12./13. oktober 2012
im Hotel Hilton München City
aktuelle trends in der implantologie

Referenten:
Dr. Paul Weigl/Frankfurt am Main
Prof. Dr. Dr. Heinz Kniha/München
Dr. Michael Gahlert/München
Prof. Dr. German Gomez-Roman/Tübingen
Prof. Dr. Marcel Wainwright/Düsseldorf
ZA Stephan Rebele/München
Dr. Christian Hammächer/Aachen
Dr. Daniel Ferrari M.Sc./Düsseldorf
Prof. Dr. Herbert Deppe/München
Prof. Dr. Markus Hürzeler/München

Themen u.a.:
Die moderne WSR: Mythos und Wirklichkeit | Dynamik und klinische Bedeutung von periimplantärem Knochenabbau | Klinische Handlingaspekte einteiliger Zirkondioxidimplantate im Vergleich zu zweiteiligen Titanimplantaten | Neueste wissenschaftliche Erkenntnisse über Zirkondioxidimplantate und deren klinische Relevanz | Rezessionsdeckung an Implantaten – Möglichkeiten und Grenzen | Minimierung der Patientenbelastung durch gezieltes OP-Management

Veranstalter/Organisation
OEMUS MEDIA AG | Holbeinstraße 29 | 04229 Leipzig
Tel.: 0341 48474-307 | Fax: 0341 48474-390 | event@oemus-media.de | www.oemus.com

faxantwort 0341 48474-390

Bitte senden Sie mir das Programm zum
3. münchener forum für Innovative Implantologie
am 12./13. Oktober 2012 in München zu.

E-Mail-Adresse:
Praxisstempel:
DTG 10/12

als auch auf Implantaten und ebenfalls in Kombination (v.a. bei vitalen Restzähnen) ***(Abb. 5a)***. Die hervorragende Passung der Galvanokäppchen auf (2 Grad) konischen, individuell hergestellten Primärkronen aus gegossenem Edelmetall oder aus Keramik bewirkt – bei Einhaltung eines strikten Protokolls nach Weigl et al. (1996, 2000) – einen vorhersagbar guten Sitz der zukünftigen Prothese.

Der essenzielle Schritt dabei ist das definitive Einsetzen bzw. Einschrauben der Primärkronen und das intraorale Verkleben der aufgesteckten Galvanokäppchen mit einem Tertiärgerüst ***(Abb. 5b)***. Die Haftung der Galvano-Doppelkronen beruht auf einem hydraulischen Prinzip (Rößler 2005) und lässt sich bei Bedarf mit Silikon- oder Rapsöl verbessern. In der Regel sind Galvano-Doppelkronen sehr verschleißresistent (Willershäuser und Gadau 2003).

Ist ein rein implantatgestützter Zahnersatz mit Doppelkronen geplant, ist die Verwendung eines Implantatsystems zu erwägen, das es erlaubt, mit vorgefertigten Matrizen und Patrizen die Kosten niedrig zu halten (Trimpou et al. 2003).

Magnete

Die Verankerung von Prothesen mittels Magneten ist den anderen Retentionsmechanismen hinsichtlich der Haftkraft unterlegen (Burns et al. 1994 und 1995, Naert et al. 1999), ist aber u.U. bei sehr alten, in den motorischen Fähigkeiten stark beeinträchtigten bzw. pflegebedürftigen Patienten aufgrund der einfachen Handhabung eine Option. Magnetattachments sind die einzigen unter ansteigender Horizontalbelastung selbstentkoppelnden und auch wieder selbst einkoppelnden Verbindungssysteme (Blankenstein 2001, 2002).

Stege

Bei den Stegen muss zwischen konfektionierten und individuell hergestellten Konstruktionen unterschieden werden. Die im Querschnitt runden oder ovalen, aus vorgefertigten Teilen gefügten oder auch gegossenen Dolder-Steg-Gelenke auf zwei (bis vier) Implantaten ermöglichen eine Rotation der Prothese um die Stegachse, wodurch ein häufiges Unterfüttern der Prothese sowie ein Reaktivieren der Stegmatrize erforderlich ist. Die Stegprothesen, Stegreiter und die Stege selbst, vor allem im Bereich von Extensionen, sind durch Überlastung und Ermüdung frakturgefährdet.

Parallelwandige Dolder-Steg-Geschiebe stellen dagegen eine starre Verbindung dar, die Belastung des Prothesenlagers ist geringer als bei den Steggelenken. Noch stabiler, aber in der Herstellung deutlich aufwendiger ist der individuell gefräste Kantsteg aus Edelmetall, der nach Rink mit distalen Extensionen (von maximal 12 mm Länge) und z.B. Vario-Soft 3-Geschieben (Fa. Bredent) ausgestattet ist ***(Abb. 6a und b)*** (Grunert 2001). Als Stegmatrize hat sich eine Kobalt-Chrom-Legierung bewährt ***(Abb. 6c)***, auch faserverstärkter Kunststoff ist möglich. Eine klinische Nachuntersuchung von über 30 Patienten, die zwischen 1997 und 2003 an der Innsbrucker Universitätsklinik mehrheitlich im Unterkiefer mit solchen Stegen versorgt wurden (Schnabl und Grunert 2005), zeigte eine sehr hohe Zufriedenheit der Patienten mit dieser Versorgung, die Handhabung wurde als einfach, der Tragekomfort als sehr gut bewertet. Vor allem in der Nachsorge erweisen sich gefräste Stege mit einer Metallmatrize als vorteilhaft, wie auch eine Studie von Krennmair et al. (2008) bestätigt. Nachsorgemaßnahmen beschränken sich im Wesentlichen auf den Austausch der Kunststoffretentionselemente, der allerdings bei Bruxern, die offenbar hohe Kräfte auf die implantatgestützten Prothesen bringen (vgl. auch Van der Bilt 2006), öfter erfolgen muss als bei parafunktionell weniger aktiven Patienten. Steg- oder Prothesenfrakturen wurden im Beobachtungszeitraum von 32,1+15,7 Monaten nicht beobachtet.

Eine Speiseretention unter der Prothese ist nur durch eine Funktionsabformung nach Anpassung der Ränder des individuellen Löffels z.B. mit einer Compoundmasse zu verhindern. Schwieriger als bei einzeln stehenden Retentionselementen ist insbesondere für in der motorischen Koordination eingeschränkte Patienten die Mundhygiene vor allem auf der lingualen Seite des Stegs. Weiterhin wurde beobachtet, dass schleimhautgetragene Prothesen im Gegenkiefer (meist im Oberkiefer) öfter unterfüttert bzw. an der A-Linie abgedichtet werden müssen, gegenüber der gut haltenden implantatgestützten Prothese also eine gewisse Schwachstelle darstellen. Insgesamt stellen die gefrästen Stege durchaus eine für den Patienten wie für den Behandler angenehme Behandlungsvariante dar.

Nicht zuletzt aufgrund des hohen Goldpreises setzt sich in letzter Zeit eine weitere Form des individuellen Stegs durch: Der CAD/CAM-gefertigte Steg aus Titan oder einer Kobalt-Chrom-Legierung ***(Abb. 7a und b)***. Hierbei werden das Meistermodell sowie das Wax-up der Prothese im Original oder in gescannter Form an ein Fräszentrum weitergeleitet. Wie beim individuell gegossenen, gefrästen Steg können verschiedene Halteelemente eingearbeitet werden. Guss- und Fügefehler lassen sich mit diesem Verfahren ausschließen. Es bleibt abzuwarten, wie sich diese Variante des Steggeschiebes über die Jahre bewährt.

Diskussion

Die Lebenserwartung in der westlichen Welt steigt stetig. Auch der sehr alte Mensch benötigt noch gut sitzenden Zahnersatz, um sich vernünftig ernähren und auch um mit seinem sozialen Umfeld kommunizieren zu können. Natürlich ist es eine Herausforderung für den Zahnarzt, den eventuell gebrechlichen, polymorbiden und unter Polypharmakotherapie stehenden Patienten zu versorgen. Eine interdisziplinäre Zusammenarbeit mit den behandelnden Kollegen anderer medizinischer Fachrichtungen (Geriatrie, Neurologie, Psychiatrie etc.) ist dabei unumgänglich (Besimo 2005). Abhängig von den individuellen Gegebenheiten und Wünschen muss die für den Einzelnen optimale Therapievariante ausgesucht werden. Implantate leisten einen großen Beitrag zur Retentionsverbesserung von abnehmbarem Zahnersatz. Bei der Auswahl der Suprakonstruktion ist auf einfache Handhabung des Zahnersatzes, auf zumutbare Hygienefähigkeit sowohl der enoralen Konstruktion als auch der Prothese (evtl. auch durch betreuendes, entsprechend geschultes Pflegepersonal) sowie auch auf eine möglichst einfache Nachsorge zu achten. Bei Teilbezahnung sollte eine Erweiterungsmöglichkeit des Zahnersatzes bei etwaigem Pfeilerverlust schon im Voraus eingeplant werden, sodass sich der alte, in seiner Adaptationsfähigkeit möglicherweise eingeschränkte Patient nicht noch einmal an völlig neue Prothesen gewöhnen muss.

Mit den genannten prothetischen Komponenten steht der Implantatprothetik auf jeden Fall ein breites, individuell einsetzbares Instrumentarium für die verschiedenen Indikationen zur Verfügung. IT

Literaturliste

Abbildungen 7a und 7b mit freundlicher Genehmigung von Dr. Irene Kiesilewsky, Innsbruck.

Ersterscheinung: Implantologie Journal 6/10

Kontakt

OÄ DDr. Dagmar Schnabl
Universitätsklinik für Zahnersatz und Zahnerhaltung
Anichstraße 35, 6020 Innsbruck, Österreich
Tel.: +43 512 504271-41
Fax: +43 512 504271-57
dagmar.schnabl@uki.at

ANZEIGE

Problemfälle in der eigenen Praxis lösen? „Wir coachen Sie"!

Innovative Praxis?
Den passenden Patientenfall?
Unsicherheiten bei der Anwendung?

Wir bieten die Lösung!

Mit einer Live-OP bei Ihnen vor Ort.

Sofortbelastung mit KOS®, BCS® & BOI®! Drei von insgesamt zehn erfolgreichen Allfit® Implantat Systemen!

Problemfälle lösen an der Seite des Spezialisten. Sehen Sie gemeinsam mit Kollegen wie einfach implantieren sein kann.

Kontakt:
Tel: 089 / 319 761-0
Fax: 089 / 319 761-33
Mail: info@ihde-dental.de

Übrigens:
Wir haben noch mehr für Sie unter:
www.implant.com

Swiss Quality
Swiss design
Swiss experience
Swiss logistics
Swiss product safety

IHDE DENTAL