

Dental Campus: Praxisnahe Online-Fortbildung mit Fortbildungspunkten



Dental Campus ist eine neue E-Learning Plattform in der Implantologie. Sie ist CME-zertifiziert und ermöglicht den Erwerb von Fortbildungspunkten. Dental Campus unterscheidet sich von anderen Online-Angeboten durch den strukturierten und innovativen Aufbau, den hohen praktischen Bezug und die große Interaktivität. Alle wichtigen Informationen zu Theorie, Technologie sowie zu den verwendeten Produkten finden Sie in einem Medium. Die Lerninhalte können Sie individuell zusammenstellen.

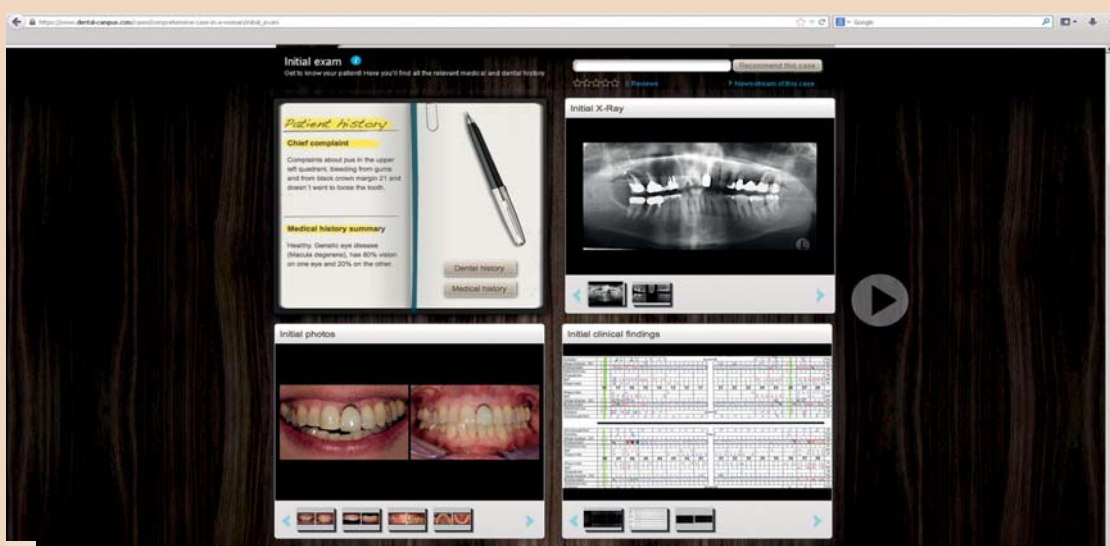
In systemunabhängigen Online-Vorträgen erwerben Sie aktuelles, umfassendes Fachwissen. Bei jedem Vortrag finden Sie die dazu pas-

senden implantatspezifischen Produktinformationen, sodass Sie Ihr neues Wissen sofort in konkretes Behandlungs-Know-how umsetzen können. In zahlreichen Fallbeispielen können Sie das klinische Vorgehen bei verschiedenen Therapien Schritt für Schritt nachvollziehen und in Foren mit Ihren Kollegen diskutieren. Pro Fall können Sie zwei CME-Punkte erwerben.

Verantwortlich für Qualität und Inhalt der Plattform ist das Implant Campus Board, dem international anerkannte Experten angehören. Weitere Informationen und Fälle finden Sie unter: www.dental-campus.com.

Umfassende prothetische Versorgung – ein klinischer Fall

Im zweiten Fall der Dental-Campus-Serie stellen Dr. Michael Peetz, Zürich, und Dr. Dominik Büchi, Chur, Schweiz, eine Therapie bei chronisch aggressiver Parodontitis vor.



In der Praxis sind die Fälle oft viel komplizierter als im Lehrbuch. Nicht immer ist eindeutig klar, welches die optimale Behandlungsoption ist.

Würden Sie auch gerne häufiger über Patientenfälle und die verschiedenen Therapielösungen mit Ihren Kollegen diskutieren, auf diese Weise Ihr klinisches Wissen erweitern und gleichzeitig Fortbildungspunkte sammeln? Das können Sie nun bei der neuen E-Learning Plattform Dental Campus.

Dental Campus enthält zahlreiche klinische Fallbeispiele, die gleichartig strukturiert sind und in

denen Sie die Behandlung Schritt für Schritt nachvollziehen können – vom Anfangsbefund bis hin zur Erhaltungstherapie. Die vielen interaktiven Funktionen ermöglichen Ihnen, alle Entscheidungen und Behandlungsschritte mit anderen Nutzern im Forum zu diskutieren.

Im Folgenden lernen Sie einen Dental Campus-Fall kennen, bei dem die optimale Therapie nicht eindeutig war und die Therapiewahl diskutiert werden kann. Den kompletten Fall finden Sie im Internet unter der Adresse: www.dental-campus.com/cases/comprehensive-case-in-a-woman

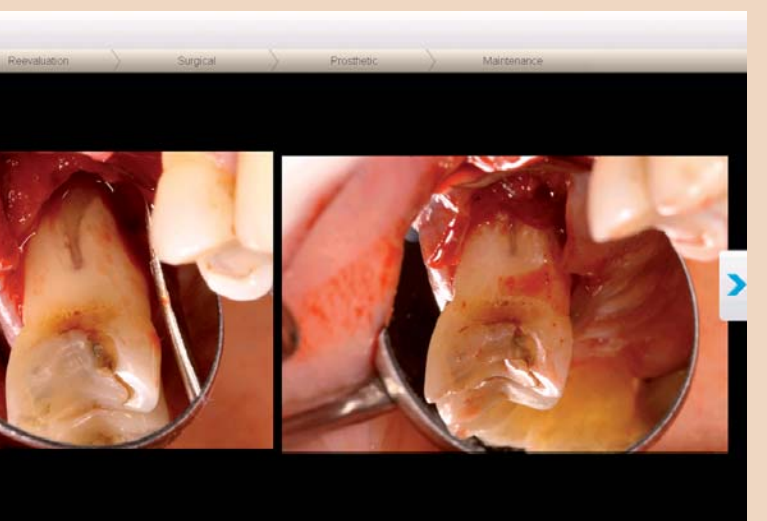
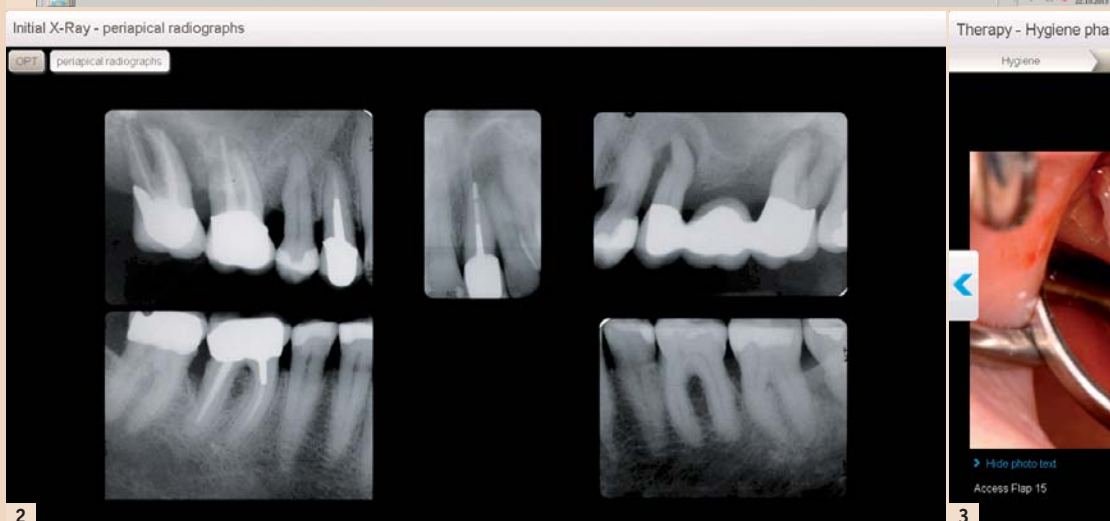

Abb. 1: Bildschirmfoto des Anfangsbefundes. Die Falldarstellung simuliert die Situation auf dem Schreibtisch des Behandlers. – Abb. 2: Intraorale Röntgenaufnahmen. – Abb. 3: Bei der offenen Parodontaltherapie zeigt sich, dass Zahn 15 nicht erhaltungswürdig ist. Der Zahn wird extrahiert.

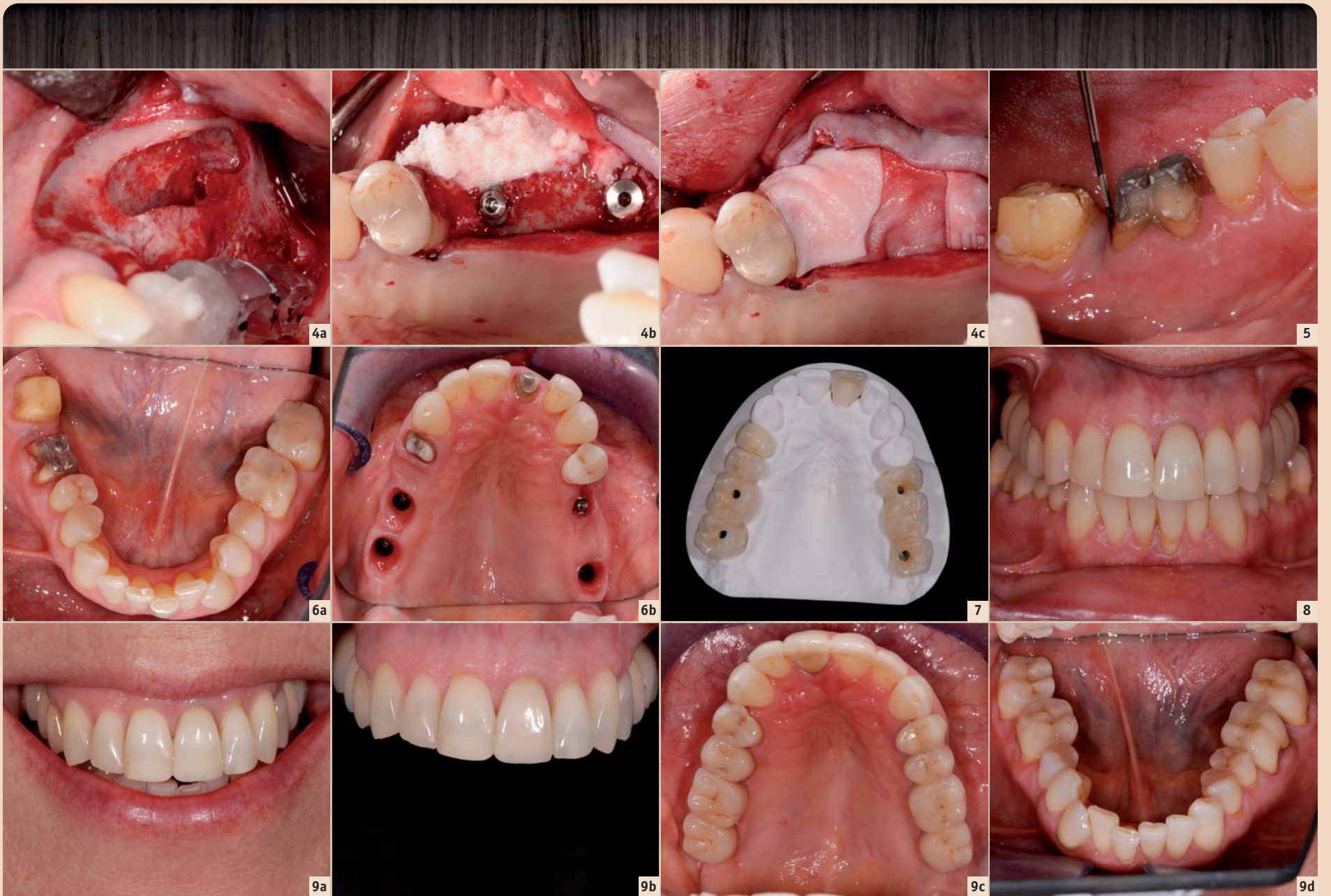


Abb. 4a–c: Beidseitige Sinusbodenelevation, Implantation und horizontale Kammaugmentation im 2. Quadranten. Nur 2. Quadrant wird abgebildet. – Abb. 5: Präparation von Zahn 46 und 47. – Abb. 6a und b: Klinische Situation bei Abdrucknahme. – Abb. 7: Wax-up Oberkiefer. – Abb. 8: Einprobe. – Abb. 9a–d: Schlussbefund.

Befundaufnahme

Die Patientin stellt sich mit einer eitrigen Entzündung im linken oberen Quadranten sowie Zahnfleischbluten vor (Abb. 1). Der metallische Kronenrand in der ästhetischen Zone am Zahn 21 schimmert hervor und stört die Patientin sehr. Die Patientin möchte diesen Zahn aber gerne behalten. Allgemeinmedizinisch leidet sie unter einer *Macula degenerens* mit einem Visusverlust von 20 bzw. 80 Prozent.

Die parodontale Untersuchung zeigt erhöhte Sondierungstiefen von bis zu 12 mm im Unterkiefer und bis zu 13 mm im Oberkiefer sowie einen BOP von 36 Prozent. Auf dem OPTG sowie auf den intraoralen Zahnrontgenbildern (Abb. 2) sind ein vertikaler Knochenverlust und apikale Aufhellungen zu erkennen.

Die Zähne 17, 25, 27 und 38 sind nicht erhaltungswürdig, die Prognosen der Zähne 16, 15, 21, 24 und 46 sind fraglich.

Wie würden Sie vorgehen?

Es wurde eine chronisch aggressive Parodontitis diagnostiziert. Die detaillierte Diagnose dieses Falles finden Sie online auf Dental Campus. Erstellen Sie mit einfachen „Klicks“ für diese Patientin Ihre eigene Diagnose, definieren Sie für jeden Zahn Prognosen

und planen Sie den Fall selber mithilfe des digitalen Zahnschemas. Vergleichen Sie dann Ihre Planung mit den Planungen anderer Nutzer sowie der tatsächlich gewählten Therapieoption und diskutieren Sie darüber im Forum.

Therapie

a) Parodontale Vorbehandlung mit Zahnextraktion

Welche Zähne sollen vor der Parodontal-Behandlung gezogen werden? Der Entscheid fällt auf die Extraktion der Zähne 17, 16, 25, 27 und 38. Während der Parodontaltherapie erhält die Patientin eine Teilprothese, die auf den Zähnen 15 und 24 abgestützt wird.

Bei den Zähnen 15 und 46 entscheidet man sich für ein offenes Vorgehen. Dabei zeigt sich allerdings, dass Zahn 15 ebenfalls nicht erhaltungswürdig ist, obwohl der Zahn beim Kältestest noch vital reagierte (Abb. 3).

Bei Zahn 46 ist die Sondierungstiefe weiterhin erhöht. Sie beträgt distolingual 6 mm und distobukkal 7 mm.

b) Chirurgische Phase

Nach der Parodontaltherapie wird beidseitig der Sinusboden augmentiert (Abb. 4a). Zur Verbesserung des Knochenangebots wird

außerdem eine horizontale Kammaugmentation im 2. Quadranten durchgeführt (Abb. 4b und c). Implantate werden in Regio 17, 16, 25 und 27 gesetzt.

c) Prothetische Versorgung

Die prothetische Versorgung ist auszugsweise in den Abbildungen 5 bis 8 dargestellt. Das detaillierte Vorgehen können Sie anhand zahlreicher Fotos online nachvollziehen.

Zahn 21 wird neu überkront, der alte Stiftaufbau wird belassen. Die Zähne 46 und 47 erhalten Einzelzahnkronen. Die Zähne 24, 36, 37 und 45 erhalten neue Kompositfüllungen.

Hätten Sie das gleiche Vorgehen gewählt oder hätten Sie der Patientin eine andere Option vorgeschlagen? Statt der großflächigen Füllungen der Zähne 24, 36, 37 und 45 wären auch Teilkronen eine mögliche Lösung gewesen.

Wie hätten Sie Zahn 46 versorgt? Dieser Zahn weist eine fragliche Prognose auf und die offene Parodontaltherapie verursacht Kosten. Hätten Sie statt der Einzelzahnkrone den Zahn extrahiert und eine sichere Brückenversorgung 44, 45 und 47 gewählt? Oder hätten Sie Zahn 46 mit einem Implantat ersetzt? Loggen Sie sich bei Dental Campus ein und diskutieren Sie diesen Fall!

Behandlungsergebnis – Was denken Sie?

Die Patientin hat eine ansprechende Versorgung erhalten, mit der sie sehr zufrieden ist (Abb. 9). Die Sondierungstiefe an Zahn 46 konnte durch die Parodontaltherapie auf 4 mm distolingual und an den anderen Messstellen auf 3 mm reduziert werden.

Das Implantat in Regio 25 hat mesiobukkal eine Sondierungstiefe von 6 mm. Die Patientin erhält genaue Instruktionen zur Mundhygiene und wird in ein regelmäßiges Recall-Programm eingebunden.

Der hier beschriebene Fall zeigt exemplarisch eine Falldokumentation auf Dental Campus. Viele Hintergrundinformationen sowie die detaillierte Darstellung der einzelnen Behandlungsschritte ermöglichen es Ihnen, die Therapieplanung und -umsetzung nachzuvollziehen und so einen hohen praktischen Nutzen für Ihre eigene Praxis zu erzielen.

Wie bewerten Sie die Therapiewahl und den Schlussbefund bei der hier vorgestellten Patientin? Hätten Sie den Fall anders behandelt? Registrieren Sie sich als Nutzer, diskutieren Sie die Behandlung mit Ihren Zahnarztkollegen und erhalten Sie zwei CME-Punkte für die Bearbeitung des Falls. [DT](#)



Kontakt
Infos zum Autor



Dr. Dominik Büchi
Bahnhofplatz 7, Haus Otto
7000 Chur
Schweiz
Tel.: +41 81 2526615
dbuechi@zahnarzt-bahnhofplatz.ch
www.zahnarzt-bahnhofplatz.ch



Infos zum Autor



Dr. Michael Peetz
Präsident Digital Dental Life AG
6331 Hünenberg
Schweiz
Tel.: +41 79 3403810
michael.peetz@digitaldentallife.com

Dental Campus
Englischtalstr. 32
8032 Zürich
Tel.: +41 44 5156010
Fax: +41 44 5156011
info@dental-campus.com
www.dental-campus.com

