

Therapieentscheidung

# Möglichkeiten und Grenzen der Endodontie

Weltweite Vernetzung und multimediale Informationsmöglichkeiten sorgen für eine zunehmend bessere Aufklärung unserer Patienten. Der Wunsch nach dauerhaftem Erhalt der eigenen Zähne nimmt trotz guter Prognosen und steigender Verkaufszahlen in der Implantologie zu und die Möglichkeiten der Zahnerhaltung sind immer größeren Patientengruppen bekannt. Technisch anspruchsvolle und kostenträchtige prothetische Sanierungen werden immer weniger erforderlich, wobei der Trend zunehmend zur Einzelzahnrestauration geht. Auch die demografische Entwicklung und der generell verbesserte Medizin/Zahnmedizinstandard sorgen für eine zusätzliche Nachfrage nach zahnerhaltenden Maßnahmen gerade bei Patienten höheren Alters.

Dr. Torsten Neuber/Münster

■ **In der Literatur** finden sich sehr unterschiedliche Angaben zur Erfolgsprognose endodontischer Behandlungen. Primärbehandlungen ohne periradikuläre Parodontitis, insbesondere Vitalextraktionen, haben mit ca. 90–95 % die besten Prognosen, während Revisionen und Fälle mit bereits bestehender radiologischer Osteolyse mit ca. 70 % eine vergleichsweise schlechtere, aber dennoch beachtliche Erfolgsprognose vorweisen. Üblicherweise wurde der Begriff „Erfolgsprognose“ endodontischer Therapien an sehr anspruchsvolle Bedingungen geknüpft. Hierbei spielt die röntgenologische Beurteilung des Desmodontalspalts im Hinblick auf eine erfolgte Heilung nach einer apikalen Erkrankung bzw. die Verhinderung eben dieser eine entscheidende Rolle.

Der Implantologie wird üblicherweise eine Erfolgsprognose von 90–95 % zugesprochen, wobei die Beurteilungskriterien weniger differenziert sind. So wird schon das „in Funktion sein“ eines Implantates (90–95 % nach zehn Jahren) als Erfolg bewertet. In Analogie dazu beginnt sich auch in der Endodontie der Begriff des „in Funktion Stehens“ zu etablieren mit vergleichbaren Zahlen von 90–95 %.

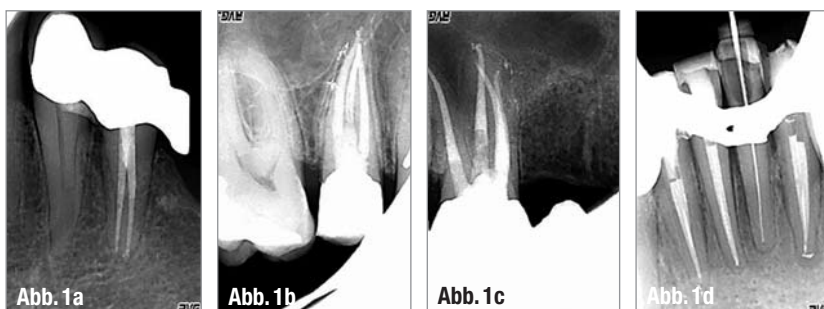
In diesem Zusammenhang stellt sich also die Frage nach den Grenzen der endodontischen Behandlung und nach ihren Alternativen. Welche ist denn nun die geeignete Therapie? Eine allgemeine Antwort gibt es auf diese Frage nicht, die immer eine individuelle Einzelfallentscheidung ist. Der Patient sollte über die verschiedenen Therapiealternativen mit der entsprechenden Risiko-Nutzen-Relation

bzw. Kosten-Nutzen-Relation aufgeklärt werden. Als mündiger und aufgeklärter Gesprächspartner ist er es letztlich, der die Therapiewahl trifft. So ist es möglich, bei gleichem Befund unterschiedliche Therapieempfehlungen gleichzeitig auszusprechen.

## Primärbehandlung, nicht infiziert/infiziert

Bei der irreversiblen Pulpitis ist die Wurzelkanalbehandlung unter Berücksichtigung der komplexen Morphologie (Abb. 1a–d) die Therapie der Wahl, allgemeine Voraussetzungen wie parodontale Integrität, Restaurierbarkeit, Wertigkeit des Zahnes im prothetisch-funktionellen Gesamtkonzept vorausgesetzt. Unter biologischen Gesichtspunkten ist hier das Hauptziel die Infektionskontrolle. Bei nicht infizierten Fällen (irreversible Pulpitis, sterile Nekrose, Zustand nach Trauma etc.) soll eine bakterielle Infektion im Sinne einer periradikulären Parodontitis verhindert werden. Daher sind aseptische Kautelen fundamental für die Erfolgsprognose endodontischer Maßnahmen. Hierzu gehören:

- ▶ Desinfektion des Arbeitsfeldes vor Behandlungsbeginn (Chlorhexidin-Mundspüllösung, Polierbürstchen und Polierpaste)



▲ Abb. 1a–d: Zähne mit komplexer Morphologie. 34 mit 2 WK (a), 15 mit 3 WK (b), 16 mit 4 WK (c), 32 und 42 mit jeweils 2 WK (d).

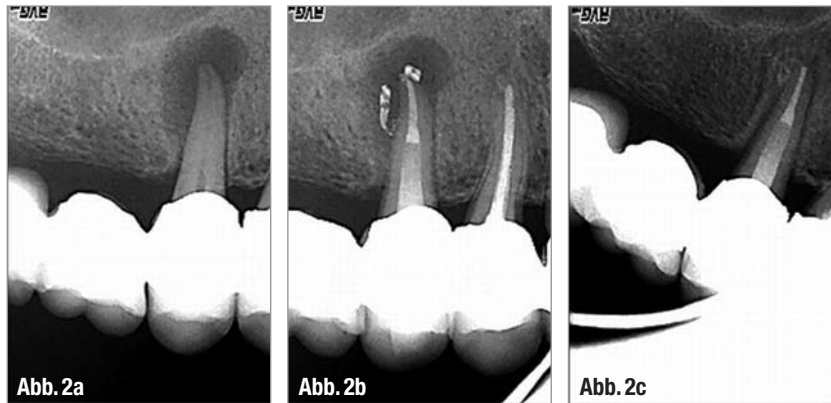- ▶ Objektivierbare vollständige Kariesentfernung durch Farbindikatoren (z.B. Kariesdetektor)
- ▶ Adhäsiver, präendodontischer Aufbau
- ▶ Kofferdam (als absolutes Muss!)
- ▶ Bakteriendichter provisorischer Verschluss zwischen den Behandlungen (Schaumstoffpellets in die Orifizien, dünne Schicht Cavit und z.B. Tetric Flow ohne Konditionierung)
- ▶ Postendodontische Versorgung im Sinne eines dichten koronalen Verschlusses zur Vermeidung einer Leckage und somit Reinfektion

Diese Maßnahmen sind unabhängig von der technischen Ausstattung in jeder Zahnarztpraxis realisierbar.

Darüber hinaus ist die optische Kontrolle sehr wichtig. Ein erschwingliches Muss für den endodontisch versierten Kollegen ist eine Lupenbrille (3- bis 5-fache Vergrößerung) mit integrierter Beleuchtung, um grazile Strukturen und z.B. verkalkte Kanäleingänge zu lokalisieren und erfolgreich zu behandeln. Hierbei hat sich die Kombination von Vergrößerung mit der Anwendung von Ultraschallinstrumenten bewährt.

Für die erfolgreiche Behandlung nicht infizierter Fälle lässt sich die Empfehlung ableiten, durch systematische und routinemäßige Befundung möglichst frühzeitig die sichere Diagnose „irreversible Pulpitis“ oder „Nekrose“ zu stellen und unter aseptischen Bedingungen eine Wurzelkanalbehandlung durchzuführen.

Bei Zähnen mit infizierter Nekrose und/oder röntgenologischen Anzeichen im Sinne einer periradikulären Parodontitis ist die Erfolgsprognose wie oben erwähnt schlechter als bei der irreversiblen Pulpitis. Dennoch ist auch hier unter den



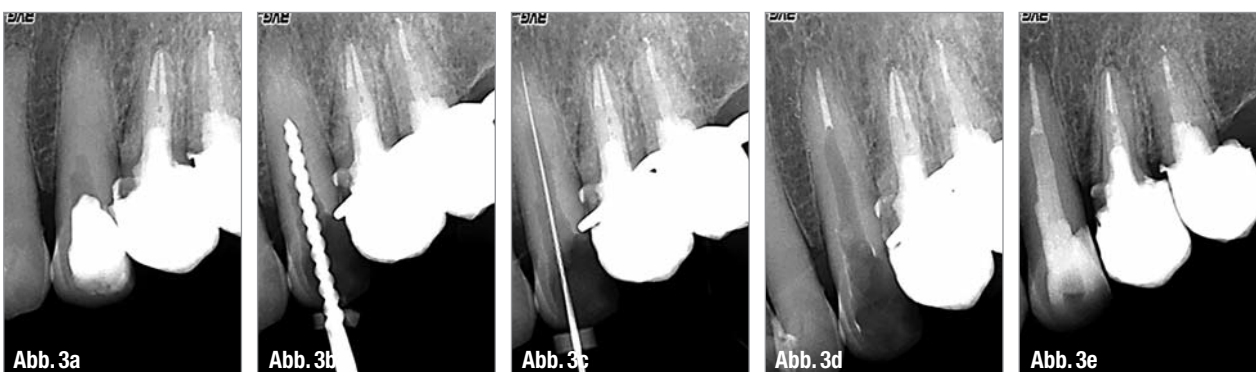
▲ Abb. 2a–c: Röntgenausgangsbefund an 15 mit größerer abgegrenzter periradikulärer Parodontitis (a), WF Kontrolle mit gefüllten Seitenkanälen (b) und vollständige Ausheilung der Läsion nach 19 Monaten (c).

Voraussetzungen der parodontalen Integrität, Restaurierbarkeit, Wertigkeit des Zahnes im prothetisch/funktionellen Gesamtkonzept die Wurzelkanalbehandlung die erste Therapieempfehlung. Neben den aseptischen Kautelen kommen nun den antiseptischen Bedingungen eine entscheidende Rolle zu. Hierbei steht zusätzlich zur gewebeauflösenden Eigenschaft der Spüllösung die Bakterientoxizität im Fokus. Ausreichende Volumina (30–50 ml pro Kanal), eine adäquate Kontaktzeit zum Wurzelkanalsystem (60 Minuten) und Ultraschallaktivierung sind hierbei entscheidend. Die Größe der Läsion spielt eine untergeordnete Rolle und sollte kein Entscheidungsgrund für oder gegen die Zahnerhaltung sein. Auch wenn der Röntgenbefund einer größeren abgegrenzten apikalen Läsion häufig zur Diagnose „radikuläre Zyste“ führt, ist die primäre Therapie nicht die chirurgische Intervention. Aus histologischen Studien ist bekannt, dass lediglich in 15 % aller periapikalen

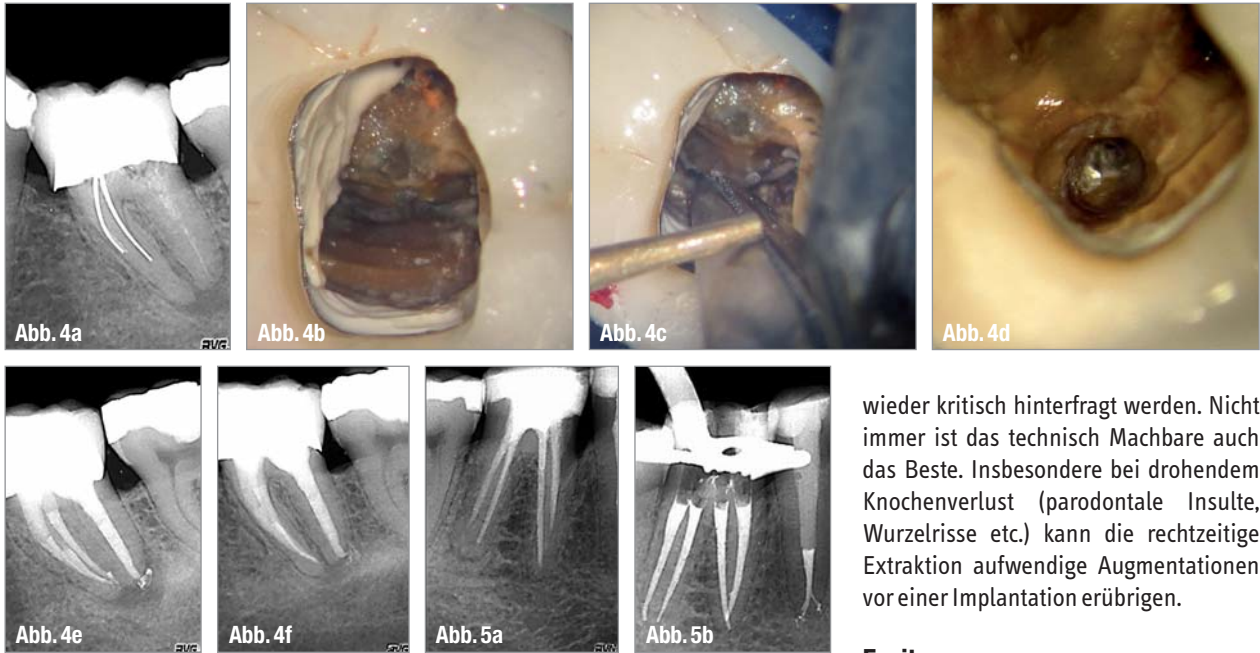
Veränderungen radikuläre Zysten nachgewiesen werden konnten. Während periapikale Taschenzysten (6 %) nach konventioneller endodontischer Therapie ausheilen können, erscheint lediglich bei den periapikalen wahren Zysten (9 %) eine alleinige orthograde Therapie als nicht erfolgreich. Vor diesem Hintergrund ist daher immer zunächst die Wurzelkanalbehandlung indiziert, in deren Folge es sehr häufig zu einer Ausheilung der röntgenologisch sichtbaren Läsion kommt (Abb. 2a–c). Hierbei ist entscheidend, ob es wie oben beschrieben gelingt, eine adäquate Desinfektion des Endodonta zu gewährleisten.

### Revision/Wurzelspitzenresektion

Noch bis vor wenigen Jahren galten Zähne mit radiologisch vollständiger Obliteration (Abb. 3a–e), bereits bestehenden Wurzelfüllungen/Silberstiften (Abb. 4a–f), Stiftaufbauten, frakturierten Instrumenten sowie periradikulären Osteolysengrößen



▲ Abb. 3a: Extrem obliterierter Zahn 23. Apikal der Zugangskavität des Überweisers ist röntgenologisch keine Pulpakammer zu erkennen. Rosenbohrer mit Handstück würden die Sicht versperren. ▲ Abb. 3b: Röntgenologische Kontrolle der Achsrichtung. ▲ Abb. 3c: Messaufnahme: die erste Sondierung mit einer 10er-Feile gelang erst ca. 3–4 mm vor Apex. ▲ Abb. 3d: Röntgenkontrolle Downpack. ▲ Abb. 3e: Abschlusskontrolle mit adhäsivem Stift, DT Light Post (VDW).



▲ **Abb. 4a–f:** Ausgangssituation bei Zahn 36 in distalexzentrischer Projektion mit periradikulärer Parodontitis und Silberstiften mesial und Zeichen eines frakturierten Instrumentes mesiobukkal (a), freigelegte Silberstifte mesiobukkal und mesiolingual (b), indirekte Ultrasonallapplikation am mit der Stieglitz-Zange erfassten Silberstift (c), freigelegtes frakturiertes Instrument (d), WF Kontrolle (e) und Kontrolle nach 20 Monaten mit Ausheilung der Läsion (f). ▲ **Abb. 5a–b:** Zahn 46 mit Zustand vor ZE Neuversorgung mit insuffizienter WF, vier eigenständigen Wurzelkanälen und verbreitertem Pa-Spalt distal. Eine iatrogene Schädigung der apikalen Morphologie scheint nicht stattgefunden zu haben (a). WF Kontrolle – Zahn 45 wurde auch inzwischen revidiert (b).

ßeren Umfanges als nicht revisionsfähig. Gleiches galt für bereits resezierte Zähne. Hieraus resultierte entweder die Diagnose „nicht erhaltungsfähig“ oder die Indikation zur Wurzelspitzenresektion ohne Berücksichtigung der biologischen Situation. Die oben beschriebenen Probleme gehören heute zur Routine der endodontischen Revision, sind aber wegen der Anforderungen an die Behandlerkompetenz und technische Ausstattung eher ein Betätigungsfeld für den spezialisierten Kollegen. Das Dentalmikroskop (DM) hat hierbei die Endodontie revolutioniert und gehört zur Grundausstattung des Spezialisten. Mit zunehmender Vergrößerung und Ausleuchtung des Operationsfeldes ging die Entwicklung von speziellem Mikroinstrumentarium einher wie z.B. Mikroskalpel, Microopener, Mikrorosenbohrer, Mikrospiegel etc. und ist ebenso integraler Bestandteil des endodontischen Arbeitsplatzes. Des Weiteren hat wie bereits oben erwähnt die Entwicklung von Ultrasonallinstrumenten als Präparationsinstrument in Ergänzung und/oder als Ersatz zu konventionellen „Bohrern“ den Zugang zu bisher schwer oder gar nicht erreichbaren Strukturen stark verbessert.

Einen maßgeblichen Einfluss auf die Prognose bei Revisionen und somit auf die Entscheidung Revision oder WSR hat die Integrität der apikalen Strukturen. Nach Gorni und Gagliani sind nicht chirurgisch gut zu lösende Probleme orthograde Revisionen bei nicht iatrogen veränderter Wurzelkanalmorphologie mit einer Heilungsrate von 81,4 %, während die Heilungsrate bei Revisionen mit veränderter Kanalmorphologie lediglich mit 32,9 % angegeben wurde. Da die Einschätzung der Unversehrtheit bzw. iatrogenen Schädigung der apikalen Wurzelkanalmorphologie anhand der Ausgangsröntgenbilder oft nur unzureichend möglich ist, sollte zuerst orthograd revidiert werden (Abb. 5a–b). Stellt sich hierbei heraus, dass eine Verletzung der Apikalregion vorliegt (Verblockung, Stufe, Transportation, Perforation), sollte in Kombination eine WSR zusätzlich erfolgen. Hierbei sind die Retropräparation mit Ultrasonall und die retrograde Füllung mit MTA Standard.

Auch wenn die technischen Möglichkeiten der modernen Endodontie rasant zugenommen haben, sollte gerade bei Zähnen mit komplexen/multiplen Problemen die Indikation zur Zahnerhaltung immer

wieder kritisch hinterfragt werden. Nicht immer ist das technisch Machbare auch das Beste. Insbesondere bei drohendem Knochenverlust (parodontale Insulte, Wurzelrisse etc.) kann die rechtzeitige Extraktion aufwendige Augmentationen vor einer Implantation erübrigen.

### Fazit

Die Endodontie stellt heute das Rückgrat der Zahnerhaltung dar und kann bei kritischer Indikationsstellung in jedem individuellen Einzelfall mit ausgezeichneten Erfolgsprognosen aufwarten. Mit einem strukturierten Behandlungsprotokoll unter der Maßgabe der Infektionskontrolle lassen sich heute auch ohne Hightech sehr gute und vorhersagbare Ergebnisse durch den Generalisten erzielen. Bei einer nicht geringen Anzahl von Zähnen mit vorhersehbaren morphologischen Besonderheiten oder anderen Komplikationen sollte allerdings rechtzeitig an die Überweisung an einen Spezialisten gedacht werden. ◀◀

### >> KONTAKT



**Dr. Torsten Neuber**  
Bischopinkstr. 24/26  
48151 Münster  
Tel.: 02 51/79 10 07  
Fax: 02 51/79 10 08  
E-Mail: info@  
zahnarzt-neuber.de

Probleme mit der Endo? Warum nicht einfach überweisen!

Kompetenzteam



# 1 + 1 = 3

## DER NEUE AIR-FLOW MASTER PIEZON – AIR-POLISHING SUB- UND SUPRAGINGIVAL PLUS SCALING VON DER PROPHYLAXE N° 1

Air-Polishing sub- und supra-gingival wie mit dem Air-Flow Master, Scaling wie mit dem Piezon Master 700 – macht drei Anwendungen mit dem neuen Air-Flow Master Piezon, der jüngsten Entwicklung des Erfinders der Original Methoden.

### PIEZON NO PAIN

Praktisch keine Schmerzen für den Patienten und maximale Schonung des oralen Epitheliums – grösster Patientenkomfort ist das überzeugende Plus der Original Methode Piezon, neuester Stand. Zudem punktet sie mit einzigartig glatten Zahnoberflächen. Alles zusammen ist das Ergebnis von linearen, parallel zum Zahn verlaufenden Schwingungen der Original EMS Swiss Instruments in harmonischer Abstimmung mit dem neuen Original Piezon Handstück LED.



> Original Piezon Handstück LED mit EMS Swiss Instrument PS

Sprichwörtliche Schweizer Präzision und intelligente i.Piezon Technologie bringt's!

### AIR-FLOW KILLS BIOFILM

Weg mit dem bösen Biofilm bis zum Taschenboden – mit diesem Argu-



ment punktet die Original Methode Air-Flow Perio. Subgingivales Reduzieren von Bakterien wirkt Zahn-ausfall (Parodontitis!) oder dem Verlust des Implantats (Periimplantitis!) entgegen. Gleichmässiges Verwirbeln des Pulver-Luft-Gemischs und des Wassers vermeidet Emphyseme – auch beim Überschreiten alter Grenzen in der Prophylaxe. Die Perio-Flow Düse kann's!

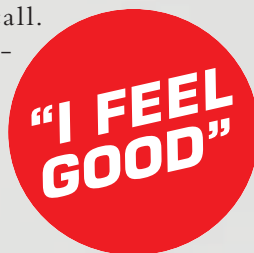Und wenn es um das klassische supra-gingivale Air-Polishing geht,



> Original Handstücke Air-Flow und Perio-Flow

zählt nach wie vor die unschlagbare Effektivität der Original Methode Air-Flow: Erfolgreiches und dabei schnelles, zuverlässiges sowie stress-freies Behandeln ohne Verletzung des Bindegewebes, keine Kratzer am Zahn. Sanftes Applizieren bio-kinetischer Energie macht's!

Mit dem Air-Flow Master Piezon geht die Rechnung auf – von der Diagnose über die Initialbehandlung bis zum Recall. Prophylaxepro-fis überzeugen sich am besten selbst.



Mehr Prophylaxe >  
[www.ems-swissquality.com](http://www.ems-swissquality.com)