

Erfahrungsbericht

Die Behandlung des Abrasions- und Erosionsgebisses

Mit der Weiterentwicklung der Adhäsivtechnik, insbesondere im Bereich freiliegenden Dentins, haben sich die Behandlungsmöglichkeiten in den letzten Jahren erheblich erweitert und verbessert.

Dr. Michael Heilos/Borchen

■ **Durch die Zunahme** des Lebensalters, besserer Mundpflege und damit verbunden längerer Zahnerhaltung wird in den nächsten Jahren die Behandlung stark abradierter Front- und Seitenzähne wahrscheinlich immer mehr an Bedeutung gewinnen. Zusätzlich verstärkt wird dieser „Trend“ durch veränderte Ernährungsgewohnheiten (z. B. häufige Frequenz des Konsums säurehaltiger Nahrungsmittel), die einen erosionsbedingten Verlust der Zahnhartsubstanz auslösen können. Ebenso können orale Habits (Pressen, Knirschen) die Abnutzung der Zahnhartsubstanzen beschleunigen.

Vor ca. zehn Jahren noch war ein Patient mit stark abradieren Zahnflächen fast automatisch ein Fall für Überkronungen und meistens auch Zahnersatz. Die Risiken bei diesen, zumeist umfangreichen und invasiven Behandlungsmaßnahmen, reichen von Frakturgefahr der präparierten Zähne (insbesondere im Frontzahnbereich), Pulpanekrosen als Folge von Schleiftraumata und oftmals parodontalen Erschwernissen (Kronenränder).

Durch fehlende Erfahrung wurde dem Ersatz von verloren gegangener Zahnhartsubstanz durch Komposite auf retentionsarmen Zahnoberflächen zunächst wenig Erfolgsaussichten gegeben und die Behandlung als zu risikoreich eingestuft. Als Interimslösung vor

definitiver Versorgung wurden durch die Verbesserung der Adhäsivtechnik, hier sind die Schmelz- und Dentinadhäsive ebenso zu nennen wie verbesserte Materialeigenschaften des Füllungsmaterials, immer mehr Erfahrungen gesammelt. Diese zeigten mehr Haltbarkeit und höhere Überlebensraten als ursprünglich angenommen. So kann heute immer mehr auf invasive Methoden verzichtet werden und eine systematische Behandlung des Abrasionsgebisses mit direkten Restaurationen in Adhäsivtechnik „ruhigen Gewissens“ geplant und durchgeführt werden.

Vorgehensweise

Zunächst sollte eine Analyse des Ist-Zustandes vorgenommen werden. Neben eingehender Untersuchung und Feststellung des funktionellen und parodontalen Befundes (i. d. R. auch ein Röntgenbild) sind die Herstellung von Situationsmodellen und -fotos sehr hilfreich.

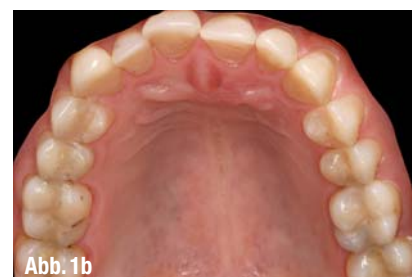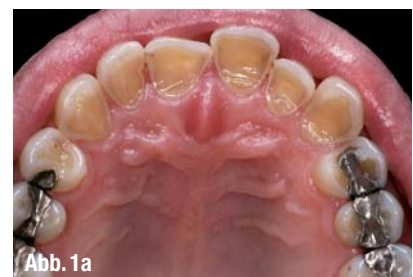Hier lässt sich der Grad des Zahnhartsubstanzverlustes durch Abrasion und Erosion anhand der Okklusionsmorphologie schon gut erkennen, meistens ist die Situation mit einer entsprechenden Bissabsenkung verbunden.

Meine weiteren Ausführungen betreffen Patienten mit unauffälligen funktionellen Befunden, keinesfalls Myoarth-

ropathien oder Arthrosefälle, die einer entsprechenden Therapie bedürften.

Oft ist diesen „normalen“ Patienten ihr Zahnhartsubstanzverlust durchaus bewusst und sie tragen schon lange Zeit Entspannungsschienen in der Nacht. Vielfach stört sie bzw. ihre Zunge allerdings nur das Okklusionsrelief mit „scharfen Kanten“.

Entscheidend für ein Gelingen und die Haltbarkeit der Behandlungsmaßnahmen sind zunächst die Auswahl der geeigneten Materialien (Adhäsive, Komposite), Kofferdamtechnik, Polymerisationslampe, abgestimmte Poliersysteme.

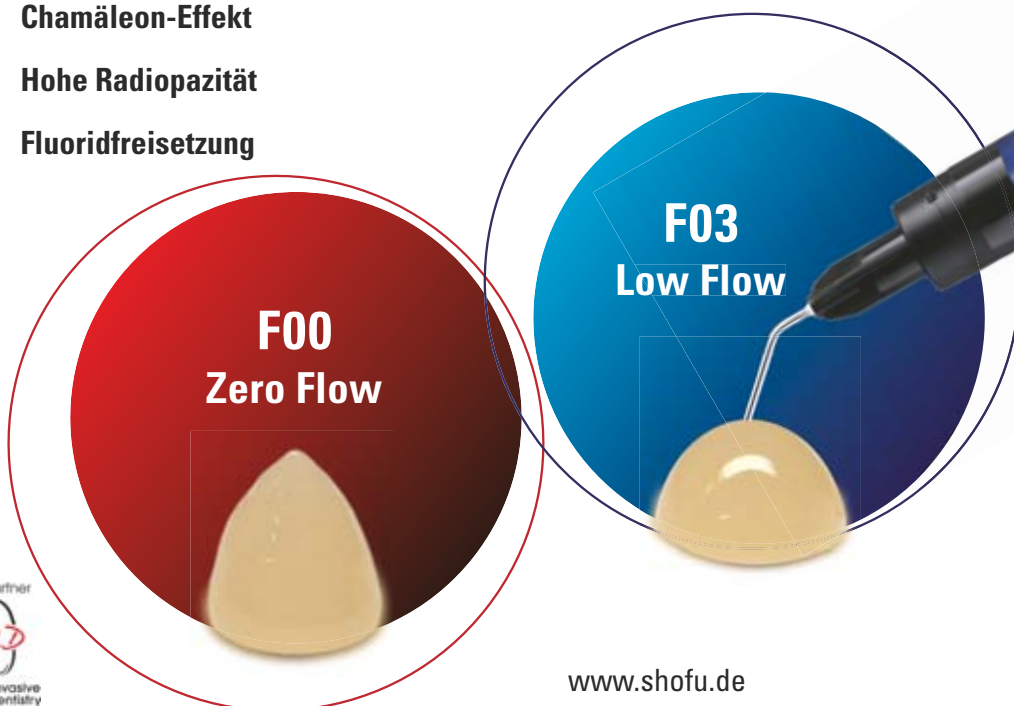
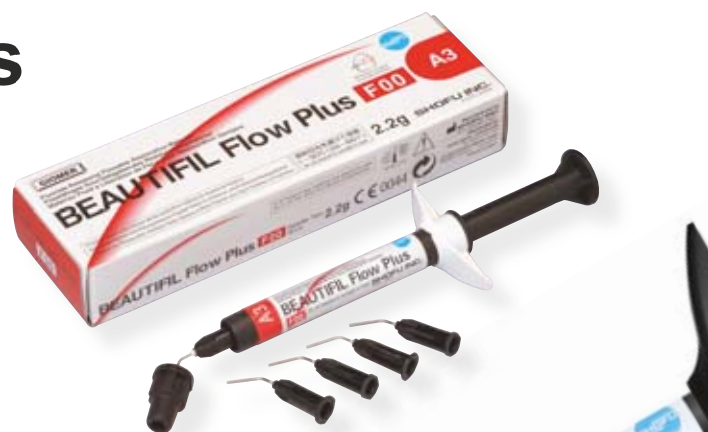


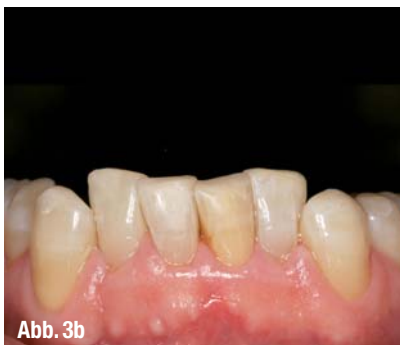
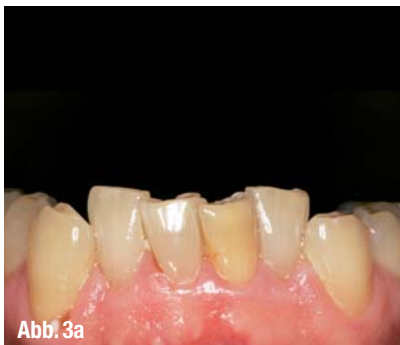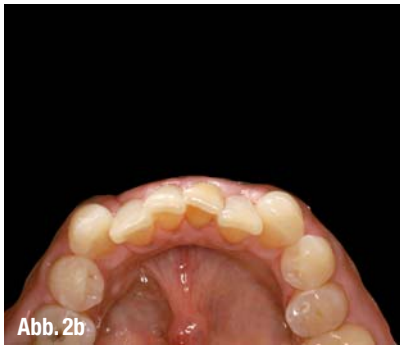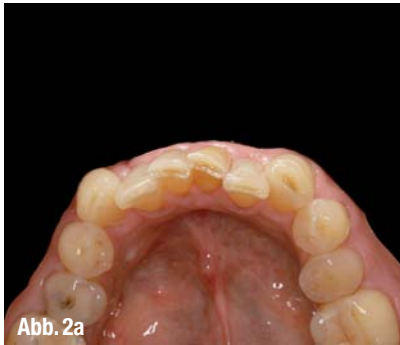BEAUTIFIL Flow Plus

INJIZIERBARES KOMPOSIT FÜR DEN FRONT- UND SEITENZAHN

- Geeignet für alle Kavitätenklassen
- Einfache Anwendung und schnelle Politur
- Natürliche Ästhetik über wirksamen Chamäleon-Effekt
- Hohe Radiopazität
- Fluoridfreisetzung





▲ Abb. 1a und b, 2a und b, 3a und b: Vorher-Nachher-Situationen.

In unserer Praxis hat sich gezeigt, dass zunächst die Behandlung der abradieren Unterkieferfront sinnvoll und von den allermeisten Patienten nach spätestens ein bis zwei Tagen adaptiert ist.

Die Behandlung wird am besten und sichersten unter Kofferdam durchgeführt. Hier wird eine Lochung von 14/34 bis 24/44 durchgeführt und bei Auswahl der Lochgröße (nicht zu weit) reichen

zwei Prämolaren-Klammern als Fixierung aus. Falls nötig, ist zusätzlich das Anbringen von Wedjets und/oder Zahnseiden-Ligaturen hilfreich.

Die Oberfläche der so trocken gelegten Zähne wird zunächst mit Sandpapierscheiben, z.B. Opti-Disc coarse (KerrHawe SA, Bioggio, Schweiz), gereinigt und leicht aufgeraut. Die vorsichtige Anwendung von Mikroabstrahlern mit 50 µm Korngröße ist eine weitere Option zur Vorbehandlung des oftmals stark sklerosierten Dentins. Die Konditionierung erfolgt klassisch mit 30 Prozent Phosphorsäure, 30 Sekunden Schmelz und 15 Sekunden Dentin. Vor dem Aufbringen des Primers, z. B. Optibond FL Prime (KerrHawe SA, Bioggio, Schweiz), sollte das Dentin keineswegs überdörrt werden, sondern eher wässrig-feucht benetzt sein. Nach der Einwirkzeit des Primers kann das Adhäsiv, z.B. Optibond FL Adhesive (KerrHawe SA, Bioggio, Schweiz), aufgetragen und anschließend mit Licht aktiviert werden. Bei engen Interdentalräumen empfiehlt sich bereits vor der Bond-Applikation das Einbringen von kleinen Interdentalstreifen (Metall, Polyester), um die Zähne zu separieren. Als Material empfiehlt sich ein Hybridkomposit, das neben hohem Fülleranteil noch ausreichend geschmeidig beim Auftragen und Verarbeiten ist, z.B. G-aenial (GC Europe, Leuven, Belgien).

Die Modellierung der einzelnen Aufbauten wird meistens von dem vorliegenden Okklusivrelief, also der abradieren Morphologie, vorgegeben. Wenn mit gleichen Mengen pro Zahn gearbeitet wird, ergibt sich im Anschluss fast immer ein gleichmäßiger Auftrag und entsprechende Bissanhebung.

Die meisten Patienten empfinden die Bissanhebung sofort nach der Behandlung als sehr angenehm und innerhalb von ein bis zwei Tagen ist die neue Situation i. d. R. adaptiert. Bei starken Knirschern ist das Tragen einer Aufbisschiene in der Nacht sinnvoll und verbessert die Haltbarkeit der neuen Restaurationen.

Die Prüfung der neuen Okklusivsituation erfolgt wie bei jeder Füllungsbehandlung mit 40-µm- bzw. 8-µm-Okklusivfolien. Hier ist auf eine gleichmäßige Frontzahnführung zu achten. Selten ist der Einsatz von Dia-

mantschleifern vor der Feinpolitur erforderlich. Die Abschlusspolitur erfolgt in üblicher Weise. Der Patient sollte nach zwei bis vier Wochen zur Kontrolle einbestellt werden.

Das oben geschilderte Verfahren eignet sich besonders in der Phase nach Schienen- und/oder Physiotherapie bzw. vor umfangreichen Behandlungen mit Keramikeilkronen, Veneers, Table-Tops etc. Hier kann in der „Testphase“ das Funktionieren der Bissanhebung gut überprüft werden.

Fazit

Die Abrasionen (Erosionen) in der zahnärztlichen Praxis sind zunehmend eine Behandlungsindikation. Dies geht immer mit einer Absenkung der Bissanhebung und Veränderungen der Okklusion einher. Die Haltbarkeit von Keramiken zur Wiederherstellung der verloren gegangenen Zahnschicht ist bei vielen Autoren mit im Schnitt 15 Jahren (oft auch darunter) beschrieben. Ein zusätzliches Präparieren und Abschleifen weiterer Schmelz- und Dentinareale ist damit verbunden. Hier kann die direkte Adhäsivtechnik mit modernen Kompositwerkstoffen eine gute Alternative, zumindest in einer längeren Interimsphase sein. Bei den bisher beschriebenen Überlebensraten von mindestens fünf Jahren wäre das Kosten-Nutzen-Verhältnis sicherlich dem der Keramiken ebenbürtig, und das wesentlich zahnschonender. ◀◀

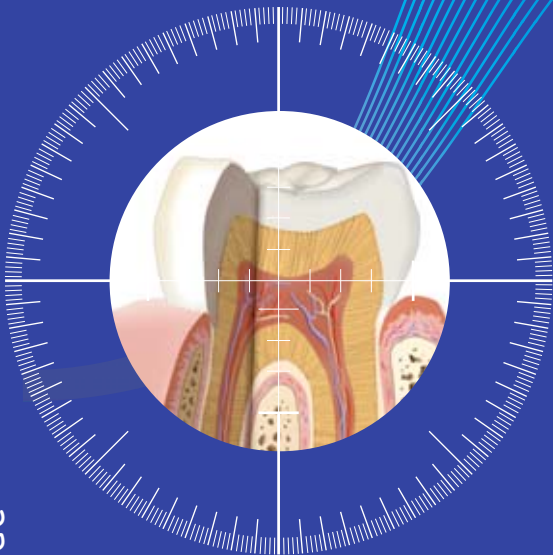
>> KONTAKT



**Dr. med. dent.
Michael Heilos**
Ästhetische
Zahnheilkunde
Paderborner
Straße 70
33178 Borchen
Tel.: 05251 39590
E-Mail: info@schoenes-laecheln.com



infotage **deutschland**
dental-fachhandel



Maßstab für morgen

Hamburg
Messe

Messe
München

Messe
Frankfurt

*Termine
vormerken!*

Halle A1
Sa., 21.09.13
09:00-17:00 h

Halle B6
Sa., 19.10.13
09:00-17:00 h

Halle 3.0
Fr., 08.11.13, 12:30-19:00 h
Sa., 09.11.13, 09:00-17:00h