

Fallbericht

Zahnschienung nach chirurgisch-korrektiver Parodontaltherapie

In der Parodontologie ist der Zahnarzt häufig mit Grenzsituationen der Zahnerhaltung konfrontiert. Häufig ergibt sich auch nach erfolgreich durchgeführter antiinfektiöser Parodontitistherapie eine Notwendigkeit zur chirurgisch-korrektiven Behandlung, deren Vorteil von Ramfjord et al.¹ ab einer verbleibenden Sondierungstiefe von >7 mm belegt werden konnte.

Dr. Martin Hagner/Bonn

■ Insbesondere furkationserkrankte Molaren weisen ein schlechteres Ansprechverhalten auf die geschlossene antiinfektiöse Therapie auf, wie Nordland et al.² zeigen konnten, sodass hier sehr häufig eine chirurgische Therapie zur Anwendung kommt – allein zur Gewährleistung einer besseren Konkremententfernung.³

Vorbetrachtungen

Aber nicht alle Furkationsdefekte lassen sich regenerativ therapieren. So sind im Oberkiefermolarenbereich häufig Limitationen ab einer Furkation Grad II erreicht.⁴ Daher wird für die Therapie einer Furkation Grad III bei

Molaren im Oberkiefer häufig die Wurzelamputation empfohlen.⁵⁻¹²

Bei dieser Maßnahme werden eine oder zwei der parodontal schwächsten Wurzeln des Zahnes entfernt. Der verbleibende wurzelamputierte Zahn hat demzufolge eine erhöhte Beweglichkeit. Hier ist die Zahnschienung eine

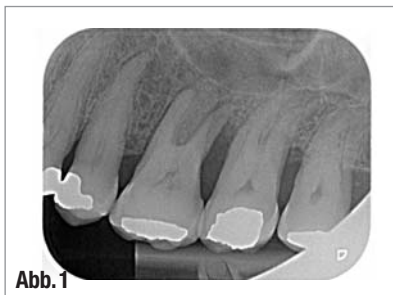

Abb. 1

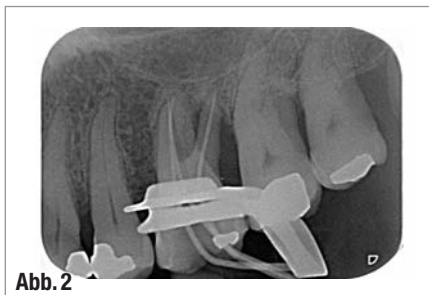

Abb. 2

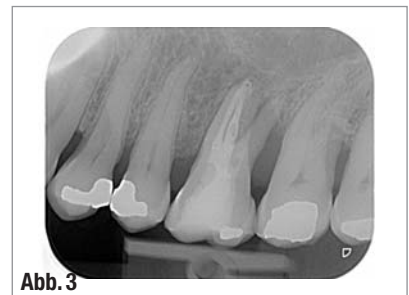


Abb. 3

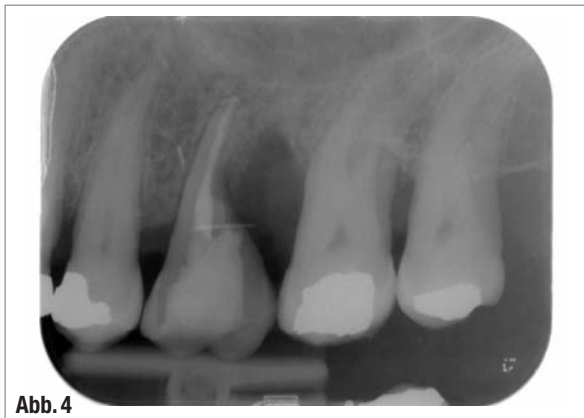

Abb. 4

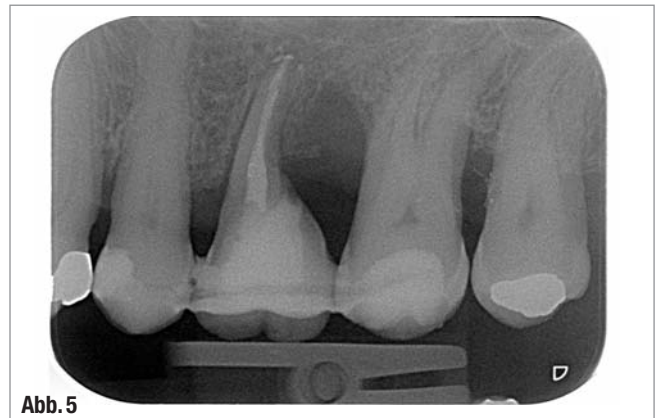
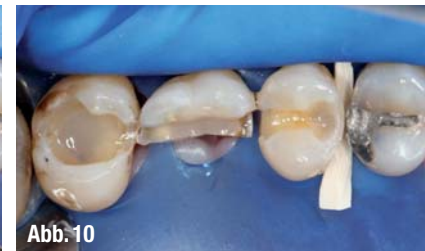
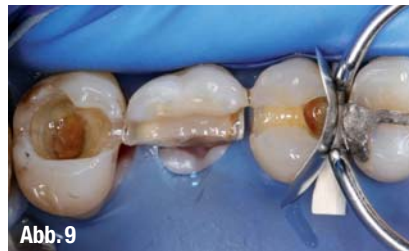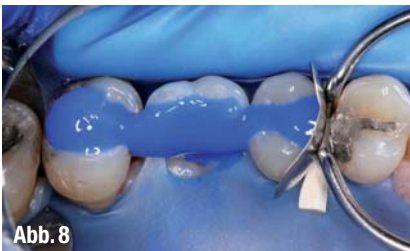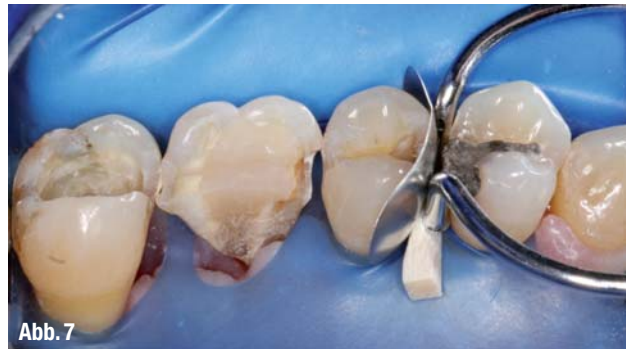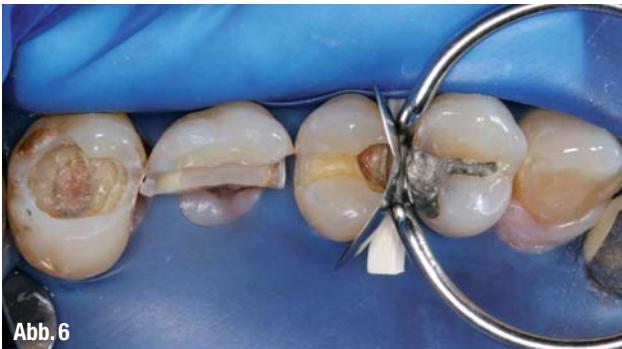Abb. 5

▲ Abb. 1–3: Röntgenbilder 1–3. ▲ Abb. 4 und 5: Röntgenbilder 4–5.



▲ **Abb. 6:** Exkavierte Situation der Zähne 25–27 unter Kofferdam mit angelegter partieller Matrize mesial an Zahn 25. ▲ **Abb. 7:** Palatinalansicht der exkavierten Situation der Zähne 25–27. ▲ **Abb. 8:** Total-Etch-Verfahren der exkavierten Situation mit blauem Ätz-Gel. ▲ **Abb. 9:** Konditionierte Kavitäten der Zähne 25–27 mit Bonding. ▲ **Abb. 10:** Aufgebaute mesiale Randleiste an Zahn 25 nach Entfernung der partiellen Matrize sowie Unterfüllung mit Flow-Composit an Zahn 27.

gute Methode, dieser erhöhten Zahn-
beweglichkeit zu begegnen.¹³

Kegel et al.¹⁴ konnten zwar nicht zeigen, dass die Zahnschiengung einen Effekt auf die anschließende absolute Zahn-
beweglichkeit hatte, wohl aber konnte durch Fleszar et al.¹⁵ belegt werden, dass bei bestehender Beweglichkeit der Zähne kein Attachmentgewinn stattfindet und die vorhandenen Ta-

schen trotz Parodontaltherapie persistieren.

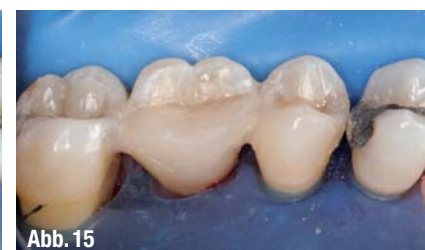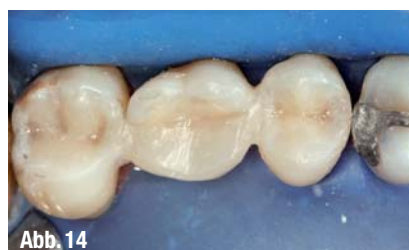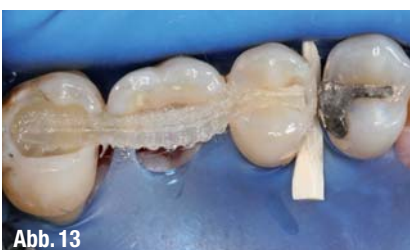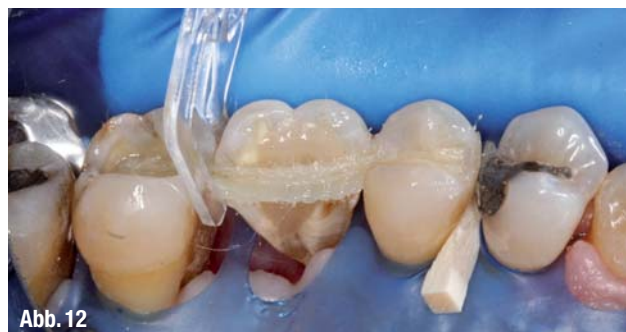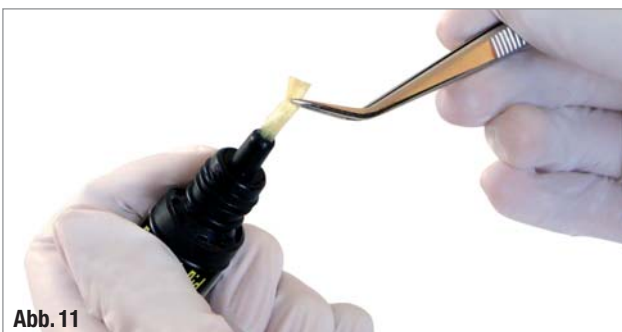
Daher auch die Schlussfolgerung von Rampfjord und Ash¹⁶, Zähne mit okklusaler Überlastung entweder einzuschleifen, zu schienen oder kieferorthopädisch zu regulieren.

Bei dem hier vorgestellten Beispiel konnten durch Wurzelamputation und Zahnschiengung Zahnersatzmaßnahmen

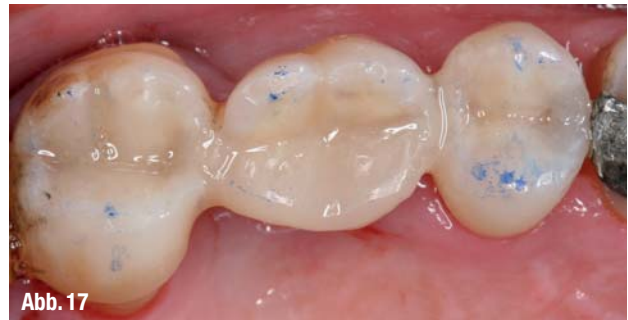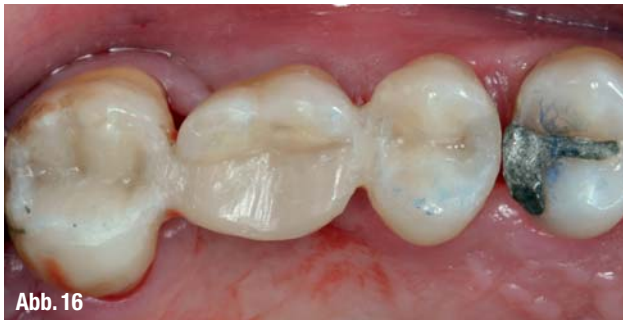vermieden werden. Neben dem wirtschaftlichen Vorteil für den Patienten besteht auch ein klinischer Vorteil für die Prognose der Restdentition.^{17,18}

Der klinische Fall

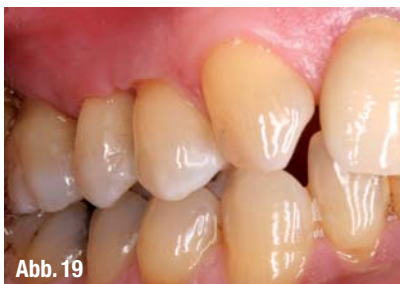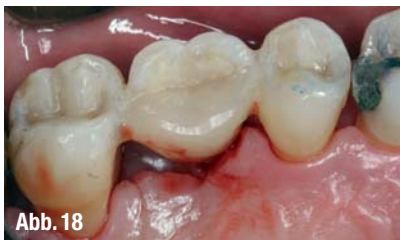Das Verfahren der Zahnschiengung ist am Beispiel eines wurzelamputierten Zahnes 26 nach chirurgisch resektiver



▲ **Abb. 11:** Die Entnahme von F-Splint-Aid aus der lichtgeschützten Aufbewahrungsflosche mittels Pinzette. ▲ **Abb. 12:** Längenangepasstes Glasfaserband F-Splint-Aid Slim mit Applikationsspanne zwischen den Zähnen 26 und 27. ▲ **Abb. 13:** Mit Flow-Composit fixiertes Glasfaserband F-Splint-Aid Slim in den Kavitäten der Zähne 25–27. ▲ **Abb. 14:** Fertig ausgearbeitete Kompositrestaurationen der Zähne 25–27 mit integrierter Glasfaserschienung. ▲ **Abb. 15:** Palatinalansicht der restaurierten Zähne nach Schienung mit F-Splint-Aid Slim.



▲ **Abb. 16:** Okklusalansicht der Zahnschienung nach Entfernung des Kofferdams. ▲ **Abb. 17:** Durch Blaupapier eingefärbte Kontaktpunkte der restaurierten Zähne. Der wurzelamputierte Zahn 26 hat eine in orovestibulär reduzierte Kaufläche mit ausschließlich statischem Kontakt auf den bukkalen Dreieckswülsten zur Vermeidung von Scherkräften.



▲ **Abb. 18:** Palatinalansicht der ausgearbeiteten Restaurationen. ▲ **Abb. 19:** Bukkalansicht nach Zahnschienung in Interkuspitation.

Parodontaltherapie eines Patienten mit generalisierter, schwerer chronischer Parodontitis und Diabetes mellitus Typ II veranschaulicht.

Die erste Röntgenzahnaufnahme zeigt die Situation nach antiinfektiöser Therapie und vor Endodontie. Diagnostiziert wurde eine Paro-Endoläsion primärparodontaler Genese mit Furkationsdefekt Grad III sowie von distal und vestibulär sondierbar.

Auf der zweiten Röntgenzahnaufnahme ist die Röntgenmessaufnahme unter Kofferdam während der endodontischen Therapie an Zahn 26 dargestellt.

Die dritte Röntgenaufnahme zeigt Zahn 26 mit abgeschlossener Wurzelfüllung des mesiovestibulären und palatinalen Wurzelkanals. Der distovestibuläre Wurzelkanal enthält eine medikamentöse Einlage in Form von Kalziumhydroxid. Die Pulpenkammer und der obere Anteil des distovestibulären Wurzelkanals sind mit Kompositmaterial verfüllt, aus dem auch die Deckfüllung besteht (Abb. 1–3).

Das vierte Röntgenbild zeigt Zahn 26 nach Wurzelamputation der distalen und palatinalen Wurzel. Intraoperationem erwies sich die Grad-III-Furkation auch me-

siopalatal durchgängig und die palatinale Wurzel als nicht mehr erhaltungsfähig.

Die fünfte Röntgenaufnahme zeigt Zahn 26 geschient mit F-Splint-Aid Slim an den Zähnen 25 und 27 (Abb. 4–5).

Die klinische Fotostrecke zeigt die Vorgehensweise des Zahnschienens mit dem F-Splint-Aid Slim System in der direkten Adhäsivtechnik (Abb. 6–19).

Schlussfolgerung

Den besonderen Vorteil von F-Splint-Aid Slim sehe ich in der stabilen, geflochtenen Struktur des Splint-Materials sowie in seiner praktischen Darreichungsform in der lichtgeschützten Aufbewahrungsflasche. Einen weiteren Vorteil bieten die mitgelieferten Kunststoffspangen „Clip&Splint“, zur Fixierung des Splint-Materials an den Zähnen. ◀◀

Die Literaturliste finden Sie unter www.dentalzeitung.info



INFO

Vorimprägniertes Glasfaserband in der Parodontologie

F-Splint-Aid Slim ist ein mit Bindemittel vorimprägniertes Glasfaserband. Die neue, schmale Version (nur 2 mm breit) gewährleistet die gleiche Festigkeit, obwohl sie für die Behandlung von kleinen Flächen entwickelt wurde. Eine Weltneuheit – in einer wiederverschließbaren Flasche verpackt – mit folgenden Vorteilen:

- Gebrauchsfertig: Nur wenige Schritte für ein hervorragendes Resultat
- Nichtinvasive Behandlung: Schmerzlos, verlangt keine Anästhesie
- Hochästhetisch: Schienung mit ähnlicher Farbe wie die der natürlichen Zähne
- Erstklassiges Material: Das Glasfaserband sorgt für hervorragende Dauerhaftigkeit
- Einzigartige Verpackung: Dunkle Flasche aus Plastik (Schutz gegen Licht), einfaches Öffnen und Schließen, keine Materialverschwendung, sehr langes Verfallsdatum
- Wirtschaftlich: Angemessener Preis für ein innovatives Produkt



KONTAKT

Zentrum für umfassende Zahnmedizin Bonn

Dr. Bernard, Dr. Wegener, Dr. Hagner
Im Mühlenbach 2 b, 53127 Bonn
Tel.: 0228 8129510, Fax: 0228 8129520
E-Mail: info@zuz-bonn.de
www.zuz-bonn.de

Polydentia SA in Deutschland

Frau Beate Höhe
Am Bürkle 7, 79312 Emmendingen
Tel.: 07641 55345
Fax: 07641 7663
E-Mail: marketing@polydentia.ch
www.polydentia.ch

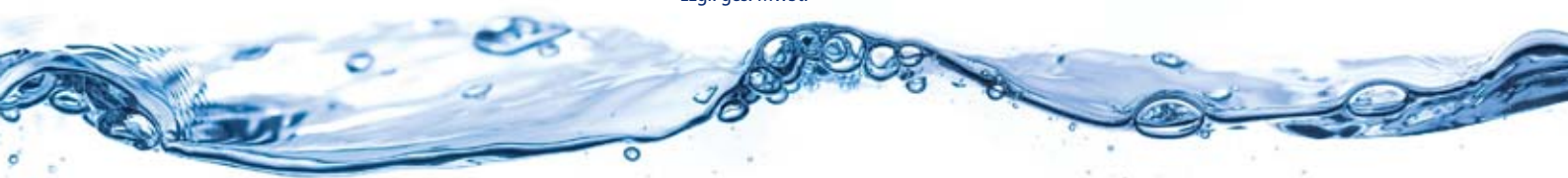Zentrale Wasserentkeimung wird *easy*

mit der wahrscheinlich kleinsten zentralen Wasserentkeimung für Ihre Praxis!

- Entfernt sanft und ökologisch vorhandene mikrobiologische Belastungen und Biofilm
- Verhindert zuverlässig deren Neubildung
 - Schont Ihre Installationen und Behandlungseinheiten, da pH-neutral (pH 6,5 - 7,8)

Kaufpreis: ab 3.990 Euro*

* zzgl. ges. MwSt.



Auf Sicherheit setzen! Mit dem doctorwater - 5 - Punkte - Plan

Analyse

Beratung

Umsetzung

Garantie

Empfehlung

Ich wünsche Informationen über die aquadent *easy* und den 5-Punkte-Plan von doctorwater!

Praxisname:

Adresse / Telefonnr.:

Ansprechpartner:
(in Ihrer Praxis)

Depot / Fachberater:

Datum / Unterschrift

per Fax an: 0800 / 2000 262 (kostenfrei)

Praxisstempel



Die doctorwater-Lösung.
Sicherheit. Vertrauen. Reinheit.