

Versiegelung

Schutz der Fissuren als Prophylaxesäule

Zahnärzte haben heute vor allem auf den Gebieten der Prophylaxe und der konservierenden Zahnheilkunde viele minimalinvasive oder sogar noninvasive Behandlungsmöglichkeiten zur Verfügung. Durch ihren konsequenten Einsatz können bei Patienten Zahnschubstanz und Zähne langfristig erhalten werden. Besonders von Bedeutung ist der Einsatz dieser substanzschonenden Techniken bei Kindern und Jugendlichen.

Clarissa Dahlhaus/Köln

■ **Eine der wichtigsten Säulen** in der Prophylaxe ist die frühzeitige Versiegelung von frisch in die Mundhöhle durchgebrochenen Molaren und Prämolaren. Tiefe, spalt- oder ampullenförmig gestaltete Fissuren können oftmals von Kindern kaum ausreichend geputzt und damit saubergehalten werden. Verschließt man jedoch diese Räume mit einem geeigneten Versiegler, ist ihre Verbindung zur Mundhöhle unterbrochen, Substrate für die kariogene Aktivität von Mikroorganismen finden keinen Weg mehr in diese Bereiche des Zahnes, und die verbleibenden Mikroorganismen werden unter dem Material eingeschlossen und sterben ab. Interessant ist, dass bereits Buonocore, der Begründer der

Säure-Ätz-Technik, in seinem ersten Fachbeitrag zu diesem Thema 1955 die Versiegelung von Grübchen und Fissuren als Einsatzmöglichkeit für seine neu entdeckte Technik erkannte und benannte.

Situation

Obwohl Fissurenversiegelungen inzwischen seit Langem zur Praxisroutine gehören, sind sie keine „problemlosen“ Behandlungen. In den meisten Fällen sind Kinder die Versiegelungspatienten. Und wer kennt das nicht: Unsere kleinen Patienten werden schnell ungeduldig und halten nicht still; wir als Zahnärzte sind gezwungen, zeitliche und sachliche Kompromisse bei der Durchführung der

Behandlung einzugehen. So wird man meist z. B. die wünschenswerte absolute Trockenlegung durch eine relative ersetzen.

Um dennoch ein qualitativ hochwertiges Ergebnis zu erzielen, sollte das gewählte Versiegelungssystem der Behandlungssituation entgegenkommen und die Anwendung weitgehend erleichtern.

Bei meiner praktischen Arbeit habe ich UltraSeal XT hydro als ein System kennengelernt, das offensichtlich aus der Praxis heraus entwickelt wurde. Viele Details empfinde ich als sehr durchdacht und arbeitserleichternd, die den genannten speziellen Anforderungen gerecht werden:

- ▶ Alle Materialien des Systems werden in Spritzen dargeboten (Abb. 1). So kann man applizieren, ohne dass Dappengläser und weitere Bürstchen oder Pinsel benötigt werden, und dies punktgenau und sparsam.
- ▶ Ätzel (Ultra-Etch) und Versiegler (UltraSeal XT hydro) haben die „richtige“ Viskosität: Sie fließen gut an, aber nicht weg, auch im Oberkiefer.
- ▶ Mit dem Inspiral Brush Tip kann der Versiegler gezielt dorthin gebracht werden, wo er hingehört. Würde man lediglich mit Kanülen applizieren, wäre der Fissurengrund oft nicht erreichbar und Luft einschließen die Folge. Mit den feinen Borsten des Inspiral Brush Tips kann ich hingegen

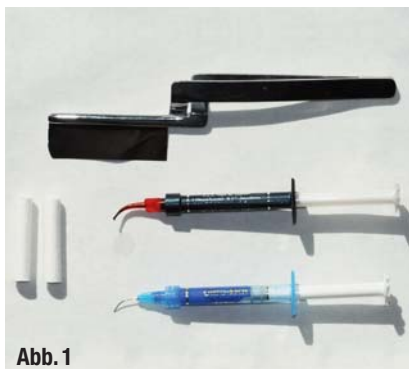


Abb. 1

▲ **Abb. 1:** Die benötigten Materialien für Versiegelung: Neben Watterrollen und Artikulationsprüfmittel das Ätzel Ultra-Etch und der Versiegler UltraSeal XT hydro, jeweils mit Spritzenansätzen.

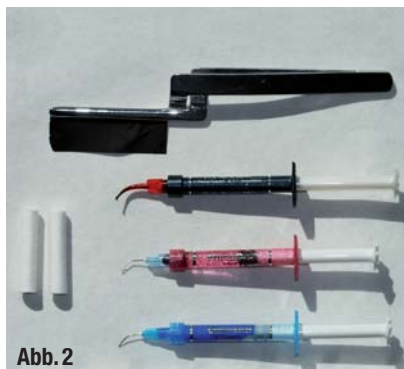
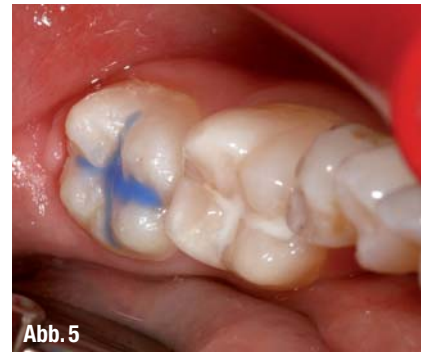
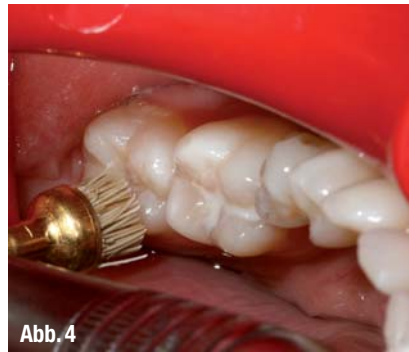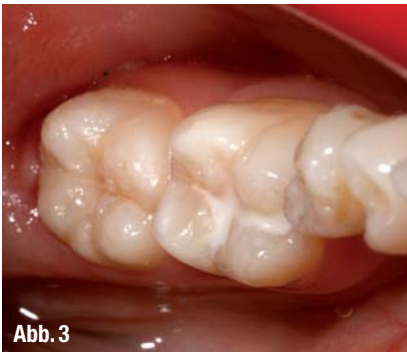Abb. 2

▲ **Abb. 2:** Das in unserer Praxis früher bereits mit gutem Erfolg verwendete Versiegelungssystem UltraSeal XT plus enthielt PrimaDry als zusätzlichen Trocknungsschritt. Dieser kann nun bei UltraSeal XT hydro entfallen.



▲ **Abb. 3:** Die Ausgangssituation: Der Zahn 36 trägt bereits eine Versiegelung (alio loco), 37 soll versiegelt werden. ▲ **Abb. 4:** Der erste Schritt: Okklusalfäche und Fissur werden gründlich gereinigt, hier mit einem Occlubrush-Bürstchen. ▲ **Abb. 5:** Das Phosphorsäure-Ätzelgel Ultra-Etch wird appliziert. Die deutliche blaue Farbe und das thixotrope Verhalten erleichtern die gezielte Ätzung.

UltraSealXT hydro bis in die Fissuren-Tiefen „einbürsten“ und kann zugleich vermeiden, das Okklusal-Relief zuzuschwemmen (was ein späteres umfangreiches Einschleifen nötig machen würde).

- ▶ Der Versiegler ist hydrophil. So muss die Trocknung – nach dem Anätzen und Absprayen – nicht intensiv sein; ein Aspekt, der im Kindermund von besonderer Bedeutung ist. Ein Zwischenschritt zur Trocknungsoptimierung (z. B. mit PrimaDry; Abb. 2) entfällt – ich spare wieder etwas Zeit ein, und dem Kind bleibt auch der unangenehme Geschmack nach Lösungsmittel erspart. UltraSeal XT hydro verzeiht Feuchtigkeitsspuren in der Fissur, sogar eine geringe Benetzung mit Speichel – auch wenn ich natürlich bestmöglich isoliere. Aber die Randbereiche werden zuverlässig abgedichtet.
- ▶ Als Versieglerfarbe wähle ich gern opak-weiß, da man solche Versiegelungen am besten kontrollieren kann. UltraSeal XT hydro bietet jedoch eine zusätzliche Prüfungs- und Erkennungsmöglichkeit: Die Versiegelung fluoresziert intensiv unter Schwarzlicht. So könnte es sein, dass ich zukünftig öfter zur Farbe „Natural“ greifen werde, vor allem bei Versiegelungen in Erwachsenenmündern; dort stößt eine „weiß“ versiegelte Fissur mitunter auf Befremden.
- ▶ Da das Versiegelungskomposit einen hohen Fülleranteil enthält (53 Gew.-%), ist es stabil und abriebfest. Eine langfristige Fluoridabgabe bietet zusätzliche Sicherheit und kommt meinem Wunsch entgegen, auch auf diese Weise den Zahnschmelz zu stärken und zu erhalten.

Vorgehen

Die nachfolgend gezeigte Versiegelung eines Zahnes 37 erfolgte an einer 17-jährigen Patientin. Der Zahn 36 war bereits früher alio loco versiegelt worden (Abb. 3).

I. Säuberung der Fissur von allen Belägen mit einem Occlubrush-Bürstchen (Abb. 4), das sich in unserer Praxis dafür gut bewährt hat. Die Reinigung könnte auch mit einem Airflow-Pulverstrahlgerät vorgenommen werden.

II. Trocknung der Fissur und Ätzung mit 35%igem Phosphorsäure-Gel Ultra-Etch (Abb. 5). Ich bevorzuge bei der Fissurenversiegelung, um sicherzugehen, eine Ätzzeit von 60 Sekunden, da es sich um unbeschiffenen Schmelz handelt.

III. Gründliches Absprayen und Absaugen des Ätzelgels.

IV. Relative Trockenlegung mit Watertrollen und Abblasen der Fissur; nun wird das gewünschte Ätzmuster sichtbar (Abb. 6).

V. Applikation von UltraSeal XT hydro mit dem Inspiral Brush Tip; seine Borsten ermöglichen ein Einbürsten in die Tiefe der Fissur, zugleich eine gute Kontrolle der applizierten Materialmenge (Abb. 7 und 8).

VI. Lichthärtung, hier mit VALO; 15 Sek. im Standardmodus (1.000 mW/cm²) (Abb. 9).

VII. Okklusionskontrolle; dank der gezielten, sparsamen Applikation des Versieglers sind nur selten Korrekturen nötig (Abb. 10).

VIII. Fluoridierung mit Gel. Diese stellt sicher, dass die evtl. angeätzten, aber nicht versiegelten Höckerabhänge wieder remineralisiert werden. Die dauerhafte Fluoridabgabe des Versiegelungsmaterials trägt ebenfalls zum stabilen Langzeitergebnis bei.

IX. Kontrolle mit Schwarzlicht: Die Versiegelung fluoresziert deutlich, so lässt sich bei jeder Kontrollsituation leicht ermitteln, ob sie noch intakt ist (Abb. 11).

ANZEIGE

Flexibilität
in Form und Service

Medizin Praxis
Le-IS Stahlmöbel GmbH
Dental Labor

Aktion im Juni

8% Rabatt
auf die Möbellinie „Ansoma“
(ausgenommen sind hierbei die Arbeitsplatten sowie das Zubehör)

Sie erreichen uns telefonisch unter: **03 69 23/8 39 70**

E-Mail: service@le-is.de
Web: www.le-is.de

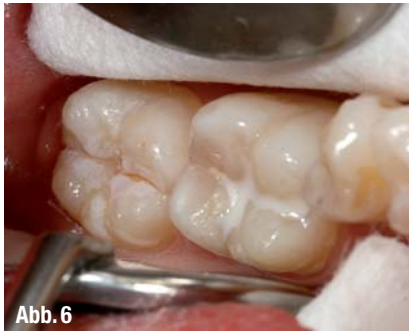

Abb. 6

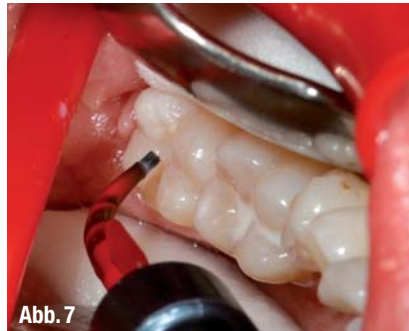

Abb. 7

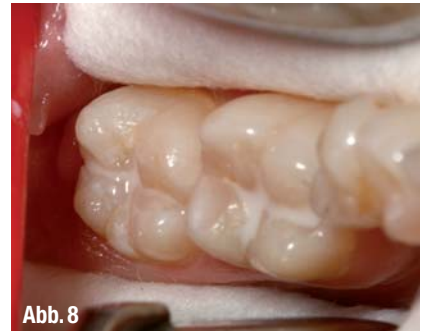

Abb. 8

▲ **Abb. 6:** Nach dem Absprayen von Ultra-Etch und dem Abblasen ist deutlich das krebige weiße Ätzmuster zu erkennen. ▲ **Abb. 7:** UltraSeal XT hydro wird mit dem aufgesetzten Inspiral Brush Tip eingebracht – dank der feinen Borsten lässt sich der Versiegler gezielt und sparsam applizieren, ohne Lufteinschlüsse. ▲ **Abb. 8:** Deutlich zu sehen: Die Fissuren sind komplett ausgefüllt, jedoch das Höcker-Relief frei. So vermeidet man spätere okklusale Interferenzen.

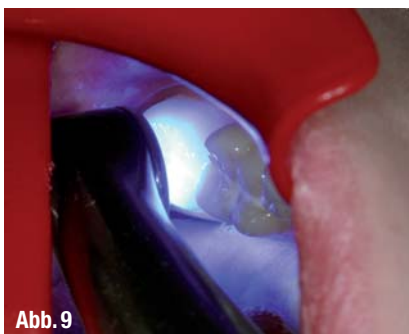

Abb. 9

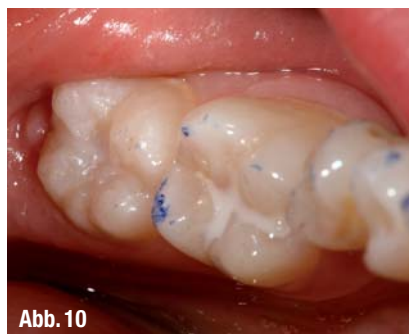

Abb. 10

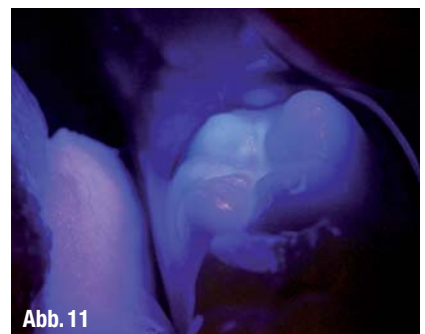

Abb. 11

▲ **Abb. 9:** Die Polymerisation erfolgt mit der VALO-Leuchte. Durch ihren kleinen Kopf und dem Lichtaustritt im Winkel von 85° erreicht man mit ihr auch 7er- und 8er-Bereiche mühelos. ▲ **Abb. 10:** Die Okklusionskontrolle ergibt keine störenden Kontakte. ▲ **Abb. 11:** Durch die starke Fluoreszenz unter Schwarzlicht kann man die Versiegelung unmittelbar nach der Behandlung und bei späteren Kontrollsitzen leicht erkennen und prüfen.

Fazit

Fissurenversiegelungen als Standardverfahren in der Prophylaxe sollten so durchzuführen sein, dass sie zügig und sicher vorzunehmen sind; dabei sollten die besonderen Anforderungen unserer „kleinen“ Patienten Beachtung finden.

Das UltraSeal XT hydro-System berücksichtigt diese Aspekte. Sowohl durch die Darreichungsform und Applikation als auch durch die physikalischen Eigenschaften des Versiegelungskomposits wird das sachgerechte Versiegeln erleichtert und die besten Voraussetzungen für ein dauerhaftes Ergebnis geschaffen. ◀◀

ANZEIGE

PADPLUS

PHOTO ACTIVATED DISINFECTION

- Effiziente Desinfektion
oralen Bakterien
für alle Indikationen

Die photoaktivierte Oral-
desinfektion, die 99,99%
aller oralen Bakterien
sekundenschnell abtötet.

Jetzt Demotermin
vereinbaren:
0735 1.474990!!!

orangedental

premium innovations

www.orangedental.de

>> AUTOR



Clarissa Dahlhaus

Zahnärztin, geboren 1987. Studium der Zahnmedizin 2006 bis 2011 an der Rheinischen Friedrich-Wilhelms-Universität

Bonn; Approbation als Zahnärztin. Seit 2012 bis heute Assistenz Zahnärztin in der Gemeinschaftspraxis Dr. med. dent. Gereon Josuweck und Dr. med. dent. Jörg Weiler in Köln. Derzeit berufsbegleitend Promotion zur Erlangung der Doktorwürde; Thema: Sicherheit und Qualität in Zahnarztpraxen.

Kontakt:

Ultradent Products

Am Westhover Berg 30
51149 Köln
Tel.: 02203 359215
E-Mail: info@updental.de
www.updental.de



Über **GKV**
abrechenbar*

EQUUIA

Eine neue DIMENSION
in der Füllungstherapie



EQUIA – die Kombination aus Glasionomer
und Komposit. Erfahren Sie mehr unter:
www.equia.info oder 06172 99596-0

* Nutz- und abrechenbar für die empfohlenen Indikationen: Restaurationen der Klasse I, unbelastete Restaurationen der Klasse II, kaudruckbelastete Restaurationen der Klasse II (sofern der Isthmus weniger als die Hälfte des Interkuspidualraumes beträgt), Interdentale Restaurationen, Klasse V und Wurzelkariesbehandlung, Stumpfaufbauten

GC