

Totalprothetik

# Versorgung eines zahnlosen Patienten

**Die Inkorporation von Totalprothesen im Ober- und Unterkiefer stellt sowohl an den Patienten als auch an den Behandler hohe Ansprüche. Und obwohl erstere immer älter werden, sind dabei ihre Erwartungen mit Blick auf Ästhetik und Funktion sehr hoch.**

Jürg Hengartner/Rüti ZH, Schweiz

■ **Mit den SR Phonares® II-Zähnen** und dem IvoBase®-Injektionssystem kommen wir diesem Anspruch einen entscheidenden Schritt näher.

## Ausgangssituation

Der 71-jährige Patient trug seit 34 Jahren eine Vollprothese im Oberkiefer. Diese wurde nie unterfüttert und hatte nur noch mäßigen Halt. Im Bereich der Zähne 13 bis 23 hatte sich infolge einer Überbelastung durch die noch verbliebenen unteren Frontzähne ein Schlotterkamm gebildet. Die oberen Frontzähne waren nur noch bei extremem Lachen sichtbar. Da im Unterkiefer die natürlichen Frontzähne 33 bis 43 vor acht Monaten extrahiert worden waren, wurde die untere Teilprothese provisorisch zur Totalprothese umgearbeitet.

Nachdem die Resorption des Processus alveolaris vorwiegend abgeschlossen war, begannen wir auf Wunsch des Patienten im Ober- und Unterkiefer mit der Anfertigung der neuen Totalprothesen (Abb. 1 und 2).

## Abformung

Die Erstabformung wurde mit Alginat durchgeführt. Um die Abformung im Bereich des Mundbodens und der Linea mylohyoidea optimal auszugestalten, wurde das Alginat für die Unterkieferabformung etwas dicker angemischt. Beim Abformen des Unterkiefers hatte der Patient den Mund kurzfristig voll geöffnet. Dadurch wird eine Überkonturierung im bukkalen Bereich vermieden. Der Unterkieferlöffel darf die Linea mylohyoidea

maximal um 1 bis 2 mm überdecken; falls die Mundbodenmuskulatur den Löffel anhebt, ist sogar eine weitere Kürzung des Löffels im lingualen Bereich sinnvoll. Im Bereich des Vestibulums darf sich der Löffel beim Ziehen an der Wange nur wenig abheben.

Die Zweitabformung erfolgte mit Virtual® Heavy Body und Virtual Light Body. Es wurde hierbei darauf geachtet, dass der Patient keine aktiven Muskelbewegungen ausführte. Proaktive Bewegungen während der Abformung reduzieren die Ausdehnung der Basis. Im Oberkiefer wurde das Philtrum mit Daumen und Zeigefinger nach unten gezogen, um das Lippenbändchen im Silikon abzubilden. Dabei wurden auch die Wangenbändchen mäßig angespannt. Bei der Unterkieferabformung wurde der Patient angewiesen, den Mund

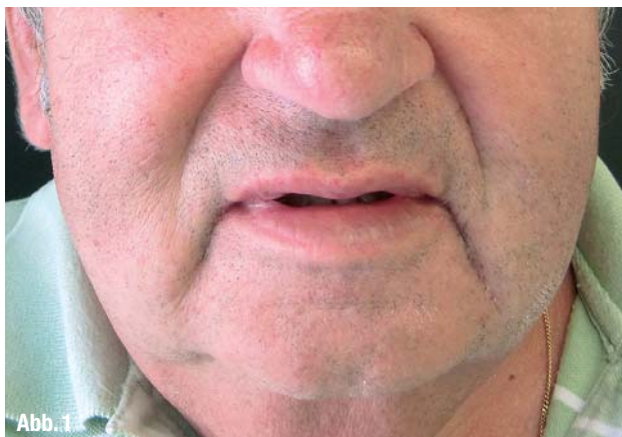

Abb. 1

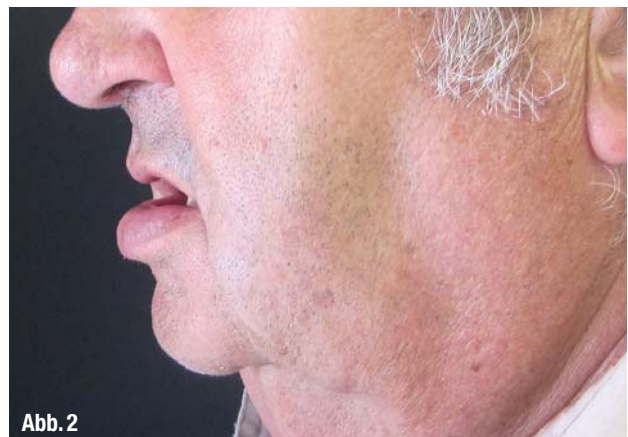

Abb. 2

▲ **Abb. 1 und 2:** Die Ausgangssituation zeigt klassische Merkmale eines Prothesenträgers: kurze Oberlippe, Zähne fast nicht sichtbar, prognathe Position des Unterkiefers.



Abb. 3

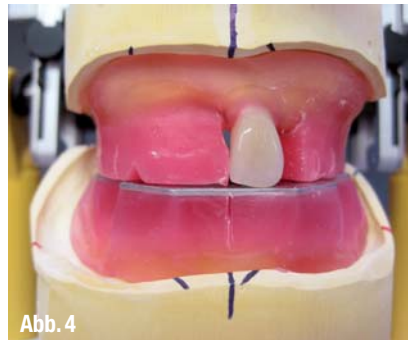


Abb. 4

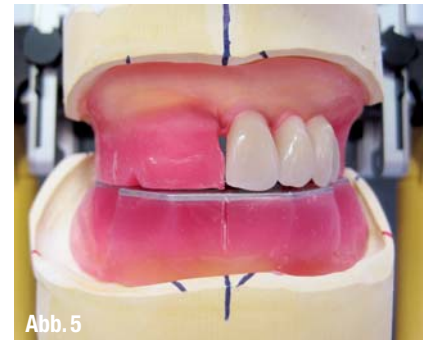


Abb. 5

▲ **Abb. 3:** Auf dem Pfeilwinkelregistrator ist die Zentrik sehr gut zu erkennen. Neben der korrekten Bisshöhe bildet sie das Fundament einer funktionalen Okklusion. ▲ **Abb. 4 und 5:** Die Erkenntnisse aus der Modellanalyse sind auf den Arbeitsmodellen eingezeichnet. Die Bisschablone wird nun Stück für Stück abgetragen und funktionell durch SR Phonares II-Zähne der Phonares-Zähne ersetzt.

nach dem ersten leichten Anpressen des Löffels maximal zu öffnen. Dadurch werden die vestibulären Ränder einer natürlichen Begrenzung ausgesetzt.

### Modellherstellung

Die Modellherstellung erfolgte unmittelbar nach der Abformung. Verwendet wurde hier Hartgips vom Typ 4, der unter Vakuum angemischt wurde. Nach dem Abbinden des Gipses wurden die Abformlöffel sorgfältig entfernt. Die A-Linie wurde nach anterior auslaufend, beidseits der Raphe mediana bis zu 8 mm breit, am dorsalen Rand bis zu 0,8 mm tief, radiert.

### Intermaxilläre Relation

Zur Bestimmung der vertikalen Dimension wurde die alte Prothese vermessen. Dabei ist die Distanz von der Papilla incisiva bis zur Inzisalkante der zentralen Schneidezähne von Bedeutung. Zu große Abweichungen von der bisherigen Dimension entstellen den Patienten und entlarven den neuen Zahnersatz. Die In-

formation über die Oberkieferfrontzähne wurde nun auf die neue Bisschablone übertragen und als Referenz verwendet.

Für die Bissnahme wurde der Patient in eine aufrechte Sitzposition gebracht. Die Inzisallänge des oberen Wachswalls wurde bei der Anprobe um 2,5 mm verlängert und der Wall anschließend auf die Camper'sche Ebene getrimmt. Der untere Wall wurde im posterioren Bereich um den „Proglissement-Bereich“ gekürzt. Hierfür wurde mit dem Zeigefinger der Bereich des Proglissements abgetastet und der Wall so oft gekürzt, bis keine Vorgeleitbewegung mehr möglich war.

Nun wurde das untere Wachswallende auf das Modell übertragen. Diese Justierung ist beim Überschreiten der Kammneigung von 22,5° gegenüber der Camper'schen Ebene weit präziser als eine Stopplinie. Danach wurde das aufgewärmte weiche Wachs ohne Führung des Behandlers durch Zubeißen bis zur vertikalen Markierung eingepresst. Nach dem Nachmodellieren der unteren Schablone (es werden zwei aufeinander gleitende Ebenen gefordert) wurde eine erste Sprechprobe vorgenommen. Dabei ist auf

einen genügend großen Sprechabstand zu achten. Der Patient wurde daraufhin angewiesen, in der „Zentrik“ zubeißen. Anschließend wurde die Mittellinie der oberen auf die untere Schablone übertragen. Im Bereich der 4er wurden ebenfalls beide Schablonen markiert. Über Exkursionen des Unterkiefers (mehrfaches vor-zurück, rechts-zurück, vor-zurück, links-zurück) wurde nun die Zentrik ermittelt beziehungsweise über die Markierungen kontrolliert und nachjustiert. Für die präzise Bissregistrierung wurden auf Basis der zuvor beschriebenen Bisschablonen die Registrierschablonen angefertigt. In einer weiteren Sitzung führte der behandelnde Zahnprothetiker die intraorale Stützstiftregistrierung durch (Abb. 3).

### Farb- und Formenwahl

Die Zahnfarbe wurde unter Zuhilfenahme des SR Phonares II-Farbschlüssels ermittelt. Zur Verfügung stehen hierbei 16 A-D- sowie vier Bleach-Farben. Die Farbwahl sollte bei Tageslicht mit indirektem Sonnenschein durch-

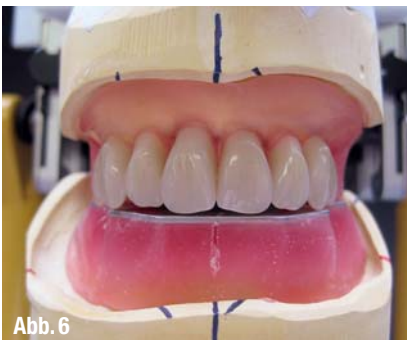

Abb. 6

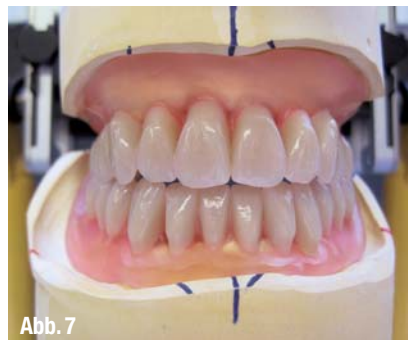

Abb. 7

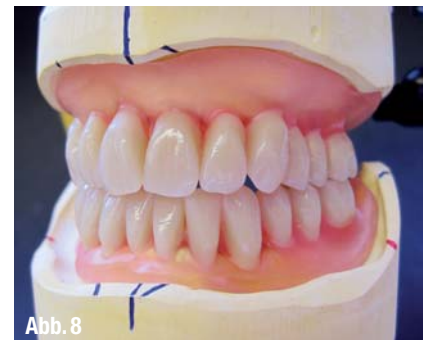

Abb. 8

▲ **Abb. 6:** Dank der interapproximalen Gestaltung der Phonares-Zähne lässt sich ein natürlich ästhetischer Interdentalverschluss einfach erreichen. ▲ **Abb. 7:** Schrittweise wird der Zahnersatz vollendet. Nach der Oberkieferfront inklusive der ersten Prämolaren folgen die Seitenzähne im Unterkiefer, die Oberkieferseitenzähne und zum Schluss die Unterkieferfront. ▲ **Abb. 8:** Die zentralen Fossae der Unterkieferseitenzähne liegen innerhalb der Kammlinie. Die rote Begrenzung des Proglissements darf unter keinen Umständen bei der Aufstellung überschritten werden.

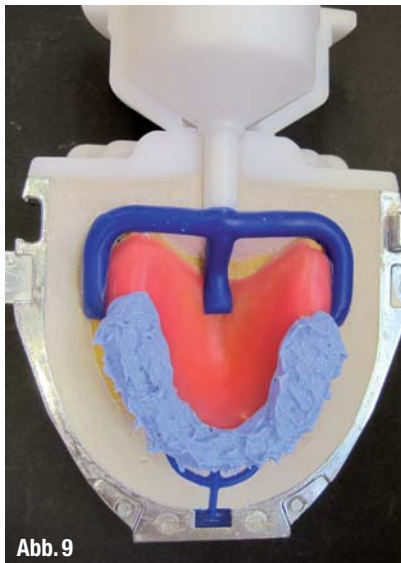


Abb. 9

▲ **Abb. 9:** Die Aufstellung wird für die Fertigstellung mit IvoBase in der Injektionstechnik vorbereitet. Die blauen Wachsteile sind bereits vordimensioniert und dienen als Platzhalter für die Injektion.

geführt werden. Oft äußern Patienten bei Prothesen-Neuanfertigungen den Wunsch, hellere Zähne zu bekommen als bei den alten Prothesen. Dabei wird außer Acht gelassen, dass natürliche Zähne altern und dunkler werden. Grundsätzlich sollten daher auch bei der Farbwahl die alten Prothesen als Grundlage dienen und die neue Farbe nicht wesentlich von der alten abweichen.

Auch bei der Wahl der Zahnformen sollte man sich von der alten Prothese inspirieren lassen. Die Auswahl lässt hierbei aufgrund der verfügbaren 18 oberen und sechs unteren SR Phonares II-Zahn-

formen keine Wünsche offen. Zudem steht eine breite Palette an angepassten Zahnformen für Patienten unterschiedlichen Alters als weiche oder markante Version zur Verfügung. Für den Seitenzahnbereich gibt es im Ober- und Unterkiefer je drei verschieden große Normalformen sowie drei unterschiedlich große lingualisierte Formen. Für diesen Fall habe ich in der Front S72 und im Seitenzahnbereich den Typ NU5/NL5 gewählt.

### Modellanalyse

Bei der Modellanalyse sind vor allem die Kammlinien wesentlich. Die unteren Seitenzähne sollen diese Kammlinie mit der Fossa und die oberen Seitenzähne mit dem großen palatinalen Höcker nicht gegen bukkal überschreiten. Die Anzahl der Seitenzähne wird nach posterior entsprechend der Erkenntnisse aus der ersten Bissnahme („Proglissement-Bereich“) begrenzt.

### Aufstellung im Stratos 200

Die Aufstellung erfolgte auf der Basis der Bisschablonen, wobei der Wachs-wall Stück für Stück abgetragen und die jeweiligen Zähne eingesetzt wurden (Abb. 4 bis 6). Die Zahnachsen und -längen der Frontzähne wurden teilweise von der alten Prothese übernommen. Verwendet wurden SR Phonares II und SR Phonares II Typ. Dieser Prothesenzahn aus einem Nanohybridwerkstoff (Kombination aus Nano-Composite-Oberfläche und PMMA-Kern) überzeugt

vor allem durch seine hohe Zähigkeit und seine gute Abrasionsfestigkeit. In puncto Ästhetik fallen vor allem die einzigartige Oberflächentextur und die ausgewogene Mischung aus Transluzenz, Opaleszenz und Fluoreszenz auf.

Die Aufstellung erfolgte wie gewohnt: oberer linker oder rechter zentraler Inzisivus. Zur Justierung wurde der jeweilige untere zentrale Inzisivus aufgestellt, dann aber wieder entfernt. Die Zahnachse zielt dabei in der Regel in das gegenüberliegende Vestibulum. Die Zähne sollten auf jeden Fall in der neutralen Zone zwischen Zunge und Lippen stehen. Anschließend wurde die restliche obere Front inklusive der ersten Prämolaren nach ästhetischen Gesichtspunkten aufgestellt. Als nächstes wurden die unteren Prämolaren und Molaren unter Zuhilfenahme der Kalotte positioniert. Dabei wurde darauf geachtet, dass die zentrale Fossa keinesfalls bukkal der Kammlinie verläuft. Auch die bereits erwähnte „Proglissement-Linie“ sollte tunlichst nicht überschritten werden. Dies würde unweigerlich zur Vorgeleitbewegung der unteren Prothese und Atrophie des anterioren Processus alveolaris führen. Nun wurden die oberen Prämolaren und Molaren platziert. Erst zum Schluss folgten die unteren Frontzähne (Abb. 7 und 8). Der Vorteil dieses Ablaufs liegt darin, dass die untere Front quasi als „Lückenfüller“ dient. Es kann daher schon einmal vorkommen, dass bei beschränkten Platzverhältnissen ein unterer Schneidezahn weniger montiert wird.

Für die Bildung der Zischlaute ist der Bereich zwischen den oberen Eckzähnen und den Prämolaren wichtig. Die Zunge berührt zur Erzeugung dieser Laute diesen Bereich und formt einen „Windkanal“. Bis das optimale Zischen gefunden ist, kann zur Unterstützung der Zunge in diesem Bereich Wachs auf- oder abgetragen werden.

### Einprobe

Bei der Einprobe der Wachs-aufstellung wurden alle relevanten Faktoren wie Lachlinie, Gesichtsmittle, Übereinstimmung der Eckzahnpositionen mit den Nasenflügeln sowie eine Sprechprobe mit genügender Artikulationsdistanz und selbstverständlich die Statik der Kauflächen und Eckzähne überprüft. Las-




Abb. 10

▲ **Abb. 10:** Die fertig vorbereiteten Küvettenhälften.

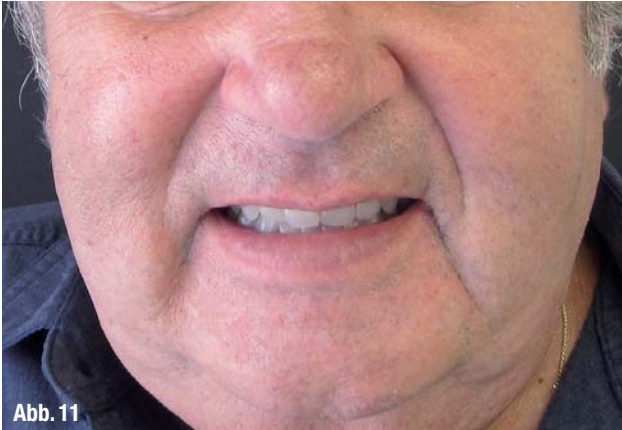

Abb. 11

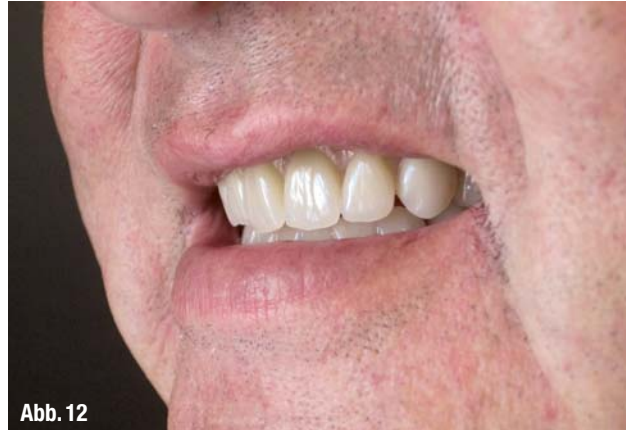

Abb. 12

▲ **Abb. 11 und 12:** Der naturnahen Umsetzung der Restauration ist es zu verdanken, dass sie sich sehr gut im Patientenmund eingliedert und keinen Zahnersatz vermuten lässt.

sen Sie den Patienten von 66 rückwärts zählen. Das ist effektiver als Sätze oder Worte, da das Zählen ein beinahe unterbewusster Vorgang ist und sich der Patient nicht auf den Sinn des Gesagten konzentrieren muss. So können im Sprechabstand Zischlaute und die Lautbildung per se besser bewertet werden. Bei der Bestimmung der Gesichtsmitte ist immer Vorsicht geboten, denn kein Gesicht ist symmetrisch. Oft weichen die Nasenrichtung, das Philtrum, die Papilla incisiva sowie die Kinnmitte weit voneinander ab. Ebenfalls sollte die Ausrichtung der zentralen Schneidezähne an der alten Prothese nicht außer Acht gelassen und nur Fehlstellungen der alten Zahnstellung an der neuen Einprobe korrigiert werden.

### Fertigstellung

In Kunststoff überführt wurden die Einproben mit dem neuen Ivobase Hybrid-Basismaterial und dem neu entwickelten, softwaregesteuerten Ivobase Injector. Dieses zukunftsweisende System verbindet bekannte Herstellungs- mit komfortabler Injektionstechnik. Die Kuvette mit der Kunststoffkapsel wird in den Injektor eingesetzt, in diesem Fall die Taste zur Reduktion von Restmonomer sowie nachfolgend die Start-Taste gedrückt. Mit der RMR-Taste wird der Restmonomergehalt auf 0,7 % reduziert. Weiter bedarf der Injektionsprozess keiner Überwachung.

Nach Ablauf des Verarbeitungsprogramms wird die Kuvette wahlweise über Nacht im Gerät stehen gelassen oder sofort im kalten Wasser für mindestens 15 Minuten abgekühlt. Danach kann der Rohling umgehend weiterverarbeitet werden. Da der neuartige Kunststoff mit

15 bar in die Kuvette gepresst wird, entsteht eine bisher nicht erreichte homogene Oberfläche. Durch die sensor-gesteuerten Kuvettenklemmen sind Biss-erhöhungen absolut ausgeschlossen. Gewöhnungsbedürftig sind die Einspritz-sowie die Entlüftungskanäle mit dem Abschlussfilter (Abb. 9 und 10). Auch die Tatsache, dass für jede Pressung eine neue Kapsel verwendet wird, ist neu. Nach einigen Injektionszyklen hat man sich an diese Änderungen gewöhnt und das Gerät ist nicht mehr aus dem Herstellungsprozess wegzudenken.

Das Ivobase Hybrid-Basismaterial ist hervorragend zu verarbeiten und zu polieren. Extreme Zahnfleischmodellationen sind jedoch zu vermeiden. Auch hier lohnt es sich, die Natur zum Vorbild zu nehmen. An der Prothesenbasis werden sämtliche Ränder, Rauigkeiten und scharfe Kanten entfernt.

Ebenso ist darauf zu achten, dass die Zunge von den Kauflächen der unteren Seitenzähne ferngehalten werden muss. Dazu rundet man den Übergang von der lingualen Zahnfläche zur Kaufläche entsprechend ab.

### Eingliederung und Nachkontrolle

Bei der Eingliederung der Prothesen wurden nur kleine Korrekturen nötig. Vermeintliche Druckstellen werden in der Regel bereits nach fünf Minuten nicht mehr wahrgenommen. Werden sie sofort entfernt, wird die Basis unnötig verändert.

Die Durchgänge für das Lippen- und die Wangenbändchen sollten großzügig gestaltet und abgerundet werden. Echte Druckstellen treten erfahrungsgemäß

nach ein bis zwei Tagen auf. Bieten Sie den Patienten daher für diese Zeitspanne eine Kontrollsitzung an.

### Fazit

Insgesamt führt das Zusammenspiel von SR Phonares II, Ivobase sowie totalprothetischem Wissen zu hervorragenden Ergebnissen (Abb. 11 und 12). Auch implantatgestützte Prothesen können mit Ivobase High Impact optimal realisiert werden. Die Bedienung des Ivobase Injectors, das Aufstellen mit den SR Phonares II-Zähnen sowie das Ausarbeiten sind dank der Neuerungen anwenderfreundlicher geworden. ◀◀

**>> KONTAKT**



**Jürg Hengartner**  
Dipl. Zahnprothetiker  
Klosterhof 1  
8630 Rüti ZH  
Schweiz

E-Mail: [hengident@bluewin.ch](mailto:hengident@bluewin.ch)  
[www.zahnprothesen.org](http://www.zahnprothesen.org)

**Ivoclar Vivadent GmbH**  
Dr. Adolf-Schneider-Straße 2  
73479 Ellwangen, Jagst  
Tel.: 07961 8890  
Fax: 07961 6326  
E-Mail: [info@ivoclarvivadent.de](mailto:info@ivoclarvivadent.de)  
[www.ivoclarvivadent.com/de/sr-phonares-ii](http://www.ivoclarvivadent.com/de/sr-phonares-ii)