

Schutzlack

Wurzelkariesrisiko im Alter

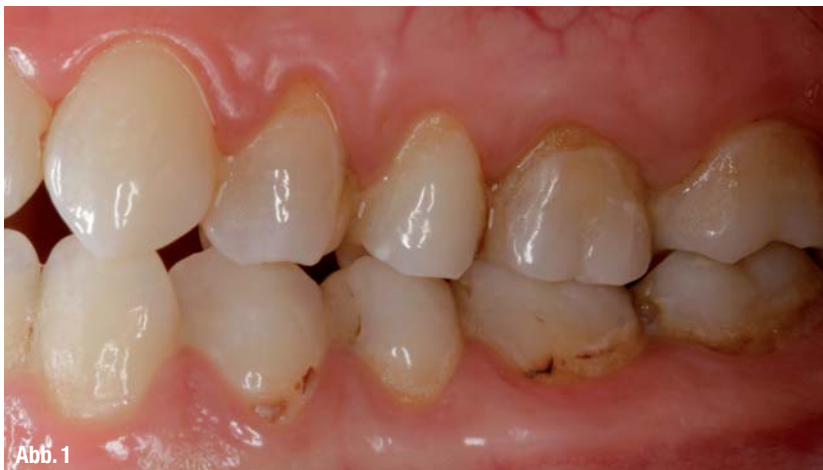Die Menschen werden älter und behalten heute bis ins hohe Alter ihre eigenen Zähne. Damit einher geht ein ansteigendes Risiko der Entwicklung von Wurzelkaries und parodontaler Erkrankungen (Abb. 1). Da Defekte im Wurzelbereich nur mit hohem Aufwand ästhetisch zu restaurieren sind, ist einer Wurzelkaries möglichst vorzubeugen. Präventive und therapeutische Konzepte ziehen sowohl die spezielle Ätiologie der Wurzelkaries als auch die Rahmenbedingungen bei älteren Menschen in Betracht.

Dr. Gabriele David/Schaan, Liechtenstein

■ **Ein wichtiger Teil** der Behandlungsstrategie besteht darin, das empfindliche Zahnhartgewebe schnell und einfach zu schützen und die bakterielle Aktivität auf den Wurzeloberflächen zu reduzieren,

was gleichzeitig der parodontalen Situation zugutekommt. Diese Möglichkeiten bietet zum Beispiel ein chlorhexidinhaltiger Schutzlack wie Cervitec Plus von Ivoclar Vivadent.

In der Gruppe der 65- bis 74-jährigen leiden in Deutschland 48 Prozent unter einer mittelschweren Parodontalerkrankung und 45 Prozent haben mindestens eine kariöse oder gefüllte Wurzelfläche (Abb. 2).¹ Für die folgenden Jahre gehen Experten von einer weiteren Zunahme aus. Mehr und mehr Behandlungsbedarf wird bei der steigenden Zahl Senioren jenseits des 74. Lebensjahres bestehen.

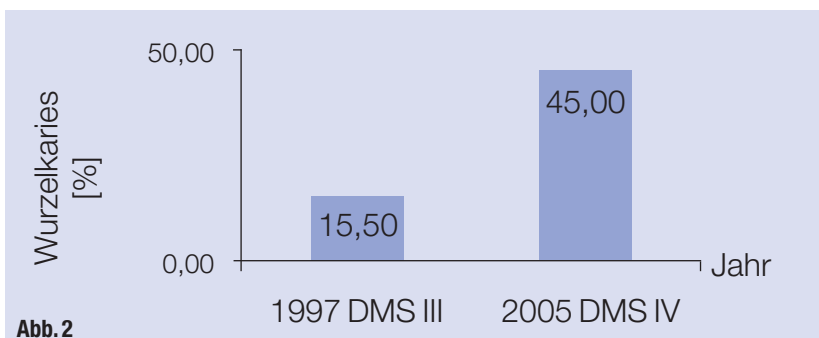


Beeinflussende Rahmenbedingungen

Verschiedene Faktoren führen dazu, dass bei älteren Menschen Wurzelkaries häufig auftritt:

- ▶ Die Rezession der Gingiva führt zur Exposition der Wurzelflächen, womit die Anfälligkeit für die Entwicklung kariöser Läsionen steigt.
- ▶ Eingeschränkte Motorik und/oder nachlassende Sehkraft wirken sich nachteilig auf die Mundhygiene aus.
- ▶ Krankheiten und die Einnahme von Medikamenten, die den Speichelfluss hemmen, sodass ein natürlicher Schutzfaktor entfällt.

Aufgrund der unterschiedlichen Lokalisierung, Anatomie, Histologie und Zusammensetzung des Gewebes unterscheidet sich die Wurzelkaries von der Kronenkaries. Dentin besteht zu etwa



▲ **Abb. 1:** Wurzelkaries (© Dr. S. Huth). ▲ **Abb. 2:** Entwicklung der Wurzelkaries bei 65- bis 74-jährigen Senioren von 1997 bis 2005 in Deutschland.¹

30 Prozent aus organischen Komponenten, während der Schmelz nur ca. 2 Prozent enthält.

Im Vergleich zum widerstandsfähigen Schmelz werden Wurzelzement und Dentin bereits in einem weniger sauren Milieu geschädigt.² So bewegt sich der kritische pH-Wert für Dentin zwischen pH 6,0 bis pH 6,8, was dazu führt, dass die Karies bei freiliegendem Dentin schnell voranschreitet. Auch die Keimflora des kariogenen Biofilms unterscheidet sich von der einer Kronenkaries. So gehören Aktinomyzeten neben Mutans-Streptokokken und Laktobazillen zu den dominierenden Mikroorganismen.³

Keimkontrolle als schützende Maßnahme

Aufgrund dieser Rahmenbedingungen kommt dem Schutz freiliegender Wurzeloberflächen besondere Bedeutung zu. Dabei spielt die Keimkontrolle, die auf eine Reduktion der pathogenen Mikroflora zugunsten weniger krankmachender Keime abzielt, eine wichtige Rolle.

In diesem Zusammenhang bietet sich die Applikation eines chlorhexidin-haltigen Schutzlackes an, zum Beispiel Cervitec Plus. Er enthält 1 Prozent Chlorhexidin und 1 Prozent Thymol vollständig gelöst und ist damit unmittelbar applikationsbereit. Nach dem Trocknen liegt die Konzentration ungefähr zehnmal höher.

Cervitec Plus benetzt die Zahnoberfläche sehr gut und dringt dank seiner Fließ-eigenschaften in das freiliegende poröse Dentin ein, was folgende Effekte hat: Zum einen blockiert das Lacksystem offene Dentintubuli und schützt damit gegen unangenehme Überempfindlichkeiten. Zum anderen fördert das Eindringen des Lackes die Depotbildung. Chlorhexidin kann sich als positiv geladenes Di-Kation an negative Partialladungen organischer Bestandteile des Dentins anlagern und wird mit der Zeit freigesetzt. Die Kontrolle des bakteriellen Biofilms fördert außerdem die Gesundheit der Gingiva und hilft dabei, entzündlichen Prozessen vorzubeugen.

Gut dokumentiert

Internationale Studienergebnisse dokumentieren den Nutzen eines chlorhexidin-haltigen Lackes im Rahmen des Wurzelkaries-Managements. Bei initia-

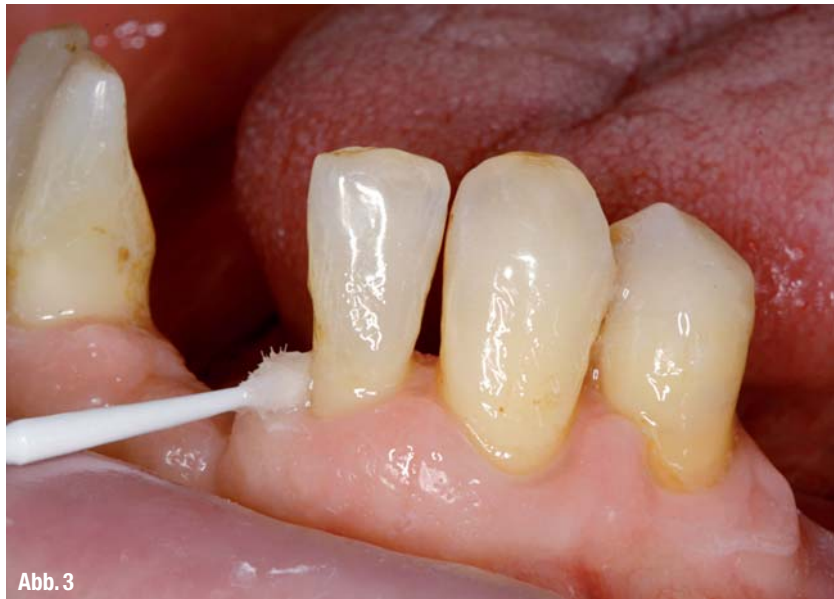

Abb. 3

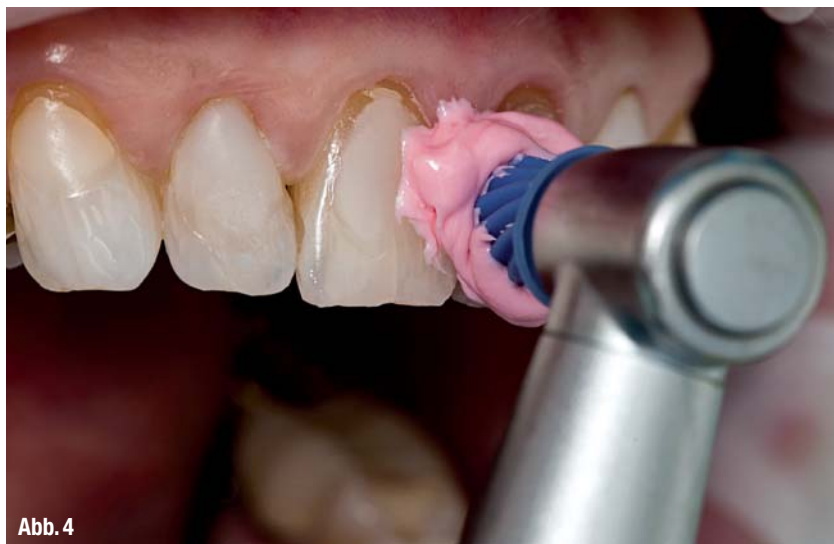

Abb. 4

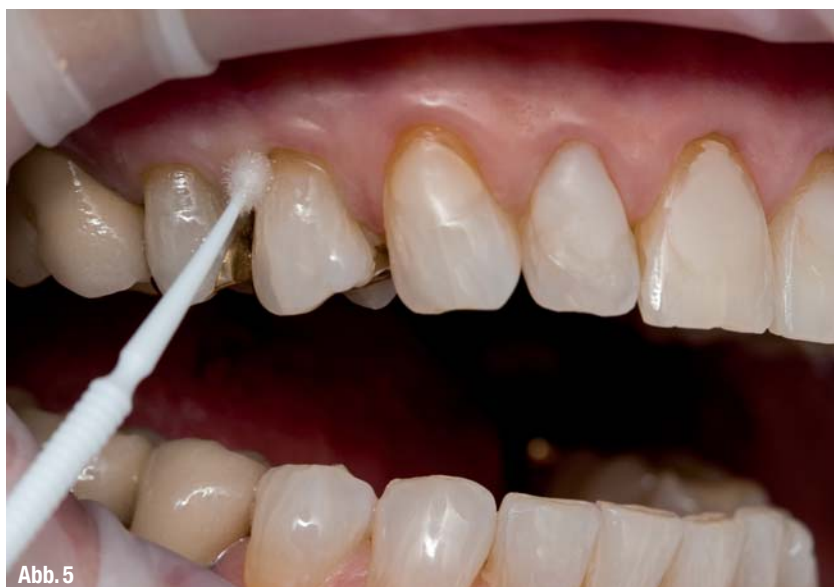

Abb. 5

▲ **Abb. 3:** Präventive Schutzlack-Applikation zum Erhalt der Restzähne bei herausnehmbarem Zahnersatz (© Dr. F. Zimmerling). ▲ **Abb. 4:** Schonendes Reinigen freiliegender Zahnhälse mit der feinen, bimssteinfreien Proxylt-Paste. ▲ **Abb. 5:** Gezielte Applikation des Schutzlackes entlang des Gingivalsaumes.



Abb. 6

▲ **Abb. 6:** Die Empfehlung für Zuhause: Die Pflege mit Cervitec Gel, das Chlorhexidin und Fluorid enthält, unterstützt die professionelle Behandlung.

len Defekten lässt sich die bakterielle Besiedelung erfolgreich beeinflussen. So nimmt nach der Applikation des Präparates die Zahl der Mutans-Streptokokken in der Plaque deutlich ab.⁴ Auch auf gesunden Wurzeloberflächen macht sich der keimreduzierende Effekt bemerkbar.⁵ Die Kolonisation der Mikroorganismen und die Bildung des Biofilms verzögern sich.⁶

Nach Chlorhexidinlack-Applikation entwickeln sich innerhalb eines Jahres deutlich weniger neue Wurzelkariesläsionen im Vergleich zu den mit Placebolack behandelten Kontrollzähnen. Außerdem verbessert sich der Zustand vorhandener Läsionen hinsichtlich ihrer Ausdehnung, Tiefe, Farbe und Textur. Die Geschwindigkeit des kariösen Prozesses lässt sich verlangsamen oder sogar ganz stoppen. Verfärbungen treten auch nach häufigerer Lackanwendung nicht auf.⁷

Der Wert des präventiven Einsatzes eines chlorhexidinhaltigen Lacksystems zum Verhindern von Sekundär- und Wurzelkaries an Pfeilerzähnen des herausnehmbaren Zahnersatzes ist hoch einzuschätzen (Abb. 3).⁸ Für die vierteljährliche Applikation eines Chlorhexidin-Thymol-Lackes zur Reduktion des Wurzelkariesaufkommens spricht sich das Experten-

gremium der „American Dental Association (ADA)“ aus.⁹

Einfach anzuwenden

In der Praxis empfiehlt sich vor der Applikation des Lackes eine schonende professionelle Zahnreinigung mit einem weichen Kelch in Verbindung mit einer wenig abrasiven Prophy-Paste, zum Beispiel mit der feinen, bimssteinfreien Proxyt-Paste von Ivoclar Vivadent (Abb. 4). Pastenreste sind gut abzuspülen, damit sie die Haftung des Lackes nicht beeinträchtigen. Danach wird die Oberfläche mit einem sanften Luftstrom oder Watterollen getrocknet.

Beim Einsatz unter Feldbedingungen in einer Senioren- oder Pflegeeinrichtung hat sich das Reinigen mit einer Zahnbürste ohne Zahnpasta bewährt.^{7,10} Das Abtupfen mit einer Watterolle sorgt für ausreichende Trockenheit vor der Applikation des relativ feuchtigkeits-toleranten Lacksystems.

Eine feine Lackschicht wird gezielt auf die gefährdete Zahnoberfläche sowie entlang des Gingivalsaumes aufgetragen (Abb. 5). Bereits nach 30 Sekunden ist der farblos transparente Lack trocken. Um die optimale Aushärtung und Haftung

des Lackes zu fördern, sollten Patienten direkt nach dem Auftragen nicht spülen und mit dem Essen oder Trinken eine Stunde warten.

Die Cervitec Plus-Anwendung erfolgt normalerweise vierteljährlich. Bei Bedarf kann der Lack in kürzeren Intervallen appliziert werden.

Die zusätzliche Verwendung eines Mundpflege-Gels zu Hause, zum Beispiel Cervitec Gel von Ivoclar Vivadent, das neben Chlorhexidin auch Fluorid enthält, kann die professionelle Maßnahme ergänzen und den Behandlungserfolg weiter verstärken (Abb. 6). ◀◀

Die Literaturliste finden Sie unter www.dentalzeitung.info

>> **KONTAKT**

Ivoclar Vivadent GmbH
 Dr.-Adolf-Schneider-Straße 2
 73479 Ellwangen, Jagst
 Tel.: 07961 889-0
 Fax: 07961 6326
 E-Mail: info@ivoclarvivadent.de
www.ivoclarvivadent.de

NSK

CREATE IT.



QUALITÄT IN VOLLENDUNG

Ti-Max Z

Winkelstücke & Turbinen

NSK Europe GmbH

TEL.: +49 (0)6196 77606-0 FAX: +49 (0)6196 77606-29
E-MAIL: info@nsk-europe.de WEB: www.nsk-europe.de