

Anwenderbericht

Selbsthärtender und farbstabiler Befestigungszement

Moderne Befestigungszemente müssen hohen Materialanforderungen gerecht werden. In der Praxis entscheiden verschiedene Kriterien wie Handhabung, Verbundfestigkeit, Vielseitigkeit und Ästhetik über den Erfolg eines Materials – und somit auch über die Wahl und Bevorratung eines Produktes durch den Zahnarzt.

Dr. Joachim Beck-Mußotter/Weinheim-Hohensachsen

■ **Das Zementieren** einer Restauration stellt seit jeher eine Herausforderung dar, denn die Retention der Versorgung bestimmt deren Langzeiterfolg entscheidend mit. Aus diesem Grund spielt in diesem Kontext – neben der Präparation und der Qualität der Restauration – auch der Befestigungszement eine entscheidende Rolle.^{1f}

Schließlich soll die Versorgung auf lange Sicht dicht und sicher verankert sein, den ästhetischen Ansprüchen entsprechen und das verwendete Material einfach anzuwenden sein. Deshalb bevorratete ich in unserer Praxis (Schwerpunkte: Prothetik und Implantologie) neben anderen

Zementen seit ca. sechs Monaten auch G-CEM LinkAce (GC).

Produktmerkmale

G-CEM LinkAce ist ein dualhärtender, selbstadhäsiver Composite-Befestigungszement zur Zementierung aller Arten von keramik-, kunststoff- und metallbasierten Inlays, Onlays, Kronen und Brücken sowie von konfektionierten Stiften aus Metall und Keramik, Glasfaserstiften und gegossenen Stift- und Stumpfaufbauten.

Er wird in einer Automix-Doppelspritze geliefert und bietet laut Herstelleranga-

ben durch das Erreichen der höchstmöglichen Konversion im selbsthärtenden Modus sichere Ergebnisse; unabhängig vom Material der zu zementierenden Restauration. Funktionelle Monomere sollen dabei Haftkraft und Farbbeständigkeit des Zementes gewährleisten. Die dem Zement attestierte hohe Verschleißfestigkeit gibt Sicherheit bei der Befestigung von CAD/CAM- und metallfreien Restaurationen, was mir als Anbieter von CEREC Chairside-Lösungen persönlich besonders wichtig ist.

Gute Verarbeitungseigenschaften ermöglichen eine einfache Entfernung der gelartigen Zementüberschüsse nach

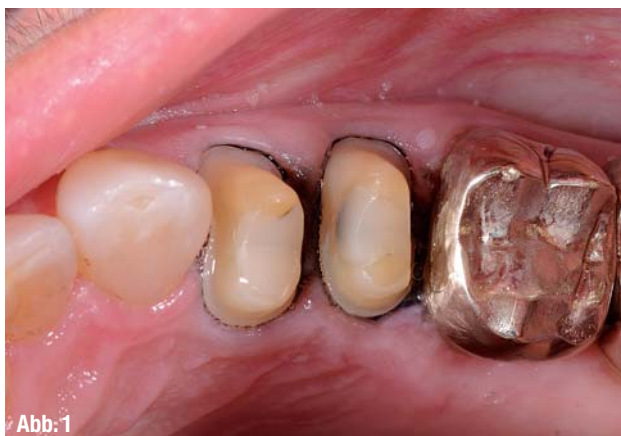

Abb. 1

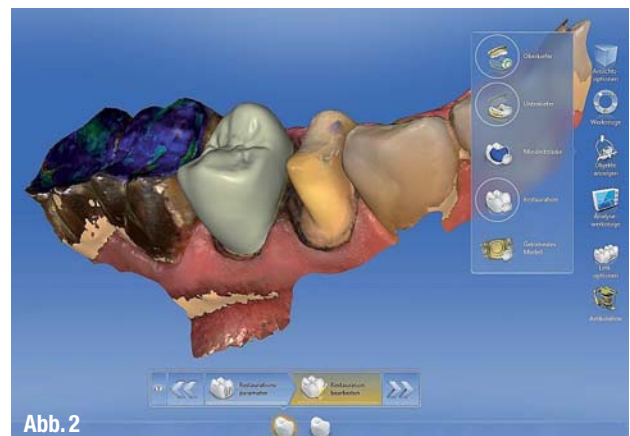


Abb. 2

▲ **Abb. 1:** Okklusalanzeige der präparierten Zähne 24 und 25, alle übrigen Restaurationen alieno loco. ▲ **Abb. 2:** Individuelles Design der e.max CAD-Kronen am PC, CEREC 4.2.

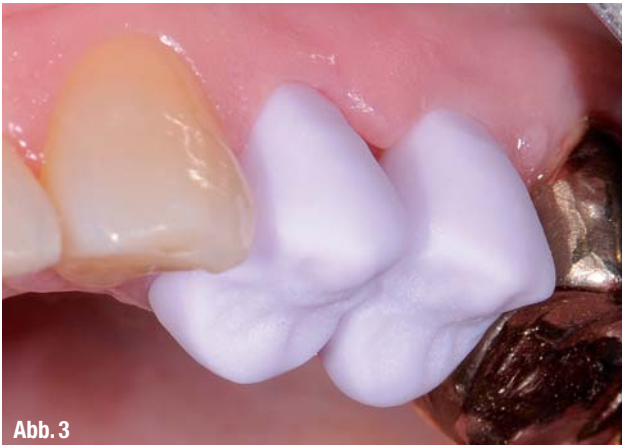

Abb. 3

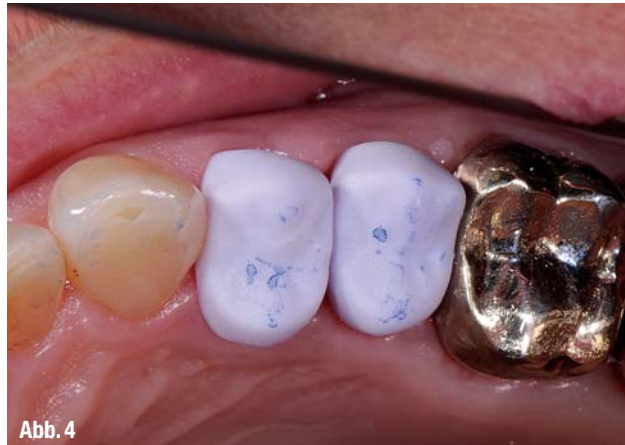

Abb. 4

▲ **Abb. 3:** Einprobe der e.max CAD-Kronen direkt nach Fertigung mittels MC XL Schleifeinheit, Lateralansicht. ▲ **Abb. 4:** Einprobe, hier beim Überprüfen der Primärkontakte.

initialer Polymerisation. Darüber hinaus trägt die einfache Handhabung zur Sicherung hoher Qualitätsstandards bei, da sie potenzielle Fehlerquellen reduziert; zudem erleichtern die vielfältigen Einsatzmöglichkeiten das Materialmanagement und die Praxisabläufe.

Produktvorteile und Erfahrungen

Die Vorzüge von G-CEM LinkAce sehe ich vor allem im bereits genannten effizienten Selbsthärtemodus und dem ausgezeichneten Haftverbund; dies gilt sowohl für alle modernen Restaurationswerkstoffe (inklusive zirkonbasierte Versorgungen) als auch für Dentin und Schmelz. Auch wenn ich nach sechs Monaten Anwendungszeit natürlich noch keine Aussagen über die Langlebigkeit der Zementierung treffen kann, bestätigen sich bei mir bis zum jetzigen Zeitpunkt die in der Literatur aufgeführten positiven Ergebnisse zum Haftverbund.^{3f} Da eine vorbereitende Ätzung oder Kon-

ditionierung der Zahnschubstanz ebenso wenig erforderlich ist wie eine Kühl-schranklagerung, sind Handhabung und Bevorratung dieses Materials im Vergleich zu anderen Produkten deutlich einfacher durchzuführen.

Bei vollkeramischen Versorgungen und CAD/CAM-Restaurationen ist die Farbstabilität eines Zementes eine *Conditio sine qua non*. G-CEM LinkAce zeigt auch nach mehreren Monaten Tragedauer keine Farbveränderungen und bleibt insbesondere am Restaurationsrand stabil. Weitere Materialvorteile sehe ich in der geringen linearen Expansion, der guten Röntgensichtbarkeit, der Fluoridfreisetzung sowie in der Tatsache, dass nahezu keine postoperativen Überempfindlichkeiten festzustellen sind.

Ich verwende G-CEM LinkAce als Befestigungszement für alle Indikationen, mit Ausnahme von Veneer- und Inlayversorgungen und bei Arbeiten mit mehr als zwei Teleskopen. Bei sämtlichen Anwendungen von G-CEM LinkAce arbeite

ich mit initialer Lichtpolymerisation (d. h. lediglich zweisekündige Polymerisation direkt nach dem Einsetzen), um die Zementüberschüsse einfach und zeitsparend entfernen zu können (s. u.).

Aufgrund der einfachen Anwendung sind besondere Tipps im Umgang mit diesem Material aus meiner Sicht überflüssig; es sei lediglich erwähnt, dass ich vor dem Einfüllen in die Restauration den ersten Zementtropfen verwerfe. Dies ist nicht vorgeschrieben, gibt mir persönlich aber die Sicherheit, dass das Material mit beiden Komponenten blasenfrei gleichmäßig vermischt aus der Spritze austritt.

Fallbeispiel

Der folgende Patientenfall zeigt die Anwendung von G-CEM LinkAce bei der Zementierung einer CAD/CAM-Restauration. Die 62-jährige Patientin stellte sich in der Praxis mit leichten Schmerzen an den mit Kronen versorgten Zähnen 24

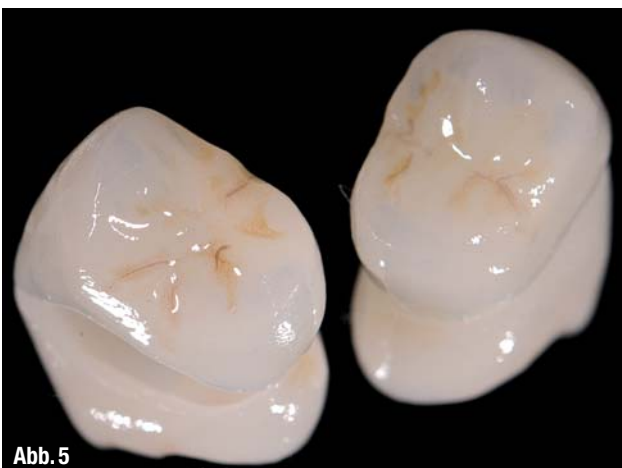

Abb. 5

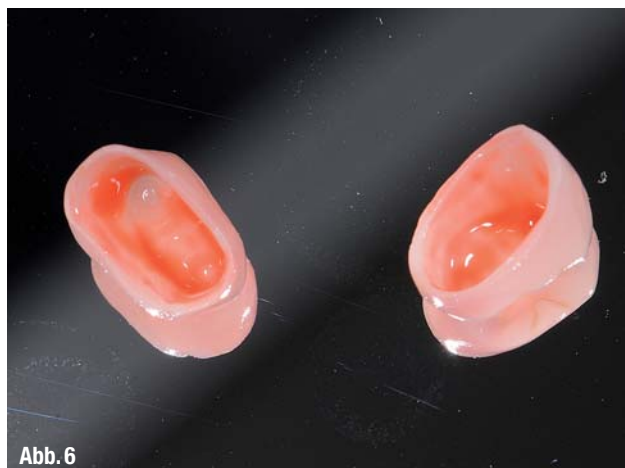

Abb. 6

▲ **Abb. 5:** e.max CAD-Kronen nach Individualisierung und Brand. ▲ **Abb. 6:** Ätzen der e.max CAD-Kronen mittels Fluorwasserstoffsäure.

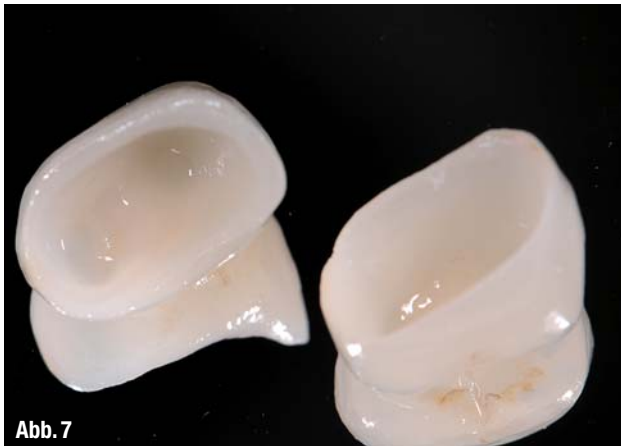

Abb. 7

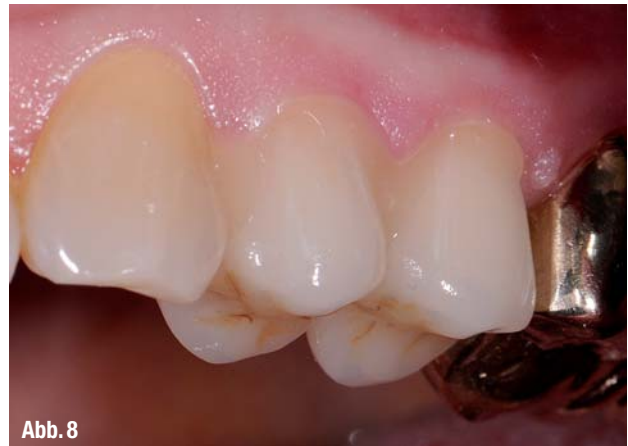

Abb. 8

▲ Abb. 7: Vorbereiten der Kronen mittels Monobond Plus. ▲ Abb. 8: Einsetzen der Kronen mit G-CEM LinkAce.

und 25 vor. Diese waren – wie alle übrigen bisherigen Versorgungen der Patientin – alio loco durchgeführt worden. Röntgen- und klinische Diagnostik zeigten undichte Kronenränder und Sekundärkaries an 24 und 25, sodass eine Neuversorgung der beiden Zähne unumgänglich wurde. Nach Aufklärung der Versorgungsmöglichkeiten entschieden wir uns zusammen mit der Patientin für die Anfertigung von Kronen aus Lithiumdisilikat-Glaskeramik (IPS e.max CAD-Blöcke/Ivoclar Vivadent).

Vor Beginn der Behandlung wurde die Farbauswahl getroffen (A3). Zunächst wurde mit UDS forte (Sanofi-Aventis) lokal anästhesiert, anschließend die insuffizienten Kronen entfernt. Nach Kariesentfernung erfolgten die Reinigung mit Chlorhexidin, die CP-Behandlung mit TheraCal LC (Kettenbach) und das Legen der dentinadhäsiven Aufbaufüllung (AdheSE One F und Tetric/Ivoclar Vivadent). Die Präparation für die Kronen fand gemäß den bekannten Präparationsregeln für vollkeramische Rekonstruktionen statt (Abb. 1).

Der Substanzabtrag betrug zwischen 0,8 und 2,5 mm. Für die digitale Abdrucknahme (CEREC Omnicam/Sirona) wurden in Doppelfadentechnik Fäden im Sulkus appliziert (Ultradent Products) und ein Aluminiumchloridgel als Hämostatikum (ViscoStat Clear, Ultradent Products) aufgetragen. Das Design der Kronen erfolgte am PC, und der anschließende Schleifprozess wurde in der Schleifeinheit MCXL (Sirona) im praxiseigenen Labor durchgeführt (Abb. 2). Nach erfolgreicher Einprobe und sowohl statischer wie auch dynamischer Okklusionskontrolle (Abb. 3 und 4) wurden die individuelle Charakterisierung (e.max CAD Technik-Set/Sirona) sowie der Brand vollzogen (Abb. 5).

Anschließend wurden die Restaurationen für die Zementierung vorbereitet, d. h. mit dem IPS Ceramic Etching Gel für 20 Sekunden geätzt (Abb. 6) und mit dem Monobond Plus (beide Ivoclar Vivadent) für 60 Sekunden silanisiert (Abb. 7). G-CEM LinkAce (GC) wurde einsatzfertig aus der Automix-Doppelspritze in die zu

zementierenden Restaurationen eingebracht und der Zahnersatz auf den präparierten Zähnen fixiert (Abb. 8). Wie bereits erwähnt, entfällt die vorbereitende Konditionierung der Zahnhartsubstanz aufgrund der Materialeigenschaften des Produktes. Es müssen lediglich die präparierten Zähne gründlich gereinigt, abgespült und getrocknet werden, da für eine optimale Haftung eine saubere und trockene Oberfläche wichtig ist.

Nun wurde für ca. zwei Sekunden initial lichtgehärtet, da die Zementüberschüsse auf diese Weise eine gummiartige Konsistenz erhalten, um dann mit dem Scaler und der Kürette entfernt zu werden (Abb. 9). Der dafür vorgesehene Zeitrahmen beläuft sich bei uns auf 10 bis 20 Sekunden, anschließend erfolgte die endgültige Polymerisation für eine Minute. Daraufhin wurde erneut eine Okklusionskontrolle – statisch und dynamisch – durchgeführt (Abb. 10 und 11).

Nach der lokalen Fluoridierung und der Vereinbarung eines Kontrolltermins

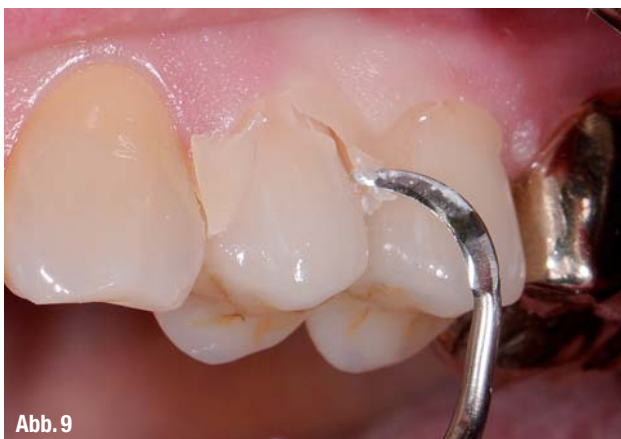

Abb. 9

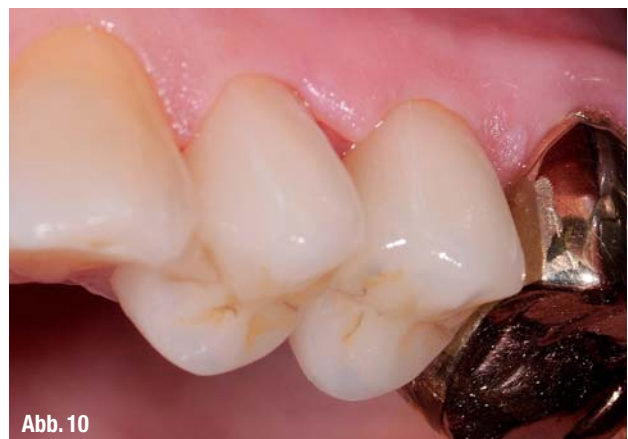

Abb. 10

▲ Abb. 9: Leichtes Entfernen der Zementüberschüsse nach initialer Lichthärtung. ▲ Abb. 10: Eingesetzte Kronen nach der vollständigen Zemententfernung, Lateralansicht.

DIE Nr. 1

sind Sie für Ihre Patienten

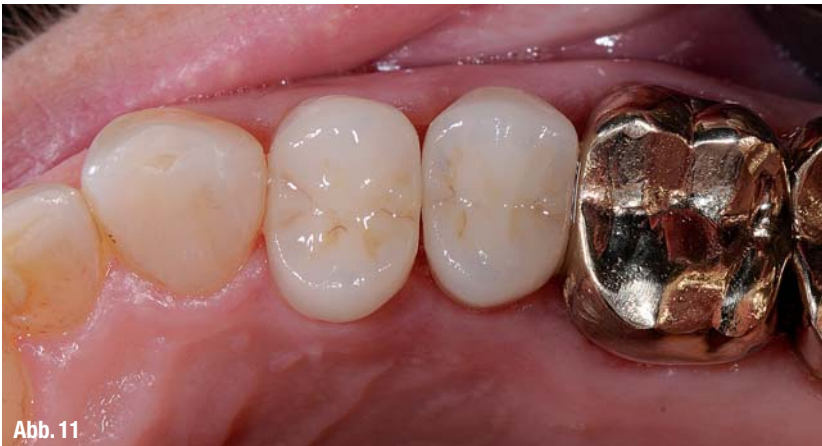

Abb. 11

▲ Abb. 11: Eingesetzte Kronen nach der vollständigen Zemententfernung, Okklusallansicht.



AUTOR



Dr. Joachim Beck-MuBotter

Nach seinem Studium an der Ruprecht-Karls-Universität Heidelberg war Dr. Joachim Beck-

MuBotter von 2003 bis 2010 wissenschaftlicher Mitarbeiter an der Mund-, Zahn-, Kieferklinik des Universitätsklinikums Heidelberg, Poliklinik für Zahnärztliche Prothetik. Ab 2008 war er in der Funktion als Oberarzt und von 2005 bis 2010 zusätzlich als Leiter des HeiCu-Dent Referats für Studium und Lehre ebendort tätig. Zusätzlich fungierte er von 2009 bis zu seinem Ausscheiden als Leiter der Ambulanz und der Leitstelle der Poliklinik für Zahnärztliche Prothetik der Mund-, Zahn-, Kieferklinik des Universitätsklinikums Heidelberg. Nach einer kurzen Angestelltentätigkeit in der Zahnarztpraxis Dr. Dr. Graf, Weinheim, ließ er sich 2011 nieder und gründete die Gemeinschaftspraxis für Zahnheilkunde: Das Zahnkonzept in Weinheim. Seit 2011 besitzt Beck-MuBotter einen akademischen Lehrauftrag der Universitätsklinik Heidelberg für Guided Surgery und ist als Referent in den Bereichen konservierende und prothetische Zahnheilkunde sowie Implantologie und 3-D-Verfahren tätig. Darüber zeichnen zahlreiche Preise und Fortbildungen sein Profil aus, u. a. die Ernennung zum Spezialisten für Prothetik (DGPro), zum zertifizierten Implantologen (DGI) sowie der Master of Science Zahnmedizinische Prothetik und in Oral Implantology.

(eine Woche später) verließ die Patientin mit den sofort belastbaren Kronen zufrieden unsere Praxis.

Fazit

G-CEM LinkAce von GC ist für mich ein idealer Befestigungszement, weil mit der Anwendung auf einfache Weise ein sicheres, langzeitstabiles Ergebnis erreicht werden kann. Gerade bei der Umsetzung einer CEREC Chairside-Lösung schätze ich die Farbstabilität des Materials sowie seine einfache Handhabung, die Fehlerquellen minimiert und Zeit einspart. Auch die initiale Lichtpolymerisation zur einfacheren Entfernung von Zementüberschüssen ist ein von mir bei jeder Zementierung mit G-CEM LinkAce wahrgenommener Vorzug des Materials. ◀◀

Die Literaturliste finden Sie unter www.dentalzeitung.info



KONTAKT

Das Zahnkonzept

Gemeinschaftspraxis für Zahnheilkunde
Sachsenstraße 42
69469 Weinheim-Hohensachsen

GC Germany GmbH

Seifgrundstraße 2
61348 Bad Homburg
Tel.: 06172 99596-0
Fax: 06172 99596-66
E-Mail: info@germany.gceurope.com
www.germany.gceurope.com



Miraject®

- ✓ ...denn über 400 Millionen schmerzfreie Injektionen stehen für Sicherheit und zufriedene Patienten
- ✓ Optimaler Schutz vor Nadelstichverletzungen durch Miramatic (www.miraject.de)
- ✓ Marktführend seit über 40 Jahren

Testen Sie
auch unsere beliebten
Applikationskanülen



Miramatic Video



www.hagerwerken.de

Tel. +49 (203) 99269-0 · Fax +49 (203) 299283