

Keimbekämpfung

# Sichere Therapie auch bei tiefen Taschen

Um eine Parodontitiserkrankung noninvasiv zu behandeln, müssen die parodontalpathogenen Bakterien als deren Ursache wirksam bekämpft werden. Mit Cupral steht ein effektives Präparat zur Verfügung, das in nahezu allen Taschentypen eingesetzt werden kann.

Dr. Christian Beuermann, Ralph Lehmann/Alfeld (Leine)

■ **Parodontalpathogene Bakterien**, sogenannte Markerkeime, bilden die Ursache einer Parodontitis und gehören zu den in der Mundhöhle vorkommenden Bakterienspezies. Parodontalerkrankungen selbst stellen einen Risikofaktor für eine Vielzahl weiterer Erkrankungen dar. Auch gibt es derzeit kontrovers diskutierte Hinweise auf Wechselwirkungen zwischen parodontalpathogenen Bakterien und atherosklerotisch Gefäßkrankungen, die das Risiko für einen Herzinfarkt oder Schlaganfall deutlich erhöhen können. Aktuelle Zahlen zeigen zudem, dass bei nahezu 50 Prozent aller Herzklappenerkrankungen parodontal-

pathogene Bakterien beteiligt sind. Bei einer diagnostizierten Parodontitiserkrankung kann in der Regel ohne operativen Eingriff behandelt werden. Praxisbewährt ist hier das einfach anzuwendende Präparat Cupral. Dabei handelt es sich um einen Wirkstoffkomplex aus hochdisperssem Calciumhydroxid mit einem pH-Wert von >12,0 und nichtmetallischen Kupfer-Verbindungen. Diese Kupfersalze führen zu einer hohen Wirksamkeit gegenüber parodontalpathogenen Bakterien (Aerobier, Anaerobier und Pilze). Resistenzen treten, aufgrund der polyvalenten Wirkung, hierbei nicht auf (Abb. 1).

## Einfache Anwendung in der Praxis

In der Praxis des Autors wird das Cupral zur Therapie nahezu aller Taschentypen eingesetzt. Dabei steht ihm als Behandler ein wirkungsvolles und zudem CHX-freies Präparat zur Verfügung, das die schnelle Behandlung auch von akuten Prozessen ermöglicht.

Dazu wird das Cupral – je nach Indikation – entweder direkt oder auch mittels Retraktionsfaden eingebracht und mindestens eine halbe Stunde, oftmals aber sogar über Nacht, in der Tasche belassen. Bei der Nachkontrolle am Folgetag entfernt der Autor den Faden und appliziert das Cupral ggf. erneut, bis der Prozess zum Ausheilen kommt. Selbst tiefe Taschen sind so mit wenigen Behandlungen erfolgreich zu therapieren – auch ohne Antibiotikagabe.

## Fallbeispiel

Ein 78-jähriger Patient stellte sich mit Schmerzen beim Drücken gegen die Oberkiefer- und Unterkiefer-Frontvor. Es lag eine Gingivitis vor (Abb. 2). An den Unterkiefer-Frontzähnen hafteten Konkremete und die Gingiva löste sich beim Pusten in den Sulkus von den Zähnen.

Die einleitende Therapie bestand in der Beseitigung der harten und weichen Beläge mit dem Desmoclean und dem Einlegen von Cupral-Baumwollfäden in die Zahnfleischtaschen. Bei der Kontrolle nach knapp einer Woche waren die Beschwerden an den Oberkiefer-Frontzähnen verschwunden. Die Unterkiefer-Front war

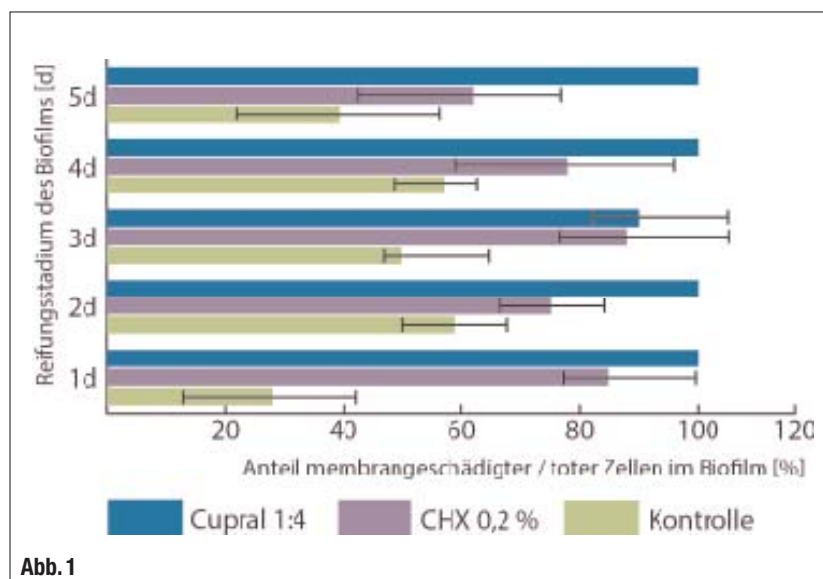


Abb. 1

▲ Abb. 1: Prozentualer Anteil membrangeschädigter (toter) Zellen am Gesamtvolumen des Biofilms in einer Verdünnung von Cupral mit Aqua dest. 1:4 im Vergleich mit CHX. Kontrollgruppe ohne Behandlung.

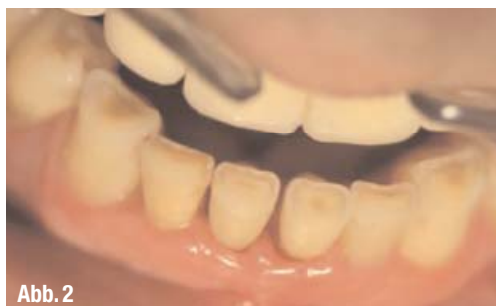

Abb. 2

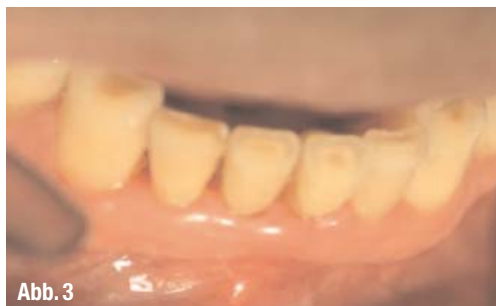

Abb. 3

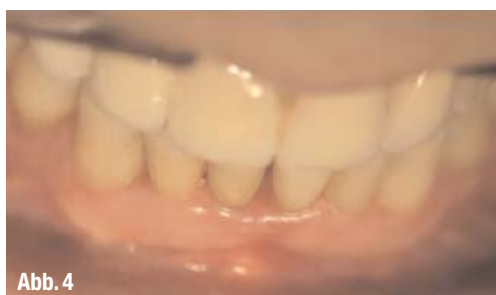

Abb. 4

▲ **Abb. 2:** Ausgangsbefund: Gingivitis und Konkremete im Frontzahnbereich. ▲ **Abb. 3:** Taschentiefe mesial ca. 4 mm. ▲ **Abb. 4:** Physiologische Färbung am Zahn 31, Tasche mesial ca. 3 mm.

noch nicht beschwerdefrei. Am Zahn 31 bestand mesial eine Sondierungstiefe von 8 mm.

Die tiefe Tasche am Zahn 31 wurde gereinigt, mit einer selbst hergestellten verdünnten Cupral-Spüllösung gespült und anschließend wurden in die Taschen Cupral-Fäden eingelegt. Bei der Kontrolle nach zwei Tagen bestanden keine Beschwerden mehr und die Taschentiefe am Zahn 31 betrug mesial 4 mm (Abb. 3). Es erfolgte eine nochmalige Spülung mit einer Cupral-Spüllösung und in die Taschen wurden erneut Cupral-Fäden eingelegt.

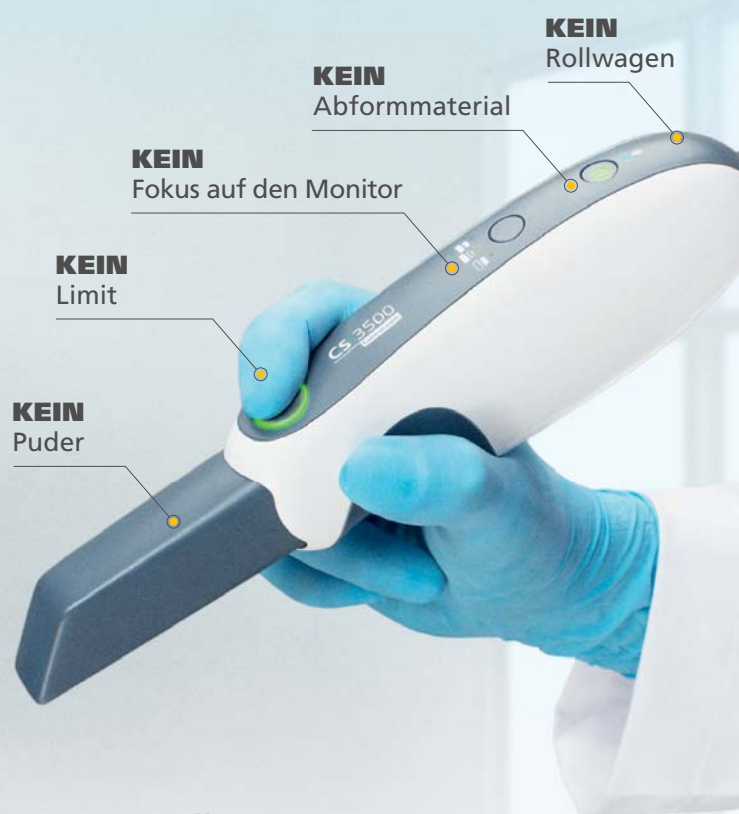Eine Woche später betrug die Taschentiefe am Zahn 31 mesial 3 mm und die Gingiva zeigte eine physiologische Färbung (Abb. 4). ◀◀



## KONTAKT

### Humanchemie GmbH

Hinter dem Krüge 5  
31061 Alfeld/Leine  
Tel.: 05181 24633  
E-Mail: info@humanchemie.de  
www.humanchemie.de



## ALLES FÜR DIE PERFEKTE RESTAURATION – NICHT MEHR, NICHT WENIGER

– WILLKOMMEN IN DER **NEUEN REALITÄT** –

Der CS 3500 Intraoralscanner erstellt ohne herkömmliche Abformungen hochpräzise, zwei- oder dreidimensionale digitale Zahnmodelle in Echtfarben.

- Ergonomischer und handlicher Scanner für präzise maßgefertigte Restaurationen
- Unkompliziert für Arzt und Patient: kein Puder, kleiner Scan-Kopf, Plug-and-Play per USB
- Farbindikationssystem ermöglicht Konzentration auf den Patienten statt auf den Monitor
- CS 3500 ist Teil eines offenen CAD/CAM Systems: Bestimmen SIE den weiteren Weg der Restaurations-Fertigstellung!

Treten Sie ein in die neue Realität unter  
[carestreamdental.com/cs3500](http://carestreamdental.com/cs3500)



SCANNEN



DESIGNEN



SCHLEIFEN