

**KOMPOSITFÜLLUNG** // Anhand der exemplarischen Darstellung einer direkten adhäsiven Füllungsversorgung mittels Kompositwerkstoffen verdeutlicht der nachfolgende Artikel, wie wichtig aufeinander abgestimmte dentale Erzeugnisse im Praxisalltag sind.

## EIN INGESPIELTES TEAM

Dr. Markus Th. Firla/Hasbergen-Gaste

Mit dem aus dem angloamerikanischen Sprachgebrauch entlehnten Motto „Keep it safe and simple“ lässt sich aus Sicht des zahnärztlichen Praktikers die Philosophie, die hinter den speziellen Produkten von SHOFU steht, treffend beschreiben. Denn ein sicher, aber auch einfach zu beschreitender Einsatzablauf bei der Verwendung von Materialien mit einem dabei leicht zu erzielenden, allerdings stets garantiert qualitativ hochwertigen Behandlungsergebnis sind Vorgaben, die ganz erhebliche klinische sowie praktische Vorteile darstellen.

### Fallbeispiel direkter adhäsiver Füllungsversorgungen

An dieser Stelle sei exemplarisch der klinische Fall von direkten adhäsiven Füllungsversorgungen gezeigt, welche an oberen Frontzähnen mittels Komposit im Rahmen adhäsiver Restaurationstechniken „wirtschaftlich und zweckmäßig“ durchgeführt wurden.

SHOFU bietet für den zahnärztlichen Gebrauch eine ganze Reihe von sehr nützlichen Haftvermittlern und Adhäsivsystemen an. Neben Agzien für die adhäsive

Befestigung von zahntechnischen Werkstücken, wie Kronen, Brücken und post-endodontischen Stiften, sowie für die enorale Reparatur abgeplatzter Keramik- oder Kunststoffverblendungen, finden sich speziell konzipierte Produkte für die direkte Füllungsversorgung mittels mikromechanisch-adhäsiv einsetzbarer Kompositwerkstoffe.

Bei dem hier gezeigten Fall wurde das Haftvermittler-System FL-Bond II verwendet, welches das bevorzugte Adhäsivsystem des Autors ist. FL-Bond II ist ein selbstätzendes „Two-Step“-Adhäsiv-

**Abb. 1:** Nicht nur „Klassiker“, wie das selbstätzende, Fluorid abgebende Zwei-Schritt-zwei-Komponenten-Adhäsivsystem FL-Bond II stammen von SHOFU. Auch weitere, höchst effektive Haftvermittler für den Verbund von Kompositen zu natürlichem Zahnschmelz oder Keramik bzw. Metall finden sich in der Palette dieser Produkte. **Abb. 2:** Enoraler Eingangsbefund von teils mehr, teils weniger multifaktoriell geschädigten Ober- und Unterkiefer-Frontzähnen einer 40 Jahre alten Patientin.\*

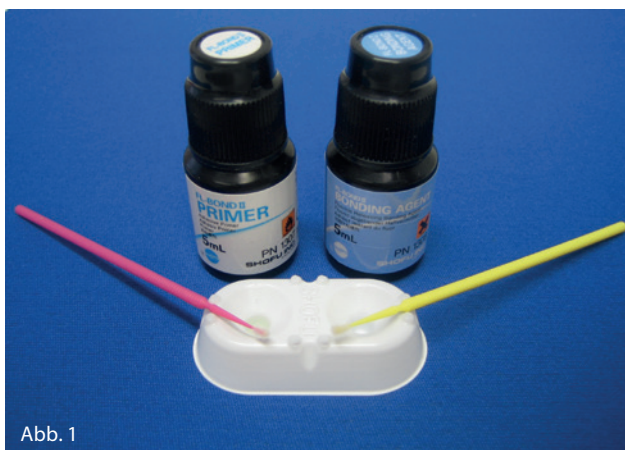


Abb. 1

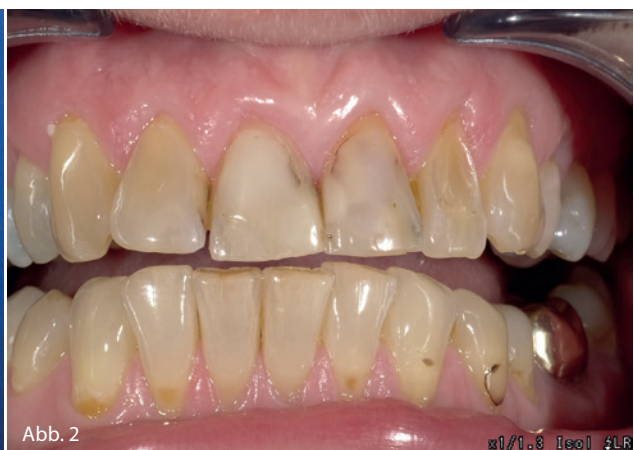

Abb. 2

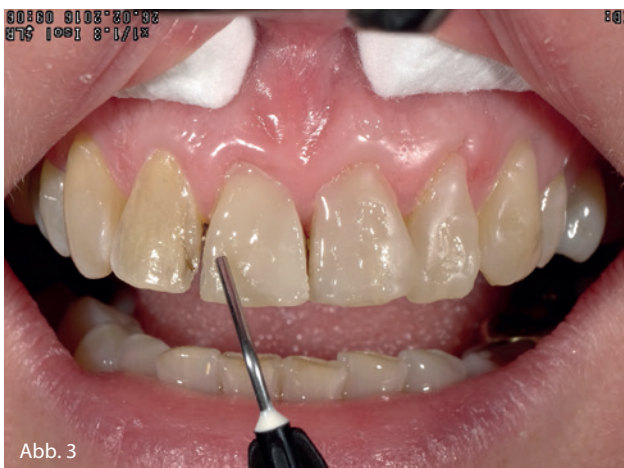

Abb. 3

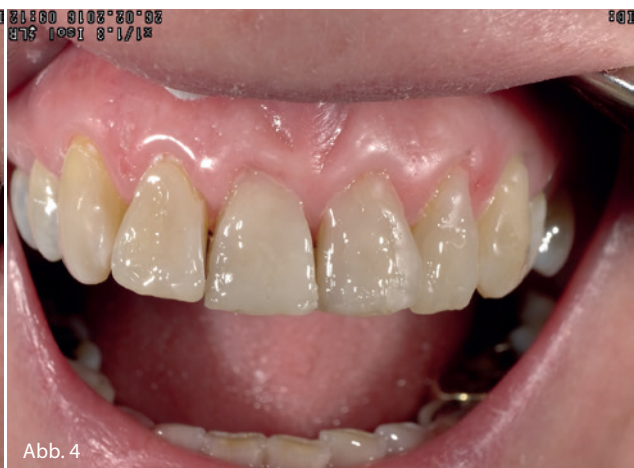

Abb. 4

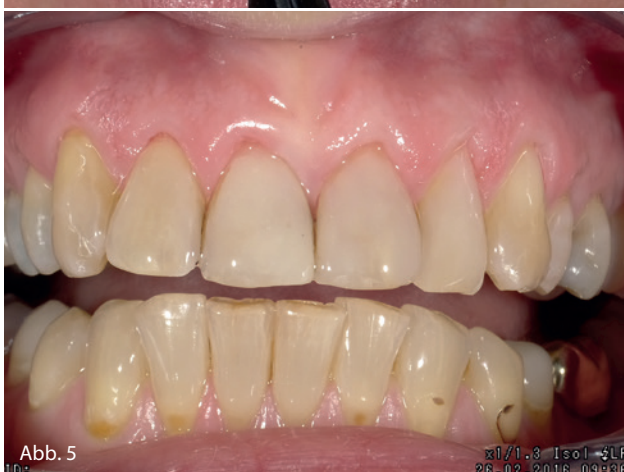

Abb. 5



Abb. 6

**Abb. 3:** Nach eingehender Beratung der Patientin über alle sinnhaften Alternativen entschied sich die Patientin, die Defekte mittels direkten, adhäsiven Kompositrestaurationen versorgen zu lassen. Das Material der Wahl hierfür: Das fließfähige, aber dennoch standfeste Beautifil Flow Plus F00. **Abb. 4:** Aufgrund der ästhetischen wie auch werkstoffkundlichen Eigenschaften dieses Restaurationswerkstoffes aus der „Giomer“-Kompositreihe von SHOFU ließen sich alle „direkten Veneers“ mühelos, ohne weitere Hilfsmittel mit nur einem Komposit der Farbe „A2“ legen. **Abb. 5:** Die oberflächenvergütende Ausarbeitung der direkten Kompositfüllungen wurde mit Hartmetallfinierern, einem OneGloss Universal-Silikonpolierkelch und einer mit Aluminiumoxid-Polierpaste durchsetzten SuperBuff Filz-Polierscheibe bewerkstelligt. **Abb. 6:** Ebenfalls aus dem Hause SHOFU: Die speziell für die dentale Fotografie entwickelte Kamera EyeSpecial C-II, mit der auch die hier gezeigten Abbildungen gemacht wurden. Das einfache Handling, das geringe Gewicht und die „intelligente“ Software machen diese Kamera zu einem verlässlichen Partner bei der fotografischen klinischen Dokumentation.\*

system, das Fluorid abgibt, da es mit S-PRG-Füllerpartikeln gefüllt ist. Der Primer ist frei von HEMA und Aceton. Postoperative Empfindlichkeiten und Weißverfärbungen der Gingiva werden deutlich reduziert. Der lichthärtende Haftvermittler sorgt für eine kontinuierliche Fluoridierung der angrenzenden Zahnhartsubstanz. Aufgrund des hohen Füllpartikelgehaltes wird das Auswaschen im Füllungsrandbereich wirksam verringert.

Für die im Rahmen der hier abgebildeten GKV-Füllungsversorgungen von Oberkiefer-Frontzähnen wurde das Komposit-

material Beautifil Flow Plus F00 in der Farbe A2 verwendet.

Das Besondere aller Kompositrestaurationenwerkstoffe aus dem Hause SHOFU sind die ihnen eigenen S-PRG-Füller. Diese im Herstellungsprozess mittels Säure oberflächenaktivierten anorganischen Glessionomer-Füllerpartikel (Surface Pre-Reacted Glessionomer) verleihen den Beautifil-Kompositen spezifische Eigenschaften, wie etwa die Aufnahme und Abgabe von Fluorid aus dem oralen Umfeld oder den Anti-Plaqueeffect, ohne dass die physikalischen Parameter der Füllerpartikel beeinträchtigt werden. Die

sehr anwenderfreundliche, niedrige Fließfähigkeit dieses „Flowables“ ermöglicht ein gezieltes Injizieren des standfesten Komposits. Die besonderen Chamäleon-Eigenschaften ergeben eine natürliche Ästhetik der gelegten Füllungen.

\* © Dr. Markus Th. Firla / WeCoMed GmbH – Consulting & Services

**DR. MARKUS TH. FIRLA**

Hauptstraße 55  
49205 Hasbergen-Gaste  
Dr.Firla@t-online.de