ERFAHRUNGSBERICHT // Bei diesem Fall handelt es sich um einen männlichen Patienten, Jahrgang 1955, welcher sich routinemäßig zur Vorsorgeuntersuchung in der Praxisklinik Simon Lehner vorstellte. Aufgrund des Parodontalstatus und der schwierigen Compliance-Situation gestaltete sich die Behandlung als Herausforderung.

OFFENE UND GESCHLOSSENE PARODONTITISBEHANDLUNG – EIN KLINISCHER FALL

BVD-PRAXISTIPP

Simon Lehner / Ravensburg

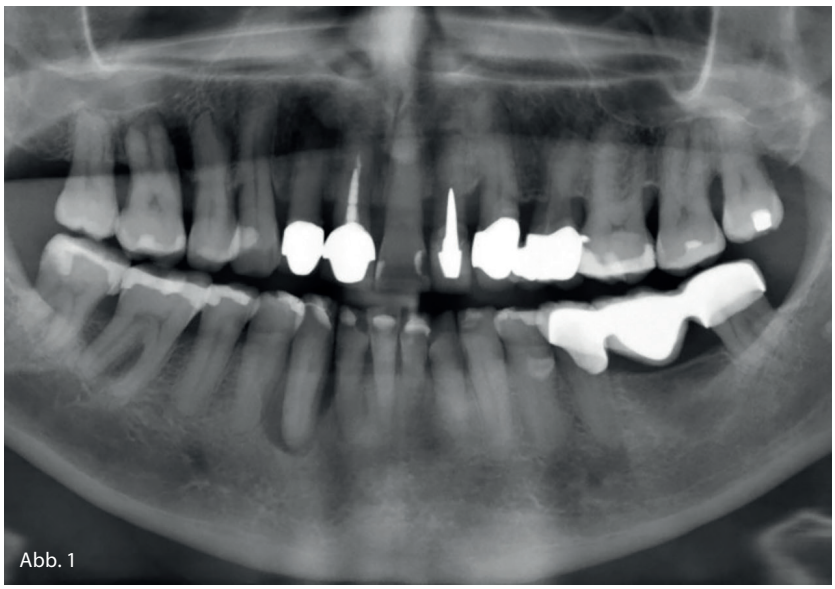

Abb. 1

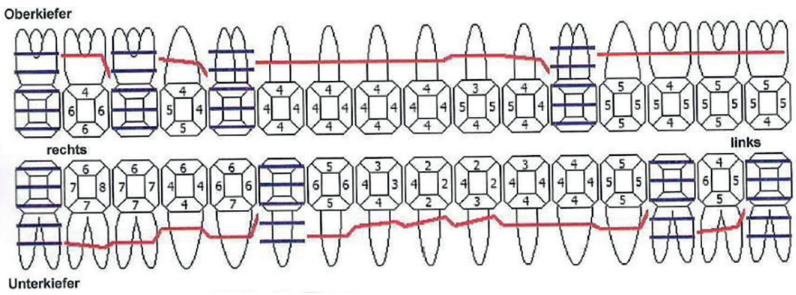

Abb. 2

Abb. 1: 2015 angefertigtes OPG, Zahn 43 nicht erhaltungswürdig, horizontaler und vertikaler Knochenabbau im OK und UK. **Abb. 2:** PA-Status des Patienten 2015.

Die Anamnese des Patienten ergab, dass er Nichtraucher ist und als Hausmedikation Eliquis einnimmt. Anhand des 2015 angefertigten OPGs wurde folgender Befund festgestellt: Es handelte sich um ein konservierend, prothetisch und endodontisch versorgtes adultes Gebiss. Der Zahn 43 wurde aufgrund einer Parodontitis apicalis chronica als nicht erhaltungswürdig eingestuft. Generell bestand ein horizontaler und vertikaler Knochenabbau im OK und UK.

Mit dem Patienten wurde folgendes Therapiekonzept besprochen:

1. Entfernung des nicht erhaltungswürdigen Zahnes 43 und Versorgung der Schaltlücke mittels einer Interimsprothese
2. Professionelle Zahnreinigung
3. Parodontitisbehandlung

Eine Brückenversorgung im UK links wurde von Patientenseite definitiv abgelehnt, da er kein Beschleifen der Nachbarzähne wünschte. Als Alternative wurde eine Versorgung der Schaltlücke mittels einer Marylandbrücke beschlossen.

Parodontalstatus

2018 wurde der Patient wieder vorstellig wegen Schmerzen im UK rechts. Darauf-

© Syda Productions/Shutterstock.com

hin wurde ein weiteres OPG angefertigt. Klinisch hatte der Patient Aufbissbeschwerden an Zahn 47. Der Zahn wies Lockerungsgrad III sowie eine Perkussion ++ auf. Der Patient wünschte auf jeden Fall Zahnerhalt von 47 und 46. Obwohl der Behandler ihn darüber aufklärte, dass Zahn 47 als nicht erhaltungswürdig einzustufen war und auch Zahn 46 als äußerst kritisch zu betrachten galt, ließ der Patient nicht von seinem Wunsch nach einer zahnerhaltenden Behandlung ab. Es

Abb. 3: Nach erneuter Vorstellung 2018 wies Zahn 47 Lockerungsgrad III sowie Perkussion ++ auf. Zahn 46 und 47 wurden auf ausdrücklichen Patientenwunsch einer Erhaltungsbehandlung unterzogen. **Abb. 4a–c:** Intraoperative Fotodokumentation, offene Kürettage.

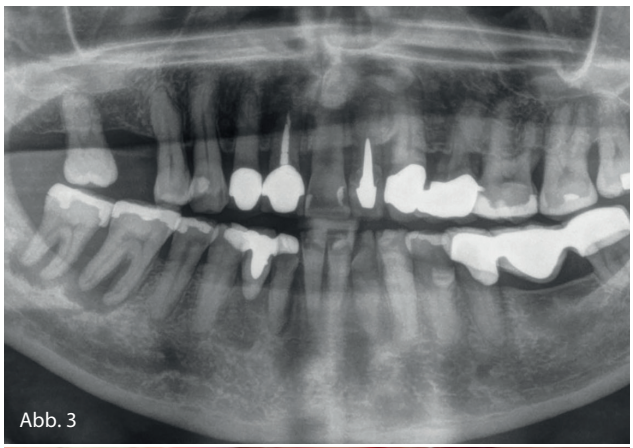
Abb. 3

Abb. 4a

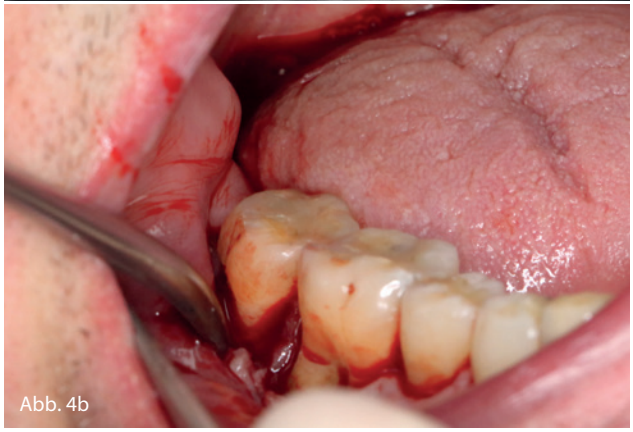
Abb. 4b

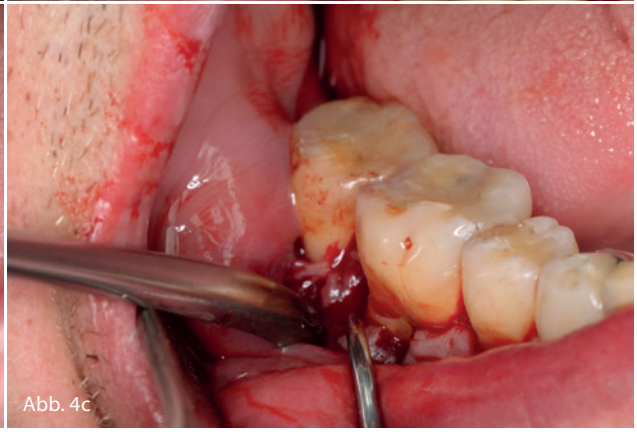
Abb. 4c

Abb. 5: Der Behandler nutzte während des Eingriffs eine Lupenbrille der Firma Carl Zeiss mit einer 4,5-fachen optischen Vergrößerung.

erfolgte eine umfassende mündliche und schriftliche Aufklärung und ein Zahnerhaltungsversuch an Zahn 46 mittels offener Kürettage mit fraglichem Zahnerhalt von Zahn 46 wurde besprochen. Die Patienten-Compliance gestaltete sich in diesem Fall als äußerst schwierig und aus oralchirurgischer Sicht wäre eine Entfernung der Zähne 47 und 46 sicherlich sinnvoll. Als Therapiekonzept wurden mit dem Patienten eine professionelle Zahnreinigung und eine Parodontitisbehandlung in vier Sitzungen besprochen. Der Befund wies zu Beginn der PZR eine desolate Mundhygiene, viele weiche Beläge und wenig Verfärbungen auf. Daraufhin wurde Zahnstein mittels Handkürettage und AIR-FLOW (EMS, AIR-FLOW S1) entfernt, anschließend erfolgten die Politur und das Auftragen eines Fluoridgels. Mit dem Patienten wurde ein engmaschiges Recall-Programm alle vier Monate vereinbart. Des Weiteren wurde empfohlen, mit Interdentalbürstchen eine regelmäßige Reinigung vorzunehmen (TePe, Farbe Grün, wurde empfohlen).

Parodontaltherapie

In der ersten PA-Behandlung wurden dem ersten und vierten Quadranten das Lokalanästhetikum Ultracain 1:100.000 eingespritzt, die Reinigung der Wurzeloberflächen erfolgte mittels Ultraschall und Handküretten, die Spülung mit Chlorhexidin und H_2O_2. Dem Patienten wurde daraufhin eine Zahnpasta mit einer hohen Konzentration antibakterieller Inhaltsstoffe empfohlen. Eine offene Kürettage der Zähne 47 und 46 wurde unter Verwendung einer Lupenbrille der Firma Carl Zeiss, 4,5-fache optische Vergrößerung, durchgeführt. Die zweite Sitzung der PA-Behandlung erfolgte analog der ersten Sitzung.

Als medikamentöse Begleittherapie wurde dem Patienten Amoxicillin 375 mg, 3-mal täglich, Metrodinazol 200 mg, 3-mal täglich, Sympal 25 mg ½ ½ ½ ½ verschrieben. Die Kontrolltermine der Parodontitisbehandlung stehen derzeit noch aus. Trotz der offenen Kürettage ist der Zahnerhalt von Zahn 46 und 47 immer noch als deutlich kritisch einzustufen.

SIMON LEHNER
Oralchirurg
Praxisklinik
Simon Lehner
Seestraße 43
88214 Ravensburg
Tel.: 0751 958987-55
praxis@zahnarzt-lehner.de
www.zahnarzt-lehner.de

PRODUKTEMPFEHLUNGEN VOM FACHHANDEL

Der Erfolg einer Parodontitisbehandlung hängt zu einem Großteil neben der fachlichen Expertise des Behandlers auch von einer adäquaten Auswahl der verwendeten Instrumente und Hilfsmittel ab. Auf den folgenden Seiten finden Sie eine Auswahl der im qualifizierten Fachhandel angebotenen Produkte, die Ihre Arbeit in der Parodontologie und Prophylaxe erleichtern.

PRODUKTAUSWAHL: WAS SIE FÜR DIE PARODONTOLOGIE BENÖTIGEN

KÜRETTEN — 1

PA-SONDEN — 2

ULTRASCHALLSCALER UND -SPITZEN — 3

PARODONTALGELE — 4

PULVERSTRAHLGERÄTE — 5

PRODUKTEMPFEHLUNGEN VOM FACHHANDEL

① KÜRETTEN

Hersteller:
Hu-Friedy

Produktname:
EverEdge 2.0

Preis:
52,80 Euro*

Hersteller:
Aesculap

Produktname:
GRACEY-Küretten

Preis:
Ab 28,85 Euro*

---

② PA-SONDEN

Hersteller:
Hu-Friedy

Produktname:
Parodontometer

Preis:
Ab 24,33 Euro*

Hersteller:
Henry Schein

Produktname:
HS-Air Parodontometer

Preis:
16,35 Euro*

---

 * Preise auf Basis von Listenpreisen

③ ULTRASCHALLSCALER UND -SPITZEN

Hersteller:
KaVo Kerr

Produktname:
SONICflex Scaler

Preis:
Ab 109,00 Euro*

Hersteller:
ACTEON

Produktname:
Ultraschall Instruments

Preis:
118,00 Euro*

Hersteller:
EMS

Produktname:
PIEZON® Perio

Preis:
Ab 79,90 Euro*

④ PARODONTALGELE

Hersteller:
Dentsply Sirona

Produktname:
Oraqix®

Preis:
Ab 130,14 Euro*

Hersteller:
Sanofi

Produktname:
Dontisolon®

Preis:
24,42 Euro*

Hersteller:
Kulzer

Produktname:
Ligosan® Slow Release

Preis:
Ab 154,95 Euro*

⑤ PULVERSTRAHLGERÄTE

Hersteller:	Produktname:	Preis:
KaVo	PROPHYflex	Ab 1.200 Euro*

Hersteller:	Produktname:	Preis:
EMS	AIR-FLOW® HANDY	Ab 1.190 Euro*

Hersteller:	Produktname:	Preis:
Hager & Werken	Cavitron®	Ab 2.985 Euro*

Hersteller:	Produktname:	Preis:
EMS	AIRFLOW® PROPHYLAXIS MASTER	7.950 Euro*

Hersteller:	Produktname:	Preis:
EMS	AIRFLOW® ONE	6.250 Euro*

Hersteller:	Produktname:	Preis:
NSK	Varios Combi Pro	5.350 Euro*

 * Preise auf Basis von Listenpreisen

DIENSTLEISTUNGEN RUND UM DAS THEMA PARO

PRODUKTBERATUNG

Ihre Paro- und Prophylaxe-Spezialisten beraten Sie umfassend und kompetent bei der Anschaffung von Investitionsgütern ebenso wie bei der Auswahl der passenden Verbrauchsmaterialien.

FORTBILDUNG

Ihr Fachhandel bietet spezifische Schulungen und Fortbildungsmöglichkeiten, auch zum Themenbereich Paro/Prophylaxe. Unter anderem veranstaltet das Depot Henry Schein die Fortbildungen „Diabetespatienten in der Prophylaxe“ (28.6., München) sowie „Ein Parodontologie-Konzept für die eigene allgemeinzahnärztliche Praxis“ (5.9., Leipzig). Fragen Sie Ihren Fachhandel nach weiteren Schulungsangeboten.

FACHMESSEN

Alles zum Thema Parodontologie und Prophylaxe finden Sie auf den Fachmessen 2018:

Fachdental Leipzig	28./29.9.
Fachdental Südwest/id infotage dental Stuttgart	12./13.10.
id infotage dental München	20.10.
id infotage dental Frankfurt	9./10.11.

SERVICE/WARTUNG

Die Servicetechniker sorgen durch regelmäßige Wartung dafür, dass Ihre wertvollen Investitionsgüter lange in Betrieb bleiben. Trotzdem kann es hin und wieder zu Defekten kommen, die Ihr Servicetechniker dann schnell und zuverlässig behebt.